


Keramikimplantate werden immer öfter in der zahnmedizinischen Praxis eingesetzt und finden großen Zuspruch. Im vorliegenden Fallbeispiel wird dazu die Implantation eines Keramikimplantates im Frontbereich eines jungen Patienten unter augmentativen Gesichtspunkten erläutert.

Dr. Dr. Josef L. Meier

[Infos zum Autor]



Implantation eines Keramikimplantates in der Front

Dr. Dr. Josef L. Meier

In meiner Praxis stellte sich ein 22-jähriger Patient vor, der im Kindesalter durch einen Sportunfall Zahn 21 verloren hatte und seither über zehn Jahre mehrere Klebebrücken trug. Auf der ersten Abbildung sind die Ausmaße des vertikalen und transversalen Defizites gut zu erkennen. Des Weiteren stellten sich die von dem Brückenglied verursachten Impressionen an der Gingiva und das Knochendefizit sehr gut dar (Abb. 2).

Sowohl der horizontale Schnitt der präoperativen DVT-Aufnahme als auch der vertikale Schnitt bestätigten das kli-

nisch schon vermutete Knochendefizit in Regio 21. Vor der Implantation eines einteiligen Keramikimplantates war eine Augmentation des Alveolarfortsatzes nötig, da bei der axialen Ausrichtung des einteiligen Implantates keine Kompromisse eingegangen werden konnten. Für die Schnittführung wurde eine leicht nach palatinal versetzte krestale Inzision ohne vertikale Entlastungsschnitte und subperiostale Präparation gewählt. Die Rekonstruktion des Alveolarfortsatzes folgte mittels autologem Knochenblocktransplantat vom rechten Kieferwinkel. Gleichzeitig wurden an derselben Stelle

ein horizontal retiniert und verlagerter Weisheitszahn sowie eine follikuläre Zyste entfernt. Die Fixation des Knochenblockes erfolgte nach sorgfältiger Anpassung an das Transplantatlager und entsprechender Konditionierung desselben mit zwei Osteosyntheseschrauben (Abb. 3). Die Übergänge zwischen Knochenblocktransplantat und Alveolarfortsatz wurden mit autologen Knochenhänen aufgefüllt und die gesamte Region mit einer Bio-Gide-Membran abgedeckt (Abb. 4). Nach entsprechender Mobilisation der Weichgewebsschichten erfolgte der

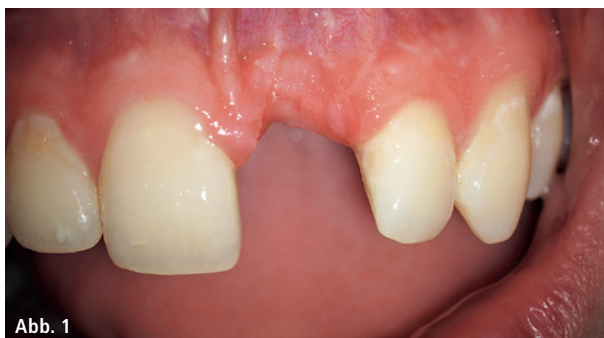

Abb. 1

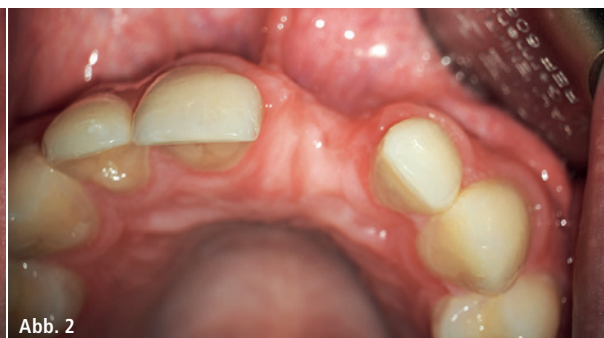

Abb. 2

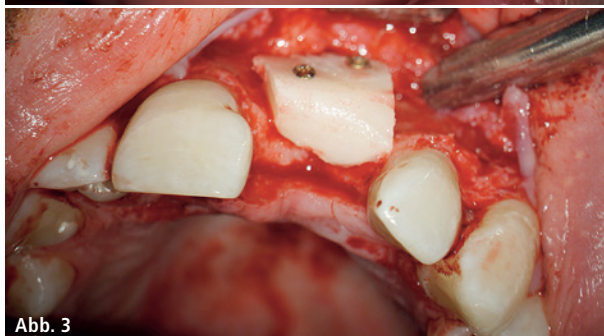

Abb. 3

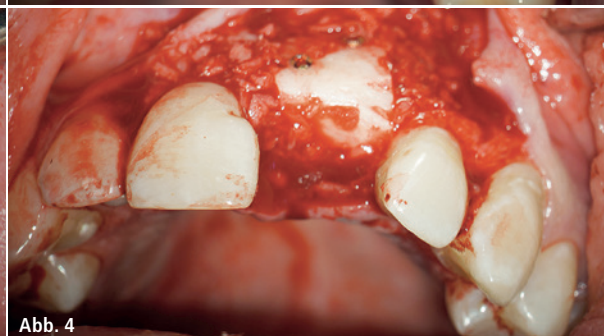

Abb. 4

Abb. 1: Vertikales Defizit 21. – **Abb. 2:** Ausgangssituation transversales Defizit. – **Abb. 3:** Block transversal. – **Abb. 4:** Blockübergänge, Späne.

Abb. 5: Sehr gut eingeheltes Knochenblocktransplantat gemäß DVT-Bildgebung. – **Abb. 6:** Okklusion muss überprüft und sichergestellt werden, ob für die Krone eine ausreichende Aufbauhöhe und genügend interokklusaler Abstand vorhanden sind. – **Abb. 7:** Das Implantat mit 5,5 mm Aufbauhöhe wurde in Achsrichtung und Versenktiefe entsprechend des Backward Plannings eingebracht. – **Abb. 8:** Osseointegriertes Implantat nach drei Monaten. – **Abb. 9:** Provisorische Chairside-Krone. – **Abb. 10:** Nach finaler Krone zeigen sich reizlose gingivale Verhältnisse.

mehrschichtige spannungsfreie Wundverschluss mit Serafit 5/0 und Seralon 5/0. Die Wundheilung verlief unauffällig, die Nähte wurden nach sieben Tagen bei reizlosen Wundverhältnissen entfernt.

18 Wochen nach Augmentation erfolgte die Implantation eines Keramikimplantates der Firma Straumann (Durchmesser 4,1 mm, Länge 12 mm). Das Knochenblocktransplantat war zu diesem Zeitpunkt gemäß DVT-Bildgebung perfekt eingehelkt (Abb. 5). Zunächst erfolgte mithilfe einer Bohr- schablone die korrekte Übertragung der geplanten Achsrichtungen des Implantates. Die Aufbereitung des Bohrstollens wird mit den Standardbohrern für das Bone Level Implantat von Straumann entsprechend des empfohlenen Bohrprotokolls durchgeführt. Abschließend wird der Bone Level Profilbohrer verwendet. Besonders zu achten ist dabei auf die Versenktiefe des Implantates. Nach unserer Erfahrung sollte die Tulpe des Implantates, die der Tulpe des SP Tissue Level Implantates von Straumann entspricht, leicht suprakrestal zum Liegen kommen. Zu berücksichtigen sind dabei natürlich auch der individuelle Gingivatyp und die Dicke der Gingiva. Bohrtiefe und Ausrichtung werden mit der Tiefenmesslehre überprüft. Um eine korrekte axiale Ausrichtung zu gewährleisten, sollten die Implantate mit den Positionsindikatoren ausgerichtet werden. Diese sind in den Aufbauhöhen 4,0 und 5,5 mm erhältlich. Spätestens zu diesem Zeitpunkt muss die Okklusion mit diesem letztgenannten Instrument überprüft werden und sichergestellt sein, dass für die Krone eine ausreichende Aufbauhöhe und genügend interokklusaler Abstand vorhanden sind (Abb. 6).

Nach Schneiden eines Gewindes – der Knochen hatte im Bereich des Blocktransplantates Knochenklasse II – wurde im vorliegenden Fall ein Implantat mit 5,5 mm Aufbauhöhe ausgewählt

und in Achsrichtung und Versenktiefe entsprechend des Backward Plannings eingebracht (Abb. 7). Auch bei diesem Schritt erfolgten keine vertikalen Inzisionen, um eine optimale Blutversorgung des Lappens zu gewährleisten und Narbenbildungen oder Rezessionen zu vermeiden. Der postoperative Wundheilungsverlauf war unauffällig und das Implantat nach drei Monaten osseointegriert (Abb. 8). Zu diesem Zeitpunkt wurde die Freilegung durchgeführt. Am einfachsten ist dies mit dem Elektrotom oder dem Laser zu bewerkstelligen. Allerdings sollte gerade im sichtbaren Frontbereich nicht zu viel Gewebe entfernt werden. Zusätzlich kann vor Einbringen der Schutzkappe auch ein Faden gelegt werden. In jedem Fall sollte die Implantatschulter gut einsehbar sein. Leider war es im vorliegenden Fall nach Einbringen der Schutzkappe nicht mehr möglich, ein Provisorium einzugliedern. Die räumlichen Verhältnisse waren hierfür zu begrenzt. Wir entschlossen uns daher, eine chairside gefertigte provisorische Krone herzustellen (Abb. 9). Nach Eingliederung der finalen Krone durch den zuweisenden Zahnarzt zeigen sich reizlose gingivale Verhältnisse (Abb. 10).

Kontakt

Dr. Dr. Josef L. Meier

Facharzt für Mund-, Kiefer-,
Gesichtschirurgie
Praxisklinik
Robert-Koch-Straße 2
84034 Landshut
dr.meier@implantate-landshut.de

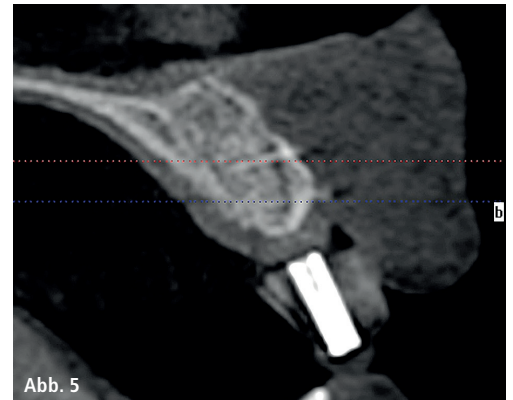


Abb. 5

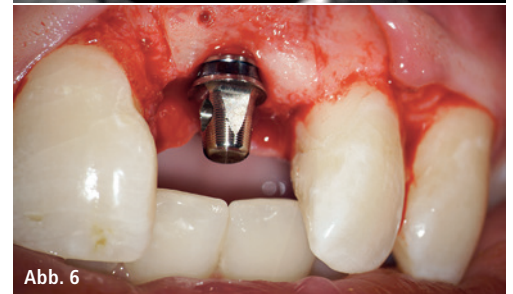

Abb. 6

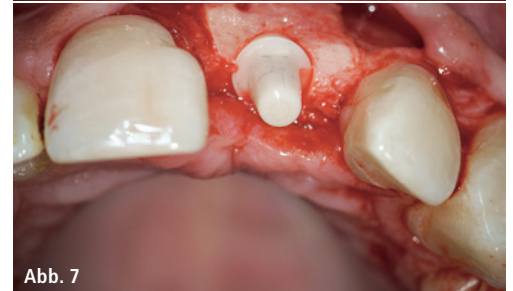


Abb. 7

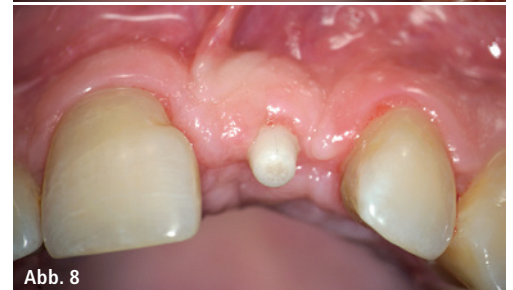

Abb. 8

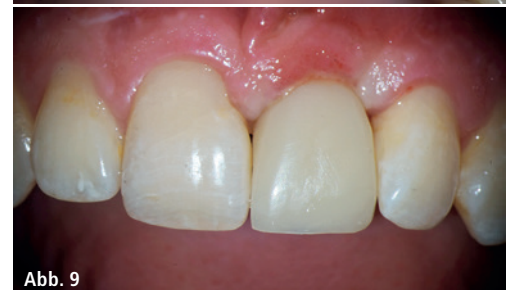

Abb. 9

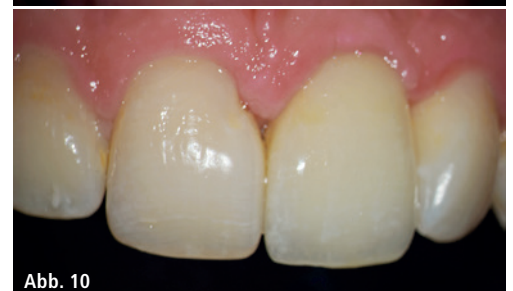

Abb. 10