

Neue Vollkeramik-Lösung auf dem Prüfstand

Ein Beitrag von Federico Narducci und Gennaro Narducci

ANWENDERBERICHT /// In vielen Labors und Zahnarztpraxen wird mittlerweile ein Großteil der vollkeramischen Restaurationen aus Zirkonoxid gefertigt, da diese Materialklasse sowohl eine hohe Festigkeit und mittlerweile auch eine ansprechende Ästhetik aufweist. Bereits in der Vergangenheit wurde seitens der Materialhersteller die Entwicklung von Zirkonoxiden unterschiedlicher Transluzenzstufen vorangetrieben. In diesem Beitrag testen die Autoren ein neuartiges Material hinsichtlich dessen Praxistauglichkeit.

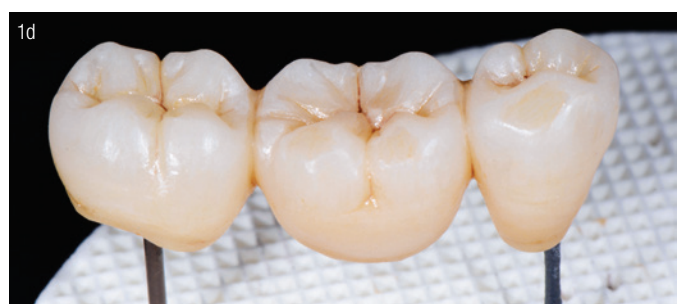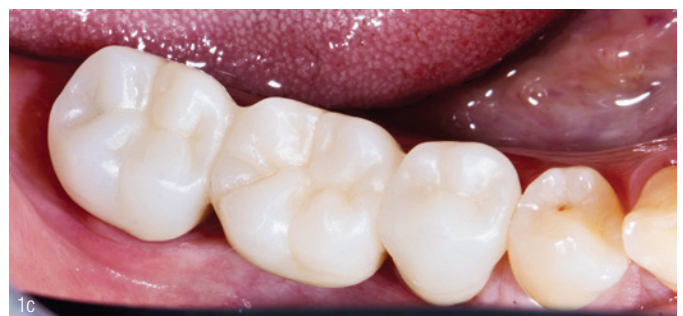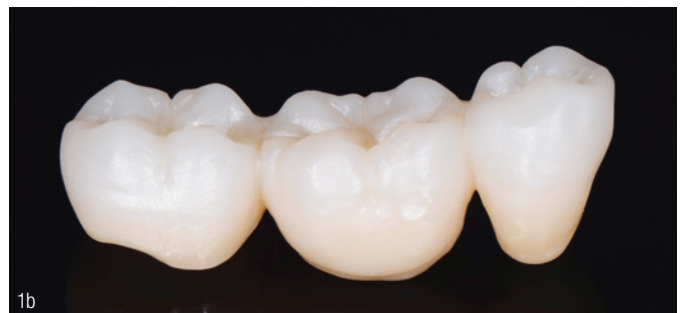Eine höhere Lichtdurchlässigkeit, sprich Transluzenz, ging bisher mit einer reduzierten Belastbarkeit einher. Auch der schichtweise Aufbau von Materialrohlingen in verschiedenen Farbabstufungen stellt einen guten Ansatz dar, entspricht letztlich aber eben doch nicht der natürlichen Zahnstruktur. Mit der Einführung von IPS e.max ZirCAD Prime von Ivoclar Vivadent in Italien stellten wir uns die Frage, ob bei der Entwicklung dieses Materials ein Lösungsansatz für die bisherigen Problematiken im Bereich vollkeramischer Restaurationen gefunden wurde.

Materialeigenschaften

Laut Hersteller verbindet das Material hohe Festigkeit mit der gewünschten erstklassigen Ästhetik. Das zentrale Element stellt seine „Gradient Technology“ (GT) dar. Folgende Vorteile sollen aus dieser Prozesstechnologie resultieren und sind in der Praxis vor allem relevant:

1. Die Kombination aus hochtranslucentem 5Y-TZP-Zirkonoxid (650 MPa^{-1}) für den Inzisalbereich und hochfestem 3Y-TZP-Zirkonoxid (1.200 MPa^{-1}) für den Dentinbereich wird in einer Disc vereint.
2. Der Farb- und Transluzenzverlauf innerhalb des Materials soll aufgrund der speziellen Fülltechnologie stufenlos und schichtfrei sein.
3. Die Passgenauigkeit sowie die Transluzenz sollen durch die durch „Cold Isostatic Pressing“ (CIP) erzielte Gefügestruktur optimiert werden.

Abb. 1a: Die dreigliedrige Brücke wurde aus IPS e.max ZirCAD Prime gefräst. **Abb. 1b:** Ohne jegliche Bearbeitung zeigt sich nach dem Sintern ein natürlicher stufenloser Farbverlauf. **Abb. 1c:** Ideale Passung bei der Einprobe. **Abb. 1d:** Die Individualisierung erfolgt mit dem universellen Malfarben- und Glasursortiment IPS Ivocolor.

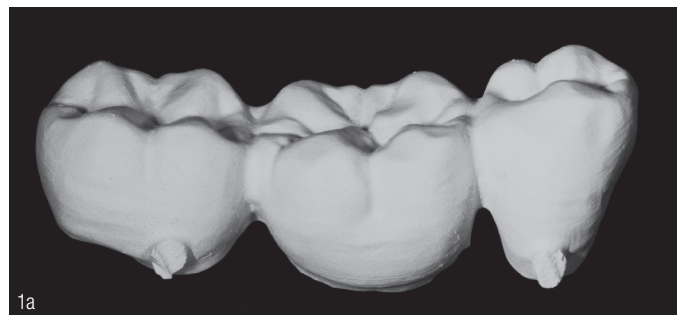

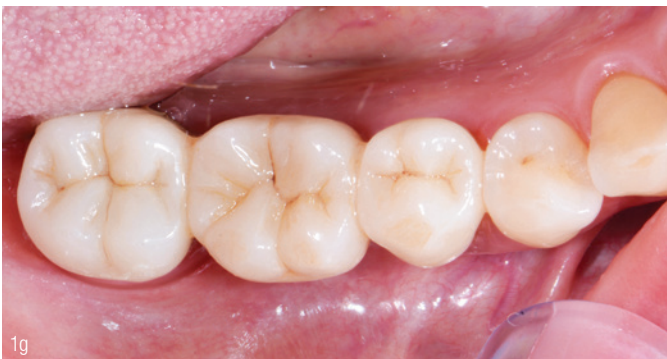
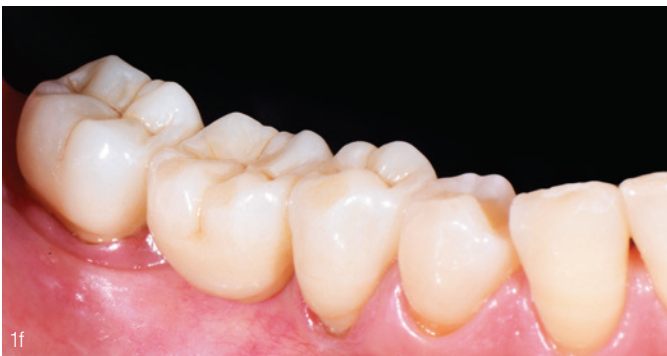
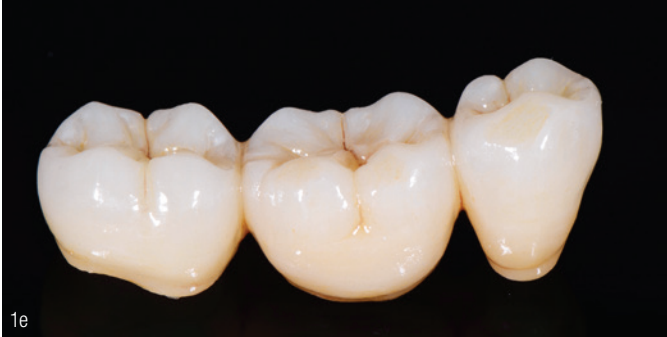
Abb. 1e: Ergebnis. **Abb. 1f:** Restaurationen aus dem Material können konventionell oder wie hier selbstadhäsiv befestigt werden. **Abb. 1g:** Noch schnell auf Hochglanz poliert und die Versorgung ist fertig.

Patientenfälle

Unsere Praxis steht ganz im Zeichen der digitalen Zahnheilkunde. Unsere Leidenschaft gilt speziell der Realisierung hochästhetischer metallfreier Versorgungen. Zwei Erstanwendungen waren darauf ausgelegt, das neue Material hinsichtlich seiner Praxistauglichkeit in unserem Alltag zu testen sowie dessen Gradient Technology zu bewerten. Da das Tagesgeschäft in der prothetischen Zahnheilkunde vor allem Einzelkronen und dreigliedrige Brücken umfasst, wurden zwei entsprechende Patientenfälle gewählt.

Fall 1

Bei diesem Fall handelt es sich um einen Patienten, der mit Schmerzen in unserer Praxis vorstellig wurde: Eine bestehende Metallkeramikversorgung von 45 auf 47 war frakturiert. Hier bot sich eine vollkeramische, monolithische Neuversorgung als valide Alternative an. Grundsätzlicher Vorteil der Vollkeramik ist, dass keine subgingivale Präparation notwendig ist, um einen metallischen Restauraionsrand zu verbergen. Ein großer Pluspunkt monolithischer Restaurationen liegt in der Minimierung bzw. Vermeidung von Keramikabplatzungen. Die Abbildungen 1a bis g zeigen die Versorgung des Patienten mit einer dreigliedrigen Seitenzahnbrücke aus IPS e.max ZirCAD Prime.

Fall 2

Hier stellte sich der Patient mit einer Fraktur (bis in das zervikale Drittel) des rechten seitlichen Oberkieferschneidezahns vor.

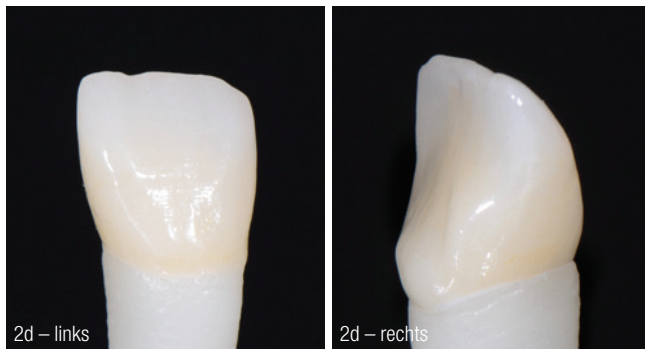
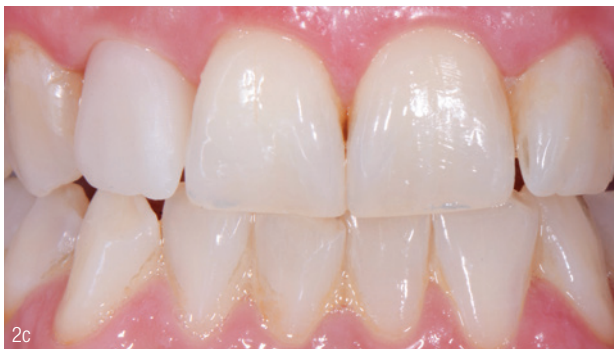
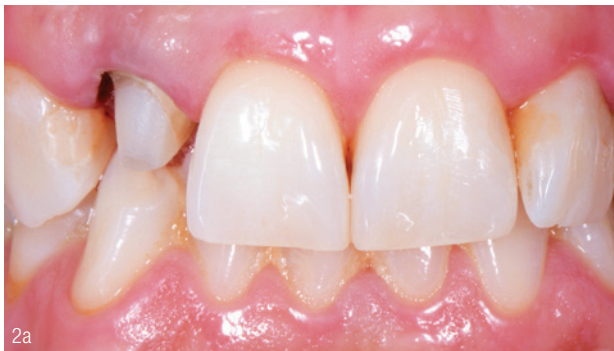
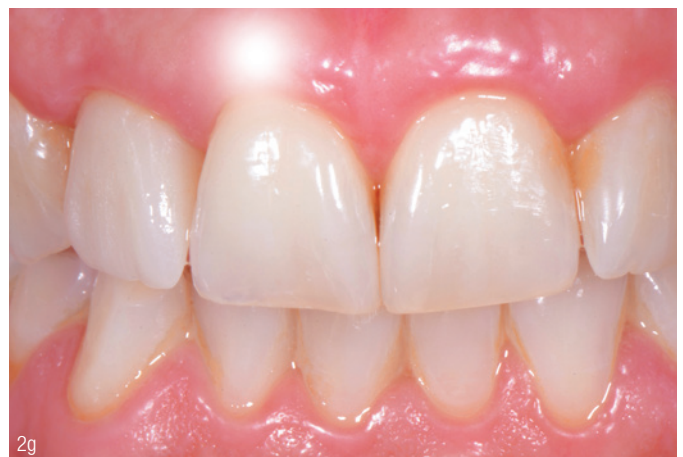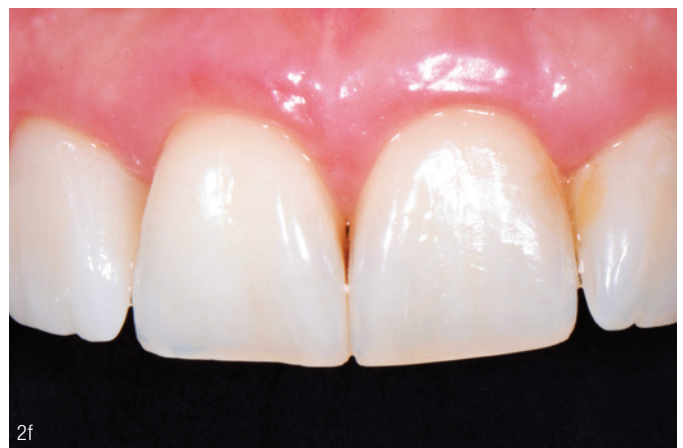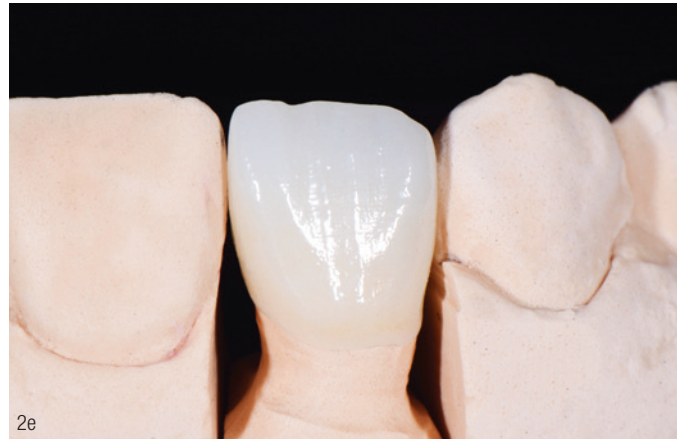Abb. 2a: Nach Fraktur des endodontisch vorbehandelten Zahns wird für eine monolithische Vollkeramikkrone präpariert. **Abb. 2b:** Die Einzelzahnrestauration wird geätzt. **Abb. 2c:** Die gesinterte Krone passt bei der Einprobe im Patientenmund optimal. **Abb. 2d:** Die Finalisierung in Maltechnik erfolgt auf einem dem natürlichen Pfeiler nachempfundenen Stumpf.

Aufgrund einer zurückliegenden endodontischen Behandlung und Kompositfüllung war die Zahnstruktur in Regio 12 bereits geschwächt. In Anbetracht des geringen Platzangebots für die Neuversorgung und der funktionellen Dynamik des Patienten wurde entschieden, trotz der exponierten Lage eine monolithische Zirkonoxidrestauration einzusetzen. Die Abbildungen 2a bis g zeigen die Versorgung des Patienten mit einer Krone aus besagtem Material.

Ergebnisse

Dank der hohen Festigkeitswerte konnten wir uns guten Gewissens für dessen Einsatz auch im kaulasttragenden Bereich bzw. auch bei ungünstig vorliegender funktioneller Dynamik entscheiden. Das Material kann zudem auch für weitspannige Brücken verwendet werden. Weiterhin bildet das sich nach inzisal verringernde Chroma bei steigender Transluzenz die Zahnanatomie naturgetreu in einem fließenden Verlauf ab. Durch die höhere Opazität im Dentinbereich ist zu erwarten, dass etwaige Stumpfverfärbungen, selbst bei Minimalwandstärke, sehr gut abgedeckt werden. Neben der reinen monolithischen Verwendung kann das Material im Labor auch mit der Verblend- oder Cut-back-Technik verarbeitet werden. Bereits durch die oberflächliche Charakterisierung in Maltechnik sind individuelle, hochästhetische Ergebnisse möglich. Das ist ideal für alle Fälle, in denen funktionsbedingt Keramikabplatzungen zu befürchten wären oder aufgrund Platzmangels keine Verblendung möglich ist. Das Labor konnte die Arbeiten dank Schnellsinterung und effizienter Finalisierung zügig liefern, die hohe Passgenauigkeit reduziert zudem nachträgliche Einschleifmaßnahmen.

Zum Abschluss können wir dieser Vollkeramik-Lösung ein gutes Zeugnis ausstellen und sind mit der Anwendung im Praxisalltag zufrieden.



1 Typischer Mittelwert der biaxialen Biegefestigkeit, F&E Ivoclar Vivadent AG, Schaan, Liechtenstein.

Abb. 2e: Auf dem Gipsmodell wird eine letzte Kontrolle der fertiggestellten Restauration durchgeführt. **Abb. 2f:** Selbstadhäsive Befestigung. **Abb. 2g:** Die vollanatomisch gefertigte und lediglich bemalte Krone überzeugt.

INFORMATION ///

Federico Narducci
Gennaro Narducci
 STUDIO DR.I NARDUCCI
 Corso Vittorio Emanuele 13
 Ascoli Piceno, Italien
 gennaronarducci@virgilio.it