Fissurenversiegelung mit einem Kunststoffmaterial

ZA Philipp Laakmann, Master of Oral Medicine in Implantology

Während die Kariesinzidenz bei Kindern wie bei Erwachsenen in den Industrienationen in den vergangenen 30 Jahren kontinuierlich gesunken ist, ist der proportionale Anteil der Fissurenkaries deutlich gestiegen. Zurückzuführen sind diese Entwicklungen unter anderem auch darauf, dass eine Kariesinfektion an den glatten Zahnflächen durch sorgfältige Mundhygiene nahezu vollständig vermieden werden kann, während die Fissuren und Grübchen der okklusalen Zahnflächen bereits aufgrund ihrer Morphologie ein deutlich höheres Erkrankungsrisiko aufweisen.

Ein höheres Erkrankungsrisiko ist insbesondere bei Kindern und Jugendlichen mit ausgeprägter Fissurenanatomie der Fall, da diese Bereiche der konventionellen Zahnreinigung nur unzureichend zugänglich sind. Bei besonders tiefen und engen Fissuren gewährleisten häufig auch professionelle oder häusliche Fluoridierungsmaßnahmen allein keinen langfristigen Schutz. Als wirksame prophylaktische Maßnahme hingegen hat sich – wie in zahlreichen Studien belegt – die Fissurenversiegelung mit Kunststoffmaterialen erwiesen. In meiner Praxis verwende ich hierzu das Mikrohybrid Composite Enamelite® (Abb. 1). Aufgrund der leichten Fließfähigkeit und guten Benetzungseigenschaften dieses Materials treten auch bei der Versorgung sehr tiefer morphologischer Strukturen keine Schwierigkeiten auf und die Behandlungen gestalten sich unkompliziert und zeiteffizient.

Angesichts der steigenden Anzahl von Fällen einer sogenannten versteckten Karies muss vor jeder Versiegelung sichergestellt sein, dass keine Dentinläsionen unterhalb einer makroskopisch intakten Schmelzschicht vorliegen und diese ggf. durch das Versiegelungsmaterial verschlossen werden. Neben der visuellen und radiologischen Kontrolle nutze ich in meiner Praxis das Laserfluoreszenzverfahren zur Detektion einer versteckten Okklusalkaries. Auch im vorliegenden Fall wurde diese Methode bereits im Vorfeld der Behandlung eingesetzt, um das Kariesrisiko der Patientin zu bestimmen und eine Karieserkrankung auszuschließen.

Fallbeispiel

Die Patientin, Jahrgang 1992, suchte meine Praxis im Rahmen der halbjährlichen Kontrolluntersuchung auf. Die Molaren der Patientin wiesen ein sehr ausgeprägtes, tiefes Fissurenrelief auf. An Zahn 37 waren kleinere Verfärbungen der Fissuren zu erkennen (Abb. 2). Die visuelle und laserfluoreszenzgestützte Befundung fiel jedoch negativ aus. Als kariesprophylaktische Maßnahme war eine Fissurenversiegelung mit Enamelite® geplant. Zur adhäsiven Befestigung des Composites wurde der Einkomponenten-Haftvermittler Dentamed® P&B III (Abb. 3), der ebenfalls von Dr. Ihde Dental angeboten wird und auf das Composite abgestimmt ist, eingesetzt.

Nach der Isolierung von Zahn 37 mit einem Kofferdam (Abb. 4) wird die okklusale Zahnfläche zunächst mit rotierenden Bürstchen gründlich gereinigt und mit Wasserstoffperoxid (H_2O_2) desinfiziert. Zur Konditionierung des Zahnschmelzes wird das gebrauchsfertige Phosphorsäuregel Dentamed® Etching Gel von Dr. Ihde Dental verwendet (Abb. 5). Nach erneuter Reinigung der Zahnoberfläche unter kräftigem Wasserstrahl wird diese mit einem Luftgebläse angetrocknet. Ebenso wie verbleibende Feuchtigkeitsansammlungen kann sich jedoch auch eine zu starke Trocknung negativ auf den adhäsiven Haftverbund auswirken und ist daher unbedingt zu vermeiden.

Abb. 1: Das Mikrohybrid Composite Enamelite®.

Mit Dentamed® P&B III lassen sich die erforderlichen Arbeitsschritte des Adhäsivverfahrens reduzieren, da kein separater Primer benötigt wird. Die Verwendung des One-Bottle-Bonds beschleunigt daher einerseits die Behandlungsdauer, andererseits lassen sich hohe Adhäsionskräfte erzielen, die laut Herstellerangaben Werte über 30 MPa erreichen. Ebenso wie Enamelite® weist der lichthärtende Haftvermittler gute Fließeigenschaften auf und ermöglicht hierdurch auch dann eine

Abb. 2: Ausgangssituation.

vollständige Abdeckung der präparierten Zahnflächen, wenn diese ein sehr ausgeprägtes Fissurenrelief aufweisen. Die Applikation des Bondings erfolgt mit einem Einwegpinsel. Die Polymerisation nimmt rund 20 Sekunden bei Halogengeräten und circa zehn Sekunden bei Hochleistungsgeräten in Anspruch. Hat das Adhäsiv seine Wirkung komplett entfaltet, weist der Zahn eine glänzende Oberfläche auf (Abb. 6).

Mittels Druckspritze wird anschließend das Composite appliziert. Die zugehörigen Applikationskanülen gewährleisten ein präzises Auftragen des Materials, das aufgrund seiner guten Fließfähigkeit auch tiefe Bereiche der Zahnoberfläche problemlos erreicht. Gewählt wird in diesem Fall die Zahnfarbe A2, alternativ steht das Material auch in der Farbe A3,5 zur Verfügung. Auf ein Vorgehen in der Schichttechnik, wie es bei tiefen Kavitäten empfohlen wird, kann aufgrund der geringen Schichtdicke der Fissurenversiegelung verzichtet werden.

Im Anschluss an die Lichthärtung des Composites und die Entfernung des Kofferdams erfolgen die Ausarbeitung sowie die Kontrolle der Okklusion. Dank der präzise durchführbaren Applikation von Enamelite® können diese Arbeitsschritte erfahrungsgemäß sehr zeiteffizient und mit minimalem Aufwand durchgeführt werden. Im vorliegenden Fall wird auf das Einschleifen der Okklusion verzichtet, da keine Störkontakte bestehen. Die Hochglanzpolitur erfolgt mit einem Silikonpolierer und einer Kunststoff-Polierbürste. Enamelite® hat sich nicht nur als sehr gut polierbar erwiesen, sondern verfügt zugleich über eine hohe Farbbeständigkeit, die auch langfristig ein optisch ansprechendes Resultat erwarten lässt.

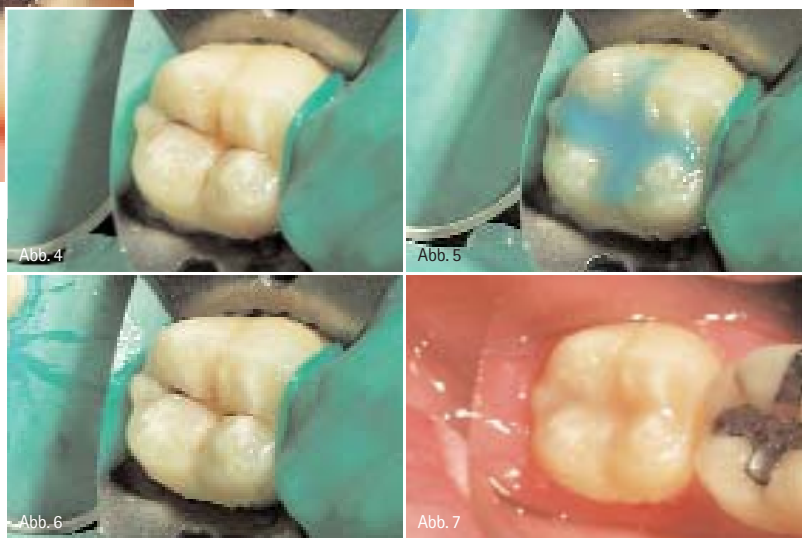

Abb. 4: Kofferdamisolierung an Zahn 37. – Abb. 5: Anätzen mit Phosphorsäuregel. – Abb. 6: Situation nach der Polymerisation des Bonding-Systems. – Abb. 7: Endergebnis.

Abschließend wird ein Fluoridlack auf die Zahnoberfläche appliziert. Die Fluoridionen werden in das Hydroxylapatit des Zahnschmelzes oder in die Kalzium-Fluorid-Deckschicht auf dem Zahnschmelz eingelagert. Dieses Fluoridreservoir unterstützt die Remineralisierung entkalkter Zahnsubstanz und stellt ergänzend zur Fissurenversiegelung eine effektive kariesprophylaktische Maßnahme dar. Das Endergebnis (Abb. 7) gliedert sich ästhetisch in die Mundsituation der Patientin ein und bildet dauerhaft einen effizienten Schutz gegen die Entstehung einer Karies.

Fazit

Angesichts des hohen Nutzens der Fissurenversiegelung sind die Behandlungszeiten generell eher als gering zu bewerten. Werden die Behandlungsabläufe zusätzlich durch hochwertige und zuverlässige Materialien wie Enamelite® und Dentamed® P&B III unterstützt, können die einzelnen Arbeitsschritte weiter optimiert und die Behandlungen deutlich verkürzt werden, was insbesondere bei Kindern und Jugendlichen einen wesentlichen Vorteil darstellt. Fissurenversiegelungen mit Enamelite® haben sich in meiner Praxis zudem als sehr langlebig erwiesen. Halbjährlich werden die Versorgungen im Rahmen der Kontrolluntersuchungen überprüft. Aufgrund der guten Verarbeitungseigenschaften der Materialien, die eine vollständige Benetzung des Fissurenreliefs ermöglichen, und der hohen Druckfestigkeit des Composites, die laut Hersteller 340 MPa beträgt, treten erste Frakturen oder Teilverluste in der Regel erst nach langjähriger Tragedauer auf. Meine Patienten profitieren von einer qualitativ hochwertigen kariesprotektiven Maßnahme, die die tägliche Mundhygiene wertvoll ergänzt.

Abb. 3: Der Einkomponenten-Haftvermittler Dentamed® P&B III.

kontakt.

Dr. Ihde Dental GmbH
Zentrale Deutschland
Erfurter Straße 19, 85386 Eching
Tel.: 0 89/31 97 61-0
Fax: 0 89/31 97 61-33
E-Mail: info@ihde-dental.de
www.ihde-dental.de

ZWP online
Weitere Informationen zu diesem Unternehmen befinden sich auf www.zwp-online.info