Endodontie bei Kindern

Prof. Dr. Christian Splieth

Kinderzahnheilkunde wird für alle Zahnärzte dann schwierig, wenn die Kooperationsbereitschaft eines Kindes stark eingeschränkt ist oder endodontische Behandlungsmaßnahmen am Milchzahn beziehungsweise jugendlich-permanenten Zahn notwendig werden. Die Erfolge in der kariespräventiven Arbeit im Rahmen der Gruppenprophylaxe haben dazu geführt, dass die Anzahl der Kinder mit akuten Zahnschmerzen oder sehr großen kariösen Läsionen im Milchgebiss abgenommen hat.

Endodontische Behandlungsmaßnahmen müssen abgesehen von Frontzahntraumen gegenwärtig in der Regel meist bei Kindern mit Nuckelflaschenkaries/frühkindlicher Karies (ECC) und bei den Kindern mit einem hohen Kariesrisiko vorgenommen werden. Die Anzahl der Kinder mit frühkindlicher Milchzahnkaries ist in den letzten Jahren trotz intensivierter Aufklärung weiter angestiegen. In Familien mit niedrigem Sozialstatus sehen wir bereits bei 27,3 Prozent der Kleinkinder und Vorschulkinder die frühkindliche Karies (Baden & Schiffner 2008). Untersuchungen in Hessen zeigten sogar eine Verbreitung der Kariesprävalenzen von 33,6 Prozent bzw. 7,8 Prozent für ECC-Typ I und II (Wetzel 2008). Der Behandlungsbedarf in dieser Patientengruppe ist in den letzten Jahren weiter gestiegen.

Im Folgenden sollen aktuelle Erkenntnisse zu den endodontischen Therapiemaßnahmen im Milchgebiss in einem praxisfähigen Konzept zusammengefasst werden.

Das Ziel einer endodontischen Therapie ist es, den Milchzahn in all seinen wichtigen Funktionen zu erhalten sowie schnell und sicher Schmerzfreiheit wiederherstellen. Die Befunderhebung zur Sicherstellung einer validen Diagnose sollte über die medizinische Anamnese, die zahnbezogene Anamnese, die Schmerzanamnese, Kariesdiagnostik, Vitalitäts- und Perkussionsprobe und die Röntgendiagnostik vollständig durchgeführt werden. Nur so kann eine sichere Therapieentscheidung getroffen werden, die wiederum ausschlaggebend ist für die Erfolgsrate der endodontischen Behandlung. Von besonderer Bedeutung ist dabei die Abschätzung des pupalen Zustandes, der von reversibler Pulpitis (cp-Behandlung möglich), über die umschriebene koronale Pulpitis (Vitalamputation) bis zur irreversiblen, totalen Pulpitis bzw. Pulpanekrose (komplette Exstirpation & Wurzelfüllung bzw. Extraktion). Bei Milchzähnen ist es aufgrund der temporären Nutzung und der Schwierigkeiten einer Wurzelkanalbehandlung sinnvoll, im Falle von diagnostischer Unsicherheit bei der Abwägung zwischen cp-Behandlung und Vitalamputation den Schritt nach vorne zu machen und die therapeutisch erfolgreichere Ausräumung der Kronenpulpa vorzunehmen, insbesondere bei bestehender Lokalanästhesie oder bei Narkosesanierungen. Dieser Punkt ist besonders aufgrund der diagnostischen Unschärfe der Schmerzanamnese, Vitalitäts- und Perkussionsprobe bei kleinen Kindern relevant.

Das Spektrum der endodontischen Behandlungsmaßnahmen umfasst die

- Caries profunda-Therapie
- Direkte Überkappung
- Partielle Pulpotomie
- Zervikale Pulpotomie bis zu den Wurzelkanaleingängen
- Exstirpation der vitalen Milchzahnpulpa.

Alternativ sind immer auch die Extraktion und gegebenenfalls ein Lückenhalter zu erwägen.

Caries profunda-Therapie

Die Indikation für eine cp-Therapie im Milchgebiss besteht nur für profunde Läsonen, bei denen nur eine reversible Pulpitis vorliegt. Es darf keine Schmerzsymptomatik bestanden haben und die Pulpa darf nicht eröffnet sein.

Die cp-Therapie wird allerdings oft als Verlegenheitslösung gewählt mit einer katastrophalen Erfolgsrate, was häufig Schmerzen, Nekrosen, Abszesse, Fisteln und Extraktionen zur Folge hat. Schon die Zerstörung der Randleiste bei Approximalkaries geht in den allermeisten Fällen mit einer deutlichen Schädigung der Pulpa einher, was eine cp-Behandlung als fraglich erscheinen lässt. Auch beim typischen Schmerzpatienten ist eine cp-Behandlung am Milchzahn nicht ausreichend.

Direkte Überkappung

Die direkte Überkappung beim Milchzahn ist keine Standardtherapie. Sie ist eigentlich nur bei Unfällen indiziert:

- Eröffnung der gesunden Pulpa nach akutem Frontzahntrauma < 1 mm
- akzidentelle Eröffnung der Pulpa im gesunden Dentin

Partielle Pulpotomie

Auch die partielle Pulpotomie ist keine häufige Therapie. Meist wird der Entfernung der gesamten Kronenpulpa der

Abb. 1: Nach einem Trauma erfolgen eine partielle oder zervikale Pulpotomie mit Entfernung eines Pulpenhornes oder der gesamten Kronenpulpa, $Ca(OH)_2$- bzw. MTA-Abdeckung und ein dichter Verschluss.

Vorzug gegeben. Klassischerweise wird sie beim Frontzahntrauma eingesetzt: Bei einer komplizierten, akuten Kronenfraktur mit einer Eröffnung der Pulpa > 1 mm sowie als verspätete Therapie von Pulpaeröffnungen bis zu 48 Stunden nach dem Trauma.
Der Einsatz bei der Therapie einer Caries profunda penetrans (complicata) ohne Schmerzsymptomatik wird kontrovers diskutiert. Bei richtiger Indikation hat die partielle Pulpotomie eine exzellente Erfolgsrate von über 90 Prozent (Mejare & Cvek 1993). Die Vorgehensweise ist die Gleiche wie bei der bekannten zervikalen Pulpotomie, nur dass hier die teilweise Entfernung des Pulpengewebes auf das verletzte Pulpenhorn begrenzt bleibt bzw. das Pulpengewebe an der betroffenen Stelle in einer Tiefe von nur ~ 2 mm amputiert wird. Kann danach die Blutstillung aus der Pulpenwunde schnell und unkompliziert erreicht werden, so wurde die Indikation für das Verfahren richtiggestellt und die Amputationsstelle kann dann mit einem Kalziumhydroxidpräparat oder einem MTA-Zement abgedeckt werden. MTA (Mineral Trioxide Aggregate) findet in den letzten Jahren als sehr biokompatibles Material immer häufiger Anwendung bei endodontischen Verfahren, so auch als Wundverband nach der Vitalamputation im Milchzahn. Der Langzeiterfolg kann nur gesichert werden, wenn der Zahn sofort nach der durchgeführten endodontischen Therapie, wozu auch jede cp-Therapie oder Pulpotomie zählt, bakteriendicht verschlossen wird. Im Milchgebiss ist die Versorgung des Zahnes mit einer Edelstahlkrone dafür eine gut untersuchte und sichere Therapiemaßnahme, die mehrflächigen Füllungen, insbesondere mit Glasionomerzement, überlegen ist (Innes et al. 2007).

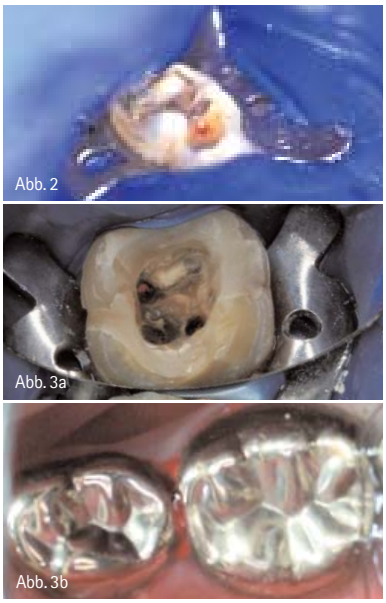

Abb. 2: Tiefe kariöse Läsionen am Milchzahn werden besser mit einer Vitalamputation als mit cp-Maßnahmen therapiert. – Abb. 3: Bei der klassischen Vitalamputation wird die Kronenpulpa bis zu den Kanaleingängen entfernt. Ist die Blutstillung komplikationslos möglich (a), kann eine Abdeckung und die Versorgung mit einer Stahlkrone (b) erfolgen.

Zervikale Pulpotomie/ Vitalamputation

Die zervikale Amputation sollte heute ausschließlich als Vitalamputation durchgeführt werden. Die Indikation besteht bei chronischer, koronaler Pulpitis ohne Schmerzsymptomatik sowie bei der Pulpitis granulomatosa (Pulpenpolyp).
Tiefe kariöse Läsionen sollten eher mit einer Vitalamputation als mit einer cp-Therapie behandelt werden (Abb. 2), da die Erfolgsquote ungleich höher ist.
Nach der Eröffnung des Pulpendaches erfolgen die Amputation der Kronenpulpa und die Blutstillung (Abb. 3a). Die heute favorisierte Methode zur Blutstillung bei Vitalamputationen in Milchmolaren ist die Anwendung von Eisen-III-Sulfat (Fuks et al. 1997). Dafür wird ein mit 15,5%igem Eisen-III-Sulfat getränktes Wattepellet für 15 bis 20 Sekunden auf den Pulpenstümpfen appliziert, danach entfernt und die Pulpenwunde mit physiologischer Kochsalzlösung abgespült. Auf die Pulpen-

ANZEIGE

wunde kann danach ein Kalziumhydroxidpräparat oder fest angerührter ZnO-Eugenol Zement (IRM) aufgelegt werden. Die Anwendung des Eisen-III-Sulfates nach der Vitalamputation der Milchzahnpulpa zeigt eine sehr hohe klinische und röntgenologische Erfolgsrate von 92–96 Prozent. Alternativ wird heute auch die Anwendung von MTA-Zement zur Abdeckung der Pulpenwunde empfohlen, wobei für diese Anwendung noch Langzeitergebnisse fehlen. In derselben Sitzung muss die bakteriendichte definitive Versorgung des Zahnes mit der konfektionierten Edelstahlkrone erfolgen (Abb. 3b).
Sollten sich bei der Blutstillung Probleme ergeben, deutet dies auf eine chronische Pulpitis der gesamten Pulpa hin und die Indikation zur Vitalamputation ist nicht gegeben.

Vitalexstirpation und Wurzelkanalbehandlung

Das Verfahren der Exstirpation der Milchzahnpulpa und die Behandlung der Wurzelkanäle eines Milchzahnes werden meistens nur in Praxen mit dem Behandlungsschwerpunkt Kinderzahnheilkunde angeboten. Die Wurzelkanalanatomie des Milchzahnes, die ungleichmäßigen Wurzelkanalwandstärken und die Entwicklungsphasen des Milchzahnes sind neben der Resorption für den Zahnwechsel Gründe für den hohen Schwierigkeitsgrad dieser endodontischen Therapiemethode. Indikationen bezüglich der Pulpadiagnostik sind: Totale akute Pulpitis sowie totale chronische Pulpitis (nicht erfolgreiche Blutstillung bei Vitalamputation). Aufgrund der Schwierigkeiten einer Wurzelkanalbehandlung im Milchzahn sind immer die Extraktion und ein Lückenhalter alternativ zu prüfen, was gerade bei endständigen Zähnen nur eingeschränkt möglich ist. Für den aufwendigen Erhalt eines Milchzahnes mit der Vitalexstirpation sprechen folgende Situationen:

- Nichtanlage des permanenten Folgezahnes
- 2. Milchmolar vor dem Durchbruch des ersten permanenten Molaren
- Milchzahn hat wichtige Funktion bei der weiteren Gebissentwicklung.

Die Wurzelkanalbehandlung an Milchzähnen beruht im Wesentlichen auf der desinfizierenden Wirkung des Wurzelfüllungsmaterials. Heute wird dazu am häufigsten eine Paste aus Kalziumhydroxid und Jodoform verwendet. Ein diagnostisches Röntgenbild ist zur Beurteilung der Gesamtsituation und zum Ausschluss von starken Resorptionen unerlässlich, ebenso wie der Kofferdam (Abb. 4a). Eine Röntgenmessaufnahme dagegen ist in der Regel nicht nötig, da mit Durchschnittslängen gearbeitet werden kann. Auch eine Röntgenkontrollaufnahme (Abb. 4b) ist nicht zwingend notwendig. Nach der Wurzelkanalfüllung ist der Zahn bakteriendicht zu verschließen, standardmäßig mit einer Stahlkrone (Abb. 3b). Alle endodontisch behandelten Zähne müssen bis zu ihrem Ersatz durch den permanenten Nachfolger nachkontrolliert werden, um Komplikationen wie die fortschreitende, apikale Entzündung, interne oder externe entzündliche Resorptionen gegebenenfalls zu therapieren.

Abb. 4: Kofferdam ist bei der Wurzelkanalbehandlung am Milchzahn unabdingbar (a), die Röntgenkontrollaufnahme ist dagegen nicht zwingend notwendig (b).

Die endodontischen Verfahren im Milchgebiss müssen in ein kinderzahnheilkundliches Gesamtkonzept (s. Abb. Buch) eingebunden sein und geben so die Möglichkeit, die betroffenen Milchzähne während ihrer Funktionsperiode zu erhalten und eine regelrechte Gebissentwicklung zu gewährleisten.

Der Beitrag erfolgte in Anlehnung an „Kinderzahnheilkunde in der Praxis" von Ch. Splieth (Hrsg.), Quintessenz Verlag 2002.

autor.

Prof. Dr. Christian Splieth
Abt. für Präventive Zahnmedizin & Kinderzahnheilkunde
Rotgerberstr. 8
17487 Greifswald

ANZEIGE

„Der Wissensvorsprung für unsere Praxis!"

Berufsbegleitendes Studium
Implantologie

INTERNATIONAL IMC MEDICAL COLLEGE

Mit dem akkreditierten universitären IMC Konzept

▸ Universitär.
Postgraduierter Masterstudiengang des Universitätsverbundes Berlin, Budapest, Düsseldorf, Essen, Leipzig, Münster, Szeged

▸ Interaktiv.
Reduzierte Anwesenheit durch interaktive Online-Lehre und interaktives Wissensmanagement via Internet

▸ Praktisch.
Umfangreiche Ausbildung in anatomischen Übungen, klinischen Blockpraktika und fachspezifischen Seminaren.

IMC MASTER-PROGRAM
- reduzierte Anwesenheit durch Online-Lehre
- intensive chirurgisch/praktische Ausbildung

IMC FORTBILDUNG
strukturierte kontinuierliche Online-Fortbildungen, Präsenzveranstaltungen in Kursen u. Seminaren

IMC WIKI
Wissensdatenbank von der Klinik gepflegt und für Ihre Praxis immer abrufbar.

IMC-International Medical College
Gartenstraße 21
48147 Münster
Tel: +49 (0)251 210 86 39
imc@med-college.de
www.med-college.de