Vollkeramische Kronen für bessere Ästhetik

Dirk Häcker

So viel über die unterschiedlichsten vollkeramischen Werkstoffe geschrieben wird – „in aller Munde" sind die Resultate noch lange nicht! Dennoch haben die vollkeramischen Versorgungen in der ästhetisch-kosmetischen Zahnheilkunde deutlich zugenommen. Nachfolgend wird aufgezeigt, wie sich hoher ästhetischer Anspruch und ökonomische Machbarkeit vereinbaren lassen.

Der Vorbereitungs-, Herstellungs- und Verarbeitungsaufwand bei vollkeramischem Zahnersatz ist deutlich höher als bei den traditionellen Metallgusslösungen. Deren optische Eigenschaften werden im Aufklärungsgespräch von den Patienten aber kaum noch toleriert, sodass sich ein Spannungsfeld zwischen dem Wunsch nach zahnfarbener Versorgung einerseits und dem doch hohen finanziellen Aufwand andererseits entwickelt. Dabei stellen sich einige Fragen: Wie hoch darf der finanzielle Mehraufwand für eine zahnfarbene Kronenrestauration ausfallen? Wie perfekt muss die natürliche Ästhetik im Seitenzahnbereich imitiert werden? An welchen Stellschrauben kann denn überhaupt reguliert werden?

Abb. 1

Abb. 2

Abb. 3

Abb. 1: Vollkeramische Kronen auf den Zähnen 44 und 45. – Abb. 2: Ausgangssituation 44, 45 okklusal. – Abb. 3: Okklusalansicht mit adhäsiven Aufbaufüllungen.

Individuelle ästhetische Ansprüche

Die Ansprüche der Patienten sind gestiegen: Heute wird vermehrt möglichst natürlich aussehender Zahnersatz verlangt. Der Patientenwunsch lautet also: Zahnfarbene Kronen. Im Aufklärungsgespräch sollten dem Patienten die verschiedenen zahntechnischen Lösungen auf einem Schaumodell erläutert werden. Dabei kommen von der vollanatomisch gepressten und nur glasierten bis zur individualisierten Metallkeramik- und geschichteten Vollkeramikkrone die ästhetischen Unterschiede zur Sprache. Da der Präparationsaufwand für alle Varianten derselbe ist, spielt die Frage der Kalkulation des zahnärztlichen Honorars diesbezüglich keine Rolle. Eine vollverblendete bzw. vollkeramische Krone wird stets nach GOZ berechnet. Somit kann der Patient an der entscheidenden Stellschraube, seinem persönlichen Anspruch an die Optik, drehen.

Ganz entscheidend ist hier die Palette der vollkeramischen Lösungen durch die 2005 eingeführte Lithium-Disilikat Glaskeramik IPS e.max (Ivoclar Vivadent, Schaan/Liechtenstein) erweitert worden, deren Vorteile überzeugend sind. 2007 wurde eine Materialvariante mit niedriger Transluzenz (LT = low translucency), 2009 die Variante mit hoher Transluzenz (HT = high translucency) eingeführt, die beide vollanatomisch verarbeitet werden können.

Steht die Wirtschaftlichkeit beim Wunsch des Patienten nach einer zahnfarbenen Versorgung im Vordergrund, kann der Patient aus drei verschiedenen Ästhetikstufen der vollanatomisch gepressten IPS e.max-Krone wählen. Die Angabe auf dem Laborauftrag beinhaltet neben der Zahnfarbe auch die entsprechende Ästhetik-Version. Kariöse Defekte sind vor der Präparation mit zahnfarbenen adhäsiven Aufbaufüllungen zu versorgen (Abb. 3). Opake oder farbige Aufbaumaterialien sind aus ästhetischer Sicht kontraindiziert, da die Transluzenz der LT-Rohlinge deren Schatten erahnen lässt.

Nach okklusaler Reduzierung des Stumpfes zur Sicherstellung der kaubelasteten Mindestschichtstärke von 1,5 mm erfolgt die zirkuläre Vorpräparation bis epigingival. Es folgt das Legen des ersten Retraktionsfadens zur Abdrängung der Gingiva als Schutz vor Verletzung und das Festlegen der de-

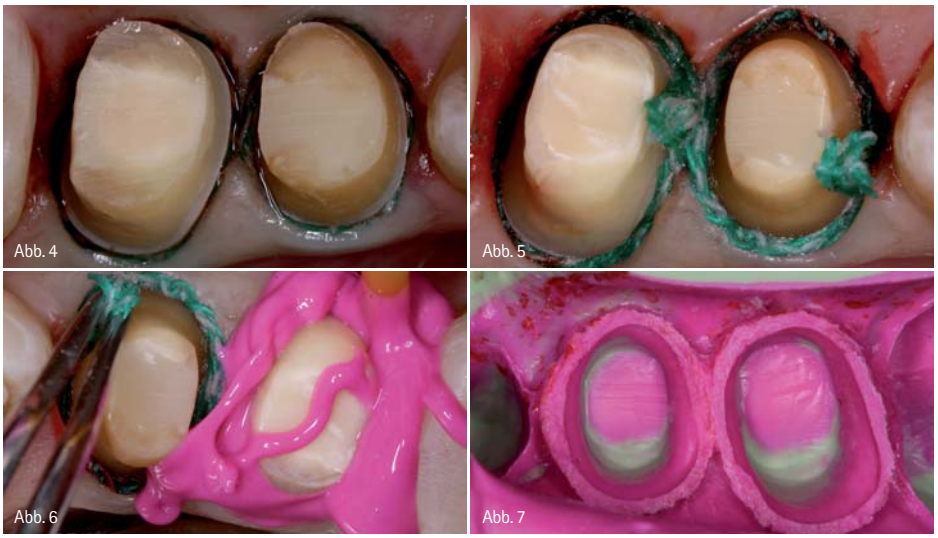

Abb. 4: Vorpräparation, erster Retraktionsfaden gelegt. – Abb. 5: Fertiggestellte Präparation mit zweitem Retraktionsfaden. – Abb. 6: Entfernung des zweiten Fadens und direktes Umspritzen mit der dünn fließenden Phase des Abformungsmaterials. – Abb. 7: Ergebnis der Doppelmischabformung.

finitiven Präparationstiefe in axialer Richtung (Abb. 4). Aus Gründen der Transluzenz des Materials und der Metallfreiheit kann die Präparationsgrenze ohne ästhetische Einbußen supra- bzw. epigingival gelegt werden, was parodontalprophylaktisch generell anzustreben ist. Inzwischen wird vom Hersteller eine zirkuläre Mindestschichtstärke der Flanken von 1 mm gefordert, welche bis zum Gingivalrand sichergestellt werden muss und dort durch eine Stufen- oder ausgeprägte Hohlkehlpräparation begrenzt wird. Scharfe Kanten innerhalb der Präparation müssen vermieden werden, weshalb die Übergänge zur okklusalen Fläche abzurunden sind. Nach dem Legen des zweiten Retraktionsfadens (Abb. 5) erfolgt die Abformung (Abb. 6 und 7) und nach Registrierung die Herstellung des Provisoriums, welches mit einem eugenolfreien provisorischen Zement eingesetzt wird.

Eingliederung der Krone

Nach dem Entfernen des Provisoriums und Reinigen des Stumpfes wird die Restauration auf Passung (Randschluss, Approximalkontakte, statische und dynamische Okklusion) überprüft. Sollte ein Einschleifen notwendig werden, empfiehlt sich die Anwendung eines Feinkorndiamantinstrumentes unter Wasserkühlung. Die dann von der Glasur befreiten Stellen können mit Keramik-Gummipolierern problemlos geglättet und vergütet werden. Routinemäßiges Vorgehen in der zahnärztlichen Praxis wie beim Eingliedern einer Gussrestauration reduziert die Fehleranfälligkeit beim Einsetzen einer vollkeramischen Restauration erheblich. Die Stabilität der homogenen Lithium-Disilikat Glaskeramik lässt den konventionellen Einsetzvorgang zu, da die dentinadhäsive Verankerung und damit der kraftschlüssige Verbund von Zahn zu Keramik nicht als Voraussetzung für das Erreichen der Festigkeit notwendig ist. Somit genügt die relative Trockenlegung und ein echtes Zementieren der vollkeramischen Krone mit einem niedrig viskösen Glasionomerzement bindet am wenigsten Behandlungszeit.

Alternativ und aus verbundtechnischen Überlegungen heraus scheint das Einsetzen mit einem selbstadhäsiven Kompositzement sinnvoll. Vergleichende klinische Studien liegen bislang nicht vor, die Abzugskräfte des klassischen Glasionomerzementes GC FujiCEM® (GC GERMANY GmbH, München) bei Zirkonoxidkronen waren den aufwendigeren Systemen gegenüber in vitro nicht unterlegen (Ernst, C.-P., Aksoy. E., Stender, E., Willershausen, B.: Die Retentionskraft von Zirkonoxidkronen nach Langzeitwasserlagerung, Ästhetische Zahnmedizin, 2007; 1: 36–45).

Da die Lithium-Disilikat Glaskeramik jedoch im Gegensatz zur Zirkonoxidkeramik anätzbar ist, lässt sich der mikromechanische Verbund zwischen Einsetzzement und Krone steigern. Wegen der geringeren Glasanteile sollte die Konditionierung mit Flusssäure auf 20 Sekunden begrenzt werden (Abb. 8). Nach Abspülen mit Wasser und Trocknung erscheint die Innenfläche der Krone im typisch weißlich kreidigen Bild. Auch chemisch ist bei adhäsiver und selbstadhäsiver Befestigung eine weitere Erhöhung der Haftung durch Silanisierung zu erreichen. Dazu wird Monobond Plus (Ivoclar Vivadent, Schaan/Liechtenstein) aufgetragen (Abb. 9) und nach 60 Sekunden Einwirkzeit mit Luft getrocknet.

Der relativen Trockenlegung und Desinfektion des Zahnstumpfes folgt das Einsetzen der Krone mit einem möglichst in Kapseln vordosierten Zement. RelyX Unicem (3M ESPE, Deutschland) hat sich mit der gleichen Handhabung wie Glasionomerzement bewährt. Nach Aktivierung des Materials wird dieses im Kapselmischgerät in die geforderte homogene Konsistenz gebracht und dünn in die Krone eingefüllt. Dabei ist auf eine vollständige Benetzung der Kroneninnenfläche zu achten. Das Positionieren gelingt aufgrund der niedrigen Viskosität leicht (Abb. 10). Unter Fixieren der Restauration mit einem Instrument oder auch unter Aufbissdruck (mit eingelegter Watterolle) wird die vestibuläre Seite für ca. 2 Sekunden mit dem Lichtpolymerisationsgerät beleuchtet, wonach sich der überquellende Zement im leicht angehärteten Zustand mit einem Scaler gut entfernen lässt (Abb. 11).

Das Procedere wird von lingual unter Sicherung der Kronenposition mit einem okklusal unter Druck positionierten Instrument wiederholt und alle approximalen Überschüsse mit Zahnseide oder Superfloss entfernt. Die Haftwirkung des RelyX Unicem ist so groß, dass Zementreste im ausgehärteten Zustand nicht mehr mit Handinstrumenten, sondern nur noch abrasiv entfernt werden können. Daher ist im Besonderen auf eine vollständige Säuberung im zirkulären Gingivalsaum zu achten. Da die Festigkeit von dualhärtenden Materialien grundsätzlich nach Lichthärtung höher ist als bei ausschließlicher Dunkel- bzw. Selbsthärtung, wird die Transluzenz der Lithium-Disilikat Glaskeramik genutzt und die

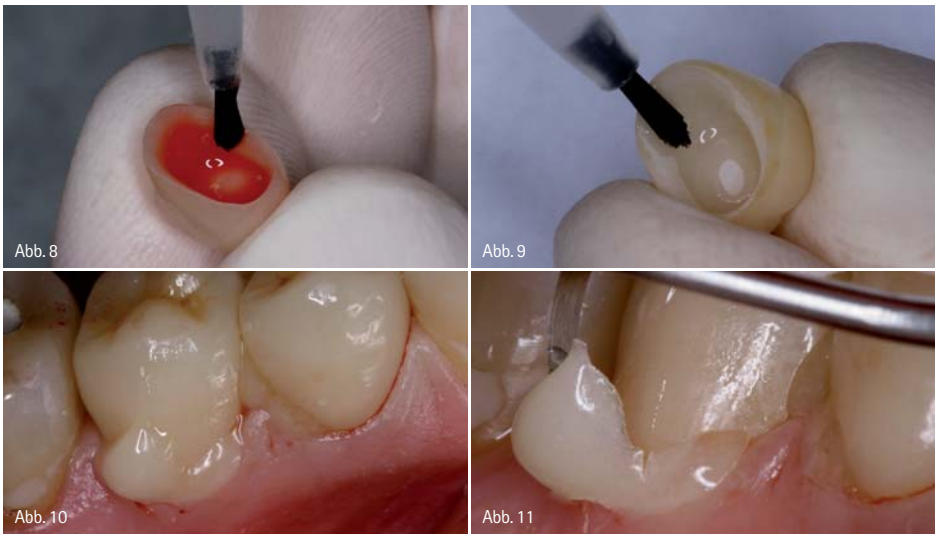

Abb. 8: Anätzen mit Flusssäure für 20 Sekunden. – Abb. 9: Benetzen mit Monobond Plus. – Abb. 10: Kronen platziert. – Abb. 11: Entfernen der Überschüsse in der Gelphase.

Krone mindestens eine Minute von allen mit Licht erreichbaren Seiten beleuchtet. Eine Überprüfung der statischen und dynamischen Okklusion schließt wie gewohnt den Einsetzvorgang ab.

Mehr Eigenleistung nötig

Die eingangs aufgeworfenen Fragen können je nach Forderung der Patienten unterschiedlich beantwortet werden: *Wie hoch darf der finanzielle Mehraufwand für eine zahnfarbene Kronenrestauration ausfallen?*

Abb. 12: Farbvergleich 43, 44 vestibulär unmittelbar nach dem Einsetzen.

Je höher die ästhetische Forderung des Patienten, umso höher der individuelle Aufwand und damit die finanzielle Eigenleistung. Aus zahnärztlicher Sicht ist, entgegen der Krone als Sachleistung, also Honorierung unabhängig von Schwierigkeit, Zeitaufwand und besonderer Umstände (gleiches Geld für jede Krone, egal an welchem Zahn), die vollkeramische Krone nach GOZ zu kalkulieren und damit eine faire Differenzierung möglich. Ob der tatsächliche präparatorische Aufwand für eine Vollkeramikkrone wirklich höher ist als für eine Hohlkehl-Gusskrone und in die Kalkulation des Steigerungsfaktors mit einzubeziehen ist, muss nach eigenem Ermessen entschieden werden.

Differente Ansprüche an Ästhetik

Wie gut muss die natürliche Ästhetik im Seitenzahnbereich imitiert werden?

Der Anspruch an die dentale Schönheit ist extrem different. Aber zweifellos den entscheidenden Sprung in der Reihe der zahntechnischen Alternativen vollzieht für jeden Laien nachvollziehbar der Wechsel von der metallischen zur zahnfarbenen Krone. Die Krone als perfekte Imitation des natürlichen Zahnes ist aus meiner Erfahrung für den Patienten ein so kleiner Schritt bzw. Zugewinn gegenüber der „einfachen, zahnfarbenen" Krone, dass er den Mehraufwand nicht als wirklichen Nutzen erkennt. Darüber hinaus steht uns ja inzwischen mit der IPS e.max Lithium-Disilikat Glaskeramik ein Material zur Verfügung, welches in Relation zur einfachen und günstigen Verarbeitung ein hervorragendes ästhetisches Ergebnis gewährleistet.

Faktoren Ästhetik und Preis

An welchen Stellschrauben kann denn überhaupt reguliert werden?

Einschränkungen an Funktionalität, Stabilität und Haltbarkeit sind nicht zu tolerieren. Generell begründet der Aufwand den Preis. Die Unterschiede beim zahnärztlichen Aufwand spielen bei einer komplett zahnfarbenen Krone im Seitenzahnbereich in Relation zur Gesamtsumme eine eher untergeordnete Rolle. In jedem Fall wird nach GOZ berechnet, wobei sich Vereinfachungen im Arbeitsablauf im Preis niederschlagen: konventionell einzusetzende Kronen sind schneller und damit kostengünstiger zu realisieren als dentinadhäsiv unter absoluter Trockenlegung eingegliederte Glaskeramik-Kronen. Viel entscheidender ist daher der zahntechnische Aufwand. Hohe Anforderungen an die Ästhetik setzen hohe Kompetenz voraus und ziehen individuelle Maßnahmen nach sich. Reduzierungen im optischen Bereich lassen sich innerhalb der Bandbreite an zahnfarbenen Kronen vornehmen, wobei der Patient primär Wert darauf legt, dass kein Metall sichtbar ist. Metallfreie Kronen lassen keine Legierungskosten, einen inzwischen hohen Kostenanteil, anfallen. Der Verzicht auf Verblendmaßnahmen lässt ebenfalls Arbeitszeit und damit Kosten einsparen.

Letztlich läuft die Regulation über die Stellschrauben „Preis" und „Ästhetik". Die optischen Eigenschaften müssen abgestuft und nachvollziehbar erläutert werden. Eine gute Ästhetik mit überschaubarem Aufwand ist wie beschrieben erreichbar, womit dem Patienten eine zahnfarbene und ökonomische Alternative angeboten werden kann.

Danksagung

Herzlichen Dank sage ich Herrn ZTM Wolfgang Weisser, ZTM Nico Klemen und ZTM Karl Weber.

kontakt.

Zahnarzt Dirk Häcker
Praxis für Zahnheilkunde und Prophylaxe
Maiergasse 15
73433 Aalen-Wasseralfingen
E-Mail: dirk_haecker@web.de

GÄF Zahntechnik GmbH
Labor für hochwertigen Zahnersatz
Otto-Schott-Str. 17
73431 Aalen
E-Mail: info@gaef-zahntechnik.de