Daniel H. Ward, DDS

Natürlich wirkende Kompositfüllungen

ANWENDERBERICHT/HERSTELLERINFORMATION Verbesserte Materialien und Instrumente ermöglichen heute natürlich wirkende Zahnfüllungen. Die modernen Kompositsysteme haben ähnliche optische Merkmale wie die Zahnsubstanz, die sie ersetzen.[1] Aus Kompositen mit dunkler Opazität und Fluoreszenz lässt sich das Dentin gut reproduzieren.[2] Der Schmelz wird am besten durch Materialien mit höherer Transluzenz und Opaleszenz ersetzt, die der Zahnoberfläche ein realistisches Aussehen verleihen.[3] Bei einer Schichtung mehrerer, in Bezug auf Farbton, Sättigung (Chroma) und Helligkeit unterschiedlicher Farben wirkt der Zahn stärker dreidimensional.[4] Hierbei gibt es verschiedene Techniken, d. h. die Komposite können in zwei, drei oder mehr Schichten appliziert werden. Diese Tatsache kann durchaus vorteilhaft sein.

Abb. 1

Ein vor Kurzem auf dem Dentalmarkt präsentierter neuer Hartsubstanzlaser (Abb. 1, LiteTouch, AMD LASERS) ermöglicht es, Zähne meist schnell ohne Anästhesie zu präparieren.[5] Vor allem bei kleineren bis mittelgroßen Kavitäten kann dabei häufig auf die Lokalanästhesie verzichtet werden. Die Anwendungsmöglichkeiten neuer Materialien und Technologien sind vielfältig und sollen im Folgenden genauer betrachtet werden.

Geschichtete Füllungen

Mit geschichteten Füllungen lässt sich die Optik natürlicher Zähne im ästhetisch sensiblen Frontzahnbereich gut nachahmen. Die Füllungsmaterialien sollten die ersetzte Zahnsubstanz naturgetreu reproduzieren. Der tiefste Füllungsteil sollte dabei dunkler und opaker sein und eine sehr hohe Farbsättigung aufweisen. Leider gibt es nur wenige dentinfarbene Komposite, die wirklich der Farbe von Dentin entsprechen. Sehr intensiv gelb/braun gefärbte Materialien wären hier nötig.[6] Eine exzellente Reproduktion natürlicher Zahnsubstanz erlaubt das Kompositsystem Aura (SDI) (Abb. 2). Es umfasste erst nur zwei Materialien, zum Ersatz von Dentin und Schmelz, wurde aber dann durch eine optionale mittlere Schicht ergänzt. Diese dämpft die intensive Farbsättigung der Dentinmasse und sorgt so für eine harmonischere Kombination der Füllungsfarben. Zudem ist dank dieser Schicht die exakte Stärke der Dentin- und Schmelzschichten weniger kritisch. Die Dentinfarben Db und D1 bis D7 stimmen mit keinem Standard-Farbsystem überein, sondern unterscheiden sich in der Intensität ihrer Sättigung. Beim Füllungsaufbau sollte das Material immer heller, transluzenter und opaleszenter werden und mit immer kleineren Partikeln gefüllt sein. Als optionale Zwischenschicht bietet das Aura-System ein multifunktionales Komposit in den Farben MC2 bis MC5. Die abschließende Schmelzschicht bildet ein in drei Farben, E1 bis E3, erhältliches mikrogefülltes Komposit. Es ist transluzent und gut polierbar.

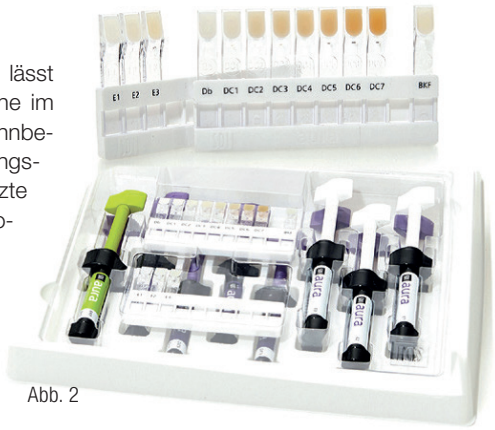

Abb. 2

Fallbeispiel dreischichtiger Kompositfüllungen

Ein 15-jähriger Patient erschien in unserer Praxis mit zapfenförmig fehlgebildeten seitlichen Schneidezähnen und rotierten Eckzähnen im Oberkiefer (Abb. 3). Seine Mutter wünschte, dass die Lücken zwischen den Zähnen geschlossen werden. Eine Messung der Zahngrößen ergab, dass die mittleren Schneidezähne relativ zum Gesicht eine normale Größe hatten. Die Breite der seitlichen Schneidezähne sollte 70 Prozent der Breite der mittleren Schneidezähne in der frontalen Ansicht betragen. Für die Eckzähne waren wiederum 70 Prozent der Breite der seitlichen Schneidezähne vorgesehen. Dies basiert auf den Empfehlungen für eine harmonische Gestaltung des Lächelns anhand der „RED Proportion“, nach der bei der Breite von Frontzähnen in der frontalen Ansicht die Proportionen von mesial nach distal jeweils konstant bleiben sollten.[7] Das Bild mit der Schablone zeigt, wie weit die seitlichen Schneidezähne und die Eckzähne vergrößert werden können, um ein wohlproportioniertes und mit dem Gesicht harmonierendes Lächeln zu schaffen (Abb. 4).[8]
Zunächst wurde am oberen rechten Eckzahn mit einem sehr feinen Diamantinstrument (201.3VF, Premier Dental) die zu versorgende Fläche aufgeraut. Danach wurde die gesamte Fläche mit Phosphorsäure 20 Sekunden angeätzt, gründlich gespült und getrocknet. Ein Universaladhäsiv (All-Bond Universal, BISCO Dental) wurde 20 Sekunden einmassiert und nach Verblasen des Lösungsmittels lichtgehärtet. Darauf wurde als erstes Inkrement die Dentinschicht aufgetragen. Diese war dunkler als die gewünschte Füllungsfarbe, aber auch opaker, um zu

Abb. 3

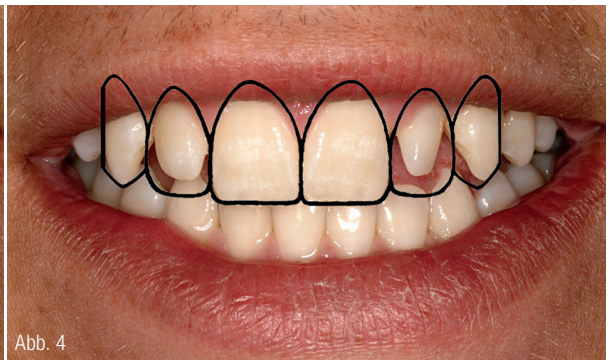
Abb. 4

verhindern, dass Licht durch die ganze Füllung durchscheint und diese dadurch grau aussieht. Verwendet wurde hier die Dentinmasse D6 (Aura, SDI), die dem natürlichen Dentin farblich am nächsten kam (Abb. 5). Als zweites Inkrement folgte die multifunktionale Kompositfarbe MC3 (Aura, SDI) (Abb. 6). Dieses Inkrement wurde durch Charakterisierung mit weißer, oranger und brauner Malfarbe (Shade Modification Tints, SDI) an die Farbmuster der Nachbarzähne angepasst. Mit der flächendeckenden Applikation der Schmelzschicht in der Farbe E1 wurde die Füllung dann vollanatomisch fertiggestellt (Abb. 7). Zur Ausarbeitung dienten Diamanten und Hartmetallfinierer. Nach dem Finieren und Polieren des rechten Eckzahns wurde der rechte seitliche Schneidezahn in ähnlicher Weise versorgt (Abb. 8). Es folgten der linke Eckzahn und der linke seitliche Schneidezahn (Abb. 9).

Erbium:YAG-Laser

Erbium-Laser geben an die wasserhaltige Zahnoberfläche gepulste Energie ab, die das Wasser verdampft und dabei die umgebende Zahnsubstanz abträgt. Die Präparation erfolgt durch eine Reihe gepulster Energie-Emissionen, die an vielen kleinen, punktförmigen Stellen am Zahn Substanz entfernen (Abb. 10). Der Effekt ist sehr oberflächlich, mit geringer Vibration und Wärmeentwicklung.[9] Ein großer Vorteil der Erbium-YAG-Präparation ist, dass kaum oder gar nicht anästhesiert werden muss. Wichtig ist dabei, in der ersten Minute mit sehr niedriger Energie zu arbeiten, um die Pulpa so zu konditionieren, dass

ANZEIGE

Praxistage
Parodontologie 2018
Eine Fortbildung für das gesamte Praxisteam

Online-Anmeldung/
Kursprogramm
www.paro-seminar.de

Termine

23./24. Februar 2018 in Unna
(Mercure Hotel Kamen Unna)
Hauptkongress:
17. Unnaer Implantologietage

12./13. Oktober 2018 in München
(Holiday Inn Munich Westpark)
Hauptkongress:
9. Münchener Forum für Innovative Implantologie

9./10. November 2018 in Essen
(ATLANTIC Congress Hotel Essen)
Hauptkongress:
8. Essener Implantologietage

Kursgebühren

FREITAG
Zahnärzte/-innen 195,– € zzgl. MwSt.
Zahnärztliches Personal 99,– € zzgl. MwSt.
Tagungspauschale* 39,– € zzgl. MwSt.

SAMSTAG
Zahnärzte/-innen 250,– € zzgl. MwSt.
Tagungspauschale* 39,– € zzgl. MwSt.

FREITAG UND SAMSTAG
Zahnarzt 395,– € zzgl. MwSt.
Tagungspauschale* 78,– € zzgl. MwSt.

* Die Tagungspauschale beinhaltet die Pausenversorgung, Tagungsgetränke und ist für jeden Teilnehmer verbindlich zu entrichten.

Faxantwort an
0341 48474-290

Bitte senden Sie mir das Programm für die Kursreihe Praxistage Parodontolgie 2018 zu.

Titel, Name

Vorname

E-Mail (Bitte angeben! Für die digitale Zusendung des Programms.)

Stempel

ZWP 12/17

Holbeinstraße 29 · 04229 Leipzig · Tel.: 0341 48474-308 · event@oemus-media.de

OEMUS MEDIA AG

Abb. 5

Abb. 6

Abb. 7

Abb. 8

Abb. 9

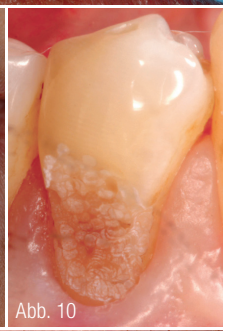
Abb. 10

Abb. 11

Abb. 12

Abb. 13

die Präparation nicht zu unangenehm wird. Hier ist die niedrigste zur Präparation geeignete Energie die beste; sie wird über Pulsfrequenz und Leistungsstufe eingestellt. Das Laser-Handstück berührt den Zahn bei der Präparation nicht. Der optimale Abstand zum Zahn lässt sich am besten daran erkennen, dass die Pulse am lautesten zu hören sind. Man bewegt das Handstück ständig und beobachtet dabei den Substanzabtrag (Abb. 11). Ideal ist eine Präparation parallel zur Zahnoberfläche. Dieses Verfahren kann zwar länger dauern als die konventionelle Präparation mit dem Schnelllauf-Winkelstück, aber da zugleich die Wartezeit bis zur Wirkung der Anästhesie entfällt, können kleinere Füllungen oft gleich bei der Routinekontrolle gelegt werden, sodass kein zusätzlicher Termin nötig ist. Laser eignen sich für die meisten Präparationen in der Füllungstherapie, besonders bei Kavitäten der Klassen I, III und V.

Klinische Anwendung eines Hartsubstanzlasers bei erodierten Schneidezähnen und zweischichtiger Versorgung mit Komposit

Einige Hersteller bieten zweischichtig anwendbare Komposite an. Manche kombinieren eine dunkle, hochchromatische Dentinmasse mit einer translu-zenten Schmelzmasse, und andere ein eher opakes, universelles Material. Ein

Abb. 14

Abb. 15

Abb. 16

Abb. 17

Abb. 18

Abb. 19

Abb. 20

Abb. 21

Abb. 22

Abb. 23

Abb. 24

Abb. 25

Beispiel für die letztere Variante ist Mosaic (Ultradent) (Abb. 12). In unserer Praxis erschien ein 27-jähriger Patient mit erodierten und verfärbten Schneidezähnen (Abb. 13). Er wollte in wenigen Monaten heiraten und machte sich Gedanken über das Aussehen seiner Zähne auf den Hochzeitsfotos. Das neue Zwei-Komponenten-Kompositsystem mit Universal- und Schmelzmasse wurde einprobiert und geschichtet, um die richtigen Farben zu bestimmen (Abb. 14). Dann wurden mit dem Laser die betroffenen Bereiche der Fazialflächen der beiden mittleren Schneidezähne und des linken seitlichen Schneidezahns präpariert (Abb. 15). Die linken Schneidezähne wurden zweischichtig restauriert. Zur Ausarbeitung dienten ein sehr feiner flammenförmiger Diamant (NeoDiamond 3512.10, Microcopy), ein Hartmetallfinierer (NeoCarbide ET9, Microcopy), ein weiterer Finierer (Enhance, Dentsply Caulk) sowie zwei Polierer (DiaComp Feather Lite Medium und Fine Composite Polishers, Brasseler). Der rechte mittlere Schneidezahn wurde mit Komposit (Mosaic, Ultradent) in der Universalfarbe A3 (Abb. 16) und der Schmelzfarbe ET (Abb. 17) aufgebaut. Dann wurde ähnlich wie vorher ausgearbeitet, finiert und poliert (Abb. 18).

Klinische Anwendung eines Hartsubstanzlasers bei Klasse V-Abfraktionen und dreischichtige Versorgung mit verschiedenen Kompositen

Manchmal lässt sich durch eine Schichtung von Kompositen verschiedener Hersteller am besten eine naturgetreue Füllung schaffen. Ein 52-jähriger Patient erschien in unserer Praxis mit starken Abfraktionen (Abb. 19). Nach der Einprobe diverser Komposite wurde beschlossen, die Defekte dreischichtig mit drei verschiedenen Kompositen zu versorgen (Abb. 20). Zuerst wurde der Molar mit dem Laser präpariert und restauriert. Dann wurden die zwei Prämolaren mit dem Laser präpariert (Abb. 21).
Als erste Schicht diente eine Dentinmasse in der Farbe D7 (Aura, SDI) (Abb. 22). Es folgte eine Schicht aus einem konventionellen Universalkomposit (TPH Spectra, Dentsply) in der Farbe A3 (Abb. 23). Die Schmelzschicht bildete ein Komposit mit sphärischen Füllern (Estelite Sigma Quick, Tokuyama) in der Farbe A2 (Abb. 24). Die Füllungen wurden ausgearbeitet, finiert und poliert (Abb. 25).

Fazit

Zähne sind aus unterschiedlichen Komponenten aufgebaut. Für natürlich wirkende Füllungen sollten Materialien verwendet werden, die ähnliche optische Merkmale wie die echte Zahnsubstanz haben. Die besten Resultate gelingen, wenn man Komposite je nach der individuellen Situation, auf der Basis ihrer physikalischen Eigenschaften sowie ihrer Opazität bzw. Transluzenz, auswählt. Die Präparation mit dem Hartsubstanzlaser kann dabei sehr hilfreich sein und den Patientenkomfort erhöhen. Dass hier oft auf die Anästhesie verzichtet werden kann, ist ein großer Vorteil im Hinblick auf ein zeiteffizientes Arbeiten. Neue Technologien und Materialien können also die Wirtschaftlichkeit der Praxis und die Zufriedenheit von Zahnarzt und Patient deutlich steigern.

Der Beitrag wurde in englischer Sprache in der April-Ausgabe 2017 von *oral health* erstveröffentlicht.

„DIE BESTEN RESULTATE GELINGEN, WENN MAN KOMPOSITE JE NACH DER INDIVIDUELLEN SITUATION, AUF DER BASIS IHRER PHYSIKALISCHEN EIGENSCHAFTEN SOWIE IHRER OPAZITÄT BZW. TRANSLUZENZ, AUSWÄHLT."

INFORMATION

Daniel H. Ward, DDS
1080 Polaris Pkwy 130
Columbus, OH 43240, USA
www.drward.com

SDI Germany GmbH
Hanststraße 85
51149 Köln
Tel.: 0800 1005759