


# Esthetic Special



**Bioökonomisches Therapiekonzept**  
Dr. Marc Bachmann schreibt über den Einsatz nanooptimierter Mikrohybridkomposite in der Alltagspraxis. Ein klinischer Anwenderbericht.  
▶ Seiten 12–13



**Tip-Edge Plus Orthodontics**  
Der Fortschritt in der Bracket-Technik erlaubt gute und kürzere Behandlungen. Seine Erfahrungen schildert Dr. Rudolf Meyer, Thun.  
▶ Seiten 14–16



**Neues Direct Composite Veneer**  
An der IDS wurde ein einfach zu verarbeitendes System zur Frontzahnrestauration vorgestellt. Die Veneertechnik macht Fortschritte.  
▶ Seite 16

## „Total facial esthetics“: Ein Konzept für die Wiederherstellung von Gesichtsästhetik

Prof. Dr. Kurt Vinzenz, Wien, zeigt im Überblick Methoden moderner funktionell orientierter Gesichtschirurgie. Form, Funktion und Ästhetik werden als untrennbare Einheit verstanden. Ziel ist das Zusammenführen von ästhetischer und wiederherstellender Gesichtschirurgie.

Neueste evidenzbasierte Erkenntnisse definieren die Gesichtsproportionen als die wesentliche Basis der Gesichtsästhetik. Die Schlüsselstellung erhält darin das „Darunter“, d.h. die für Form und Funktion essenziellen Stützgewebe des Gesichtes. Ästhetik, Form und Funktion stellen dabei eine untrennbare Einheit – „Esthetics follows function“ – dar, wobei für das ästhetische Gesamterscheinungsbild alle Gesichtskomponenten in einem messbaren „ideal feature arrangement“ gleichwertige Bedeutung haben. Daraus ergibt sich nicht nur die Notwendigkeit einer Erweiterung bisheriger Behandlungsmethoden der „Schönheitschirurgie“ zur komplexen „rejuvenation surgery“ auf evidenzbasierter Basis, sondern auch ein neuer chirurgischer Kontext, nämlich jener der Wiederherstellung von Ästhetik mit der Auflösung der Grenzen zwischen den Parallelwelten der rekonstruktiven und den ästhetischen bzw. kosmetischen Gesichtschirurgien im Sinne der Patienten mit angeborenen oder erworbenen Gesichtsentstellungen. Es wird anhand von Beispielen versucht, eine Übersicht über mögliche zukünftige Entwicklungen ästhetischer Gesichtschirurgie zu bieten.

### Gesichtsproportionen als Schlüssel des schönen Gesichtes

In einer aktuellen Studie untersuchten Pamela Pallett und Stephen Link (UC San Diego; University of California) sowie Kang Lee (University of Toronto) harmonische Gesichtsproportionen als den Schlüssel für ein schönes Gesicht.<sup>2</sup> Aus dem „psychologischen Auge“ des wissenschaftlich tätigen Betrachters gesehen ist das Vorhandensein „idealer Gesichtsmerkmale“ in einem optimalen Verhältnis der Gesichtsproportionen zueinander dafür essenziell. Dabei ermittelten sie vertikale und horizontale Distanzen zwischen Augen, Mund und Gesichtskonturen, welche ein ästhetisches Gesicht begründen, als Verhältniszerte.

Die Autoren diskutieren anhand ihrer Ergebnisse die Grenzen heutiger ästhetischer Chirurgie des Gesichtes und vertreten die Meinung, dass eine vollständige Verjüngung des Gesichtes eine Änderung von Gesichtsproportionen benötigt, welche im Sinne eines umfassenden Konzeptes rejuveniler Chirurgie die Stützgewebeschirurgie bzw. maxillofaziale Chirurgie bedingt.

### Rejuvenile Chirurgie im Wandel der Zeit

Diese Zusammenhänge haben

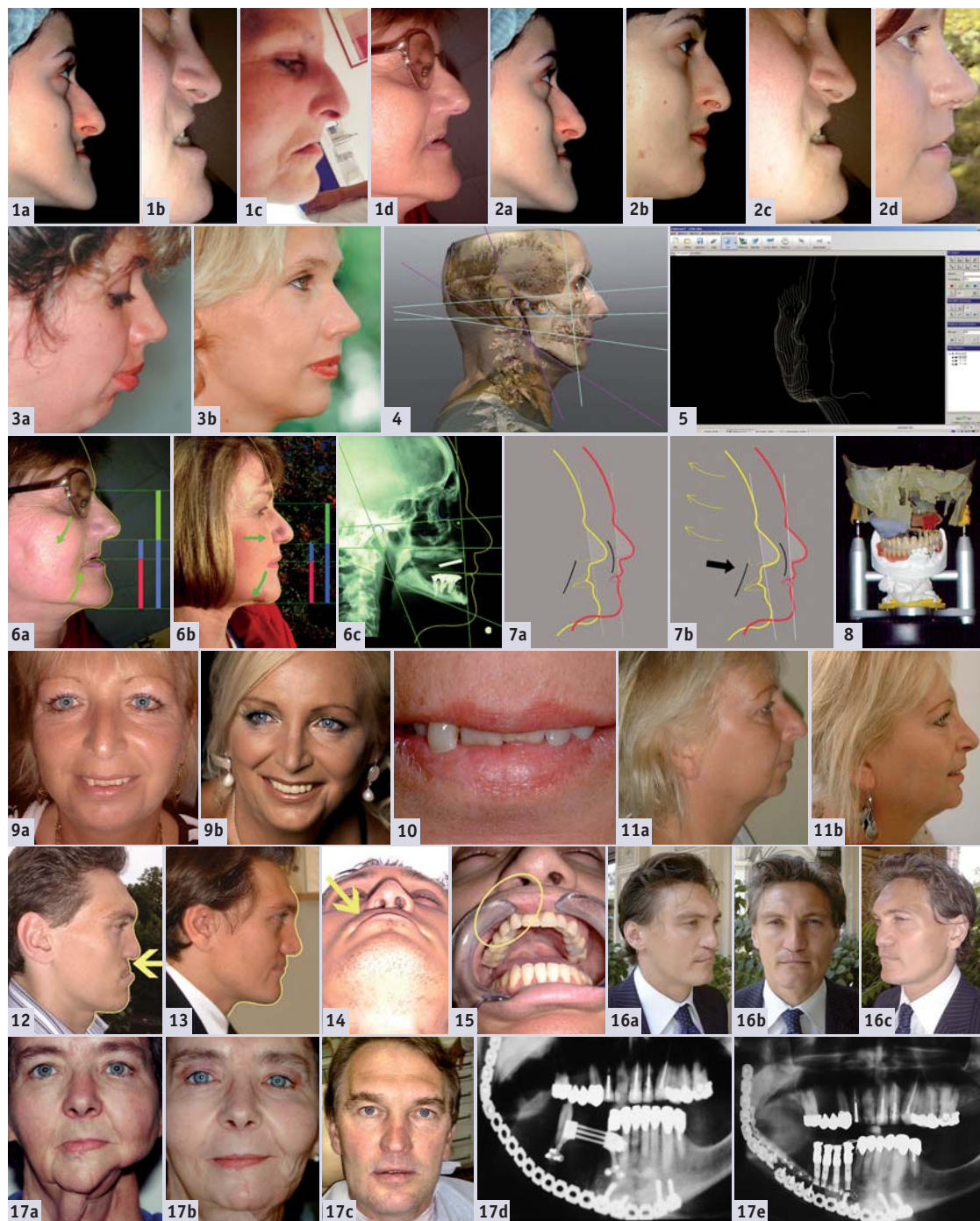


Abb. 1a–d: „Aged appearance“ durch dysgnathes Erscheinungsbild bei Patienten verschiedenen Alters. – Abb. 2a–d: Behebung der „Aged appearance“ durch „Esthetic Orthognathic Surgery“ bei Patientin 1a und b konventionell und 2c durch Distraktionsosteogenese des Mittelgesichtes: Die „Hollow eye appearance“ mit Tränensackbildung und der zirkuläre Kreuzbiss konnten gemeinsam mit dem Profilbild dramatisch verbessert werden (Abb. 2d). – Abb. 3: Regenerationspotenzial des Weichteilgesichtes: Die „pausbäckige“ Einschnürung der Wange, unnatürlicher Faltenverlauf naso- und mentolabial sowie eine aufgetriebene Unterlippe bildete sich postoperativ zurück und bietet neben dem deutlich verbesserten Profilbild ein natürlich ausgebreitetes Weichteilgesicht in entspannter orofazialer Harmonie. – Abb. 4: Beispiel moderner computerassistierter Gesichtsanalyse. – Abb. 5: Optoelektronische Erfassung des Gesichtes (Fa. Steinbichler). – Abb. 6–7: Korrelation beider Analysen mit Foto und konventionellem Schädelröntgen bei Patientin mit komplexer rejuveniler Chirurgie des Gesichtes; NB: Chirurgie interdisziplinär gem. mit Dr. Yoram Levy (Donau-Universität Krems). – Abb. 8: Operationsplanung für eine Oberkieferrekonstruktion mit „Prefabricated composite grafts“ vom Schulterblatt durch SAM-integrierte Stereolithografiemodelle. – Abb. 9a, 10 und 11a: Patientin mit Höckernase und fliehendem Kinn bei dysgnathen Klasse II-Verzahnung, zusätzlicher chronischer Parodontalschaden mit progredienten Zahnverlust und -migration durch eingegengten Oberkieferkamm. – Abb. 9 und 11: Konturplastik des Gesichtes durch ästhetische orthognathe Chirurgie, Rhinoseptoplastik und implantatgetragene Suprakonstruktionen prä- und postoperativ; NB: Chirurgie interdisziplinär gem. mit Dr. Axel Arlt (Donau-Universität Krems). – Abb. 12 und 14: Patient mit LKG-Spalte: Eingesunkenes Mittelgesicht (Pseudoprogenie im Profilbild) und rechter Oberkiefer; typische Spaltnasendeformität mit teilweisen Fehlen der Naseneingangsschwelle, verbreiteter und eingesunkener Nasenflügelbasis mit querovalen Naseneingang. – Abb. 13 und 15: Patient mit LKG-Spalte nach Konturplastik des Gesichtes durch orthognathe Chirurgie und Spalstosteoplastik mit Rekonstruktion der markierten „pyriformen Region“ i.e. einer symmetrischen knöchernen Nasenbasis und eines symmetrischen Kiefers mit knochenverankerten implantatgetragenen Zähnen sowie einer Rhinoseptoplastik. NB: Chirurgie interdisziplinär gem. mit Dr. Axel Arlt (Donau-Universität Krems). – Abb. 16: Patient mit LKG-Spalte: Stabile orofaziale Ästhetik nach zwei Jahren. – Abb. 17a und b: Patientin vor/nach mikrochirurgischer Unterkieferrekonstruktion mit Wiederherstellung der Kontur des unteren Gesichtsdrittels nach Mundhöhlenkarzinom. – Abb. 17c–e: Patient mit Wiederherstellung des implantatverankernden Unterkiefers durch enorale Distraktionsosteogenese. Die Gesichtskontur konnte, gestützt durch die am Behandlungsende gebrochene und daraufhin entfernte Rekonstruktionsplatte, während der gesamten Behandlung gewährleistet werden.

wir auch aus der Summe unserer Erfahrungen anlässlich eines Internationalen Symposiums „Esthetics follows Function“ 2007 in Wien thematisiert, indem die Gesichtsalterung nicht nur durch einen Volumenverlust, sondern auch durch dysgnathe Verformungen, vorwiegend mit Konvexitätsverlust, gekennzeichnet ist (Abb. 1).

Jede im Laufe des Lebens auftretende Abweichung von der eugnathe Norm schlägt sich in einer Beschleunigung des Alters nieder. Ergebnisse unserer Gesichtsanalysen zeigen ausserdem, dass ein „Aged appearance“ zum Teil unabhängig von der altersgegebenen Beschaffenheit des Weichteilgesichtes ist (Abb. 1 und 2).

Durch die Anwendung moderner ästhetisch-orthognather Chirurgie behebbar, zeigt sich dabei auch, dass das Gesichtswichgewebe besonders in jungen Jahren ein beträchtliches Regenerationspotenzial aufweisen kann (Abb. 3). Gesichtswichgewebe bestehen „materialtechnisch“ gesehen aus verschiedenen Komponenten (vor allem Zellen, intrazellulärer Matrix, Grundsubstanz, Fasern), die sich anhand mechanischer Eigenschaften in Form unterschiedlicher Steifigkeiten unterscheiden. In diesem komplexen „Materialmix“ ist die räumliche Verteilung der unterschiedlichen Gewebe im Multilayer-Modell ähnlich der „Zweibelschale“, und die Ausrichtung der Faserstrukturen, vor allem die von Kollagen und Elastin, ausschlaggebend. Erkenntnisse daraus sind für die Filler-technologie bedeutend. Anatomisch entscheidend ist, dass diese Gesichtswichgewebe in Form von Haut, subkutanen Fett-Gleitschichten und darin eingelagerter mimischer Muskulatur durch Bindegewebsverdichtungen, sog. „echte“ Haltebänder („retaining ligaments“), mit Ursprung am Gesichtsschädel und zusätzlich unterstützt durch SMAS und fasziendifixierte „falsche“ Haltebänder an denselben fixiert sind. Die „Retaining ligaments“ fungieren dabei ähnlich Trampolinpfosten, die bei Verstellen der Pfosten – durch Alterung oder bereits angeboren – über Zugkräfte zu Verwerfungen bzw. Faltenvertiefung des Gesichtes und zudem über die Behinderung der freien Mimik zur Einschränkung der ästhetisch funktionellen orofazialen Balance führt (Abb. 1a–d; 2a, c und 3a). Dem ursprünglichen Konzept der

Fortsetzung auf Seite 10 →

←Fortsetzung von Seite 9

schwerkraftbedingten Alterung des Gesichtes folgte jenes des Volumenverlustes an Fett- und Bindegewebe als Primäreignis, auf dem dann das „Sagging“ folgt.

Neuere eigene Ergebnisse schliessen den Volumenverlust der knöchernen Strukturen mit ein und qualifizieren die zusätzliche dysgnathe Verformung des Gesichtes anhand moderner Gesichtsanalysen als am Alterungsgeschehen mitbeteiligt. Dies bewirkt letztendlich den seit jeher beschriebenen Spannungsverlust der Retaining ligaments („ausgeleiertes Hosenband“) und daraus resultierend die Adynamik der mimischen Muskulatur. Der bisher gültige, über die kosmetische Dermatologie hinausgehende, chirurgische Standard in der rejuvenilen ästhetischen Gesichtschirurgie basiert auf zwei theoretischen Kontexten:

- 1) der Vergrößerung des Gesichtsvolumens im Weichteilgesicht
- 2) der Reduktion von Gewebeüberschüssen mit dem vorrangigen Ziel, das „Sagging“ durch zusätzliches „Replacement“ und „Dynamisierung“ des Weichteilgesichtes zu beheben; ein Unterfangen,

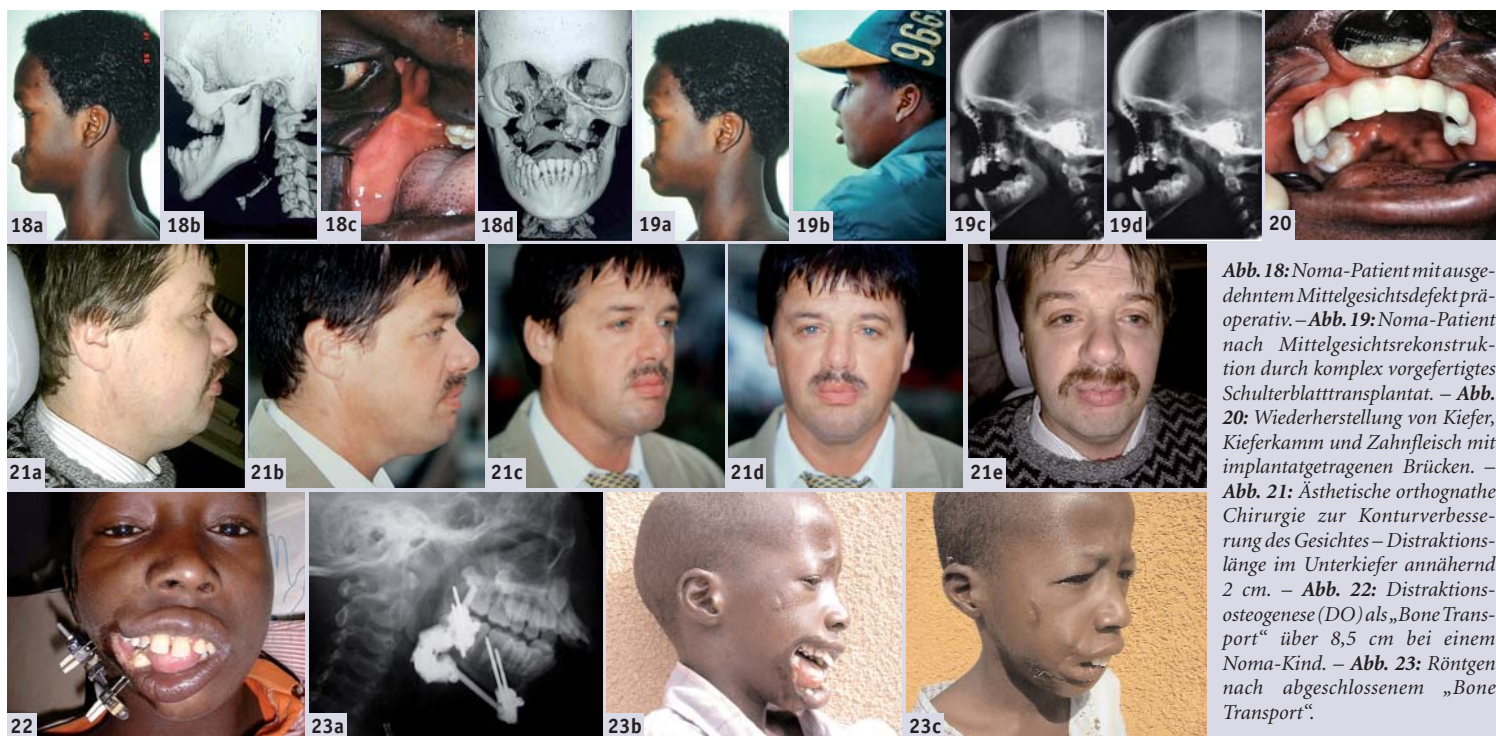

Abb. 18: Noma-Patient mit ausgedehntem Mittelgesichtsdefekt präoperativ. – Abb. 19: Noma-Patient nach Mittelgesichtsrekonstruktion durch komplex vorgefertigtes Schulterblatttransplantat. – Abb. 20: Wiederherstellung von Kiefer, Kieferkamm und Zahnfleisch mit implantatgetragenen Brücken. – Abb. 21: Ästhetische orthognathe Chirurgie zur Konturverbesserung des Gesichtes – Distractionslänge im Unterkiefer annähernd 2 cm. – Abb. 22: Distractionsosteogenese (DO) als „Bone Transport“ über 8,5 cm bei einem Noma-Kind. – Abb. 23: Röntgen nach abgeschlossenem „Bone Transport“.

welches ohne Vorhandensein einer regulären Unterlage schwer plausibel erscheint. Beide Behandlungsarten werden überwiegend „aus der freien Hand“ durchgeführt.

Aus neuer Erkenntnis können diese beiden Behandlungsformen im Gegensatz zur kausalen gewebespezifischen Rejuvenation nur bei milden Formen der Gesichtsalterung erfolgreich Anwendung fin-

den. Unsere Betrachtungen wurden von Coleman bereits vor Jahren an anderer Stelle veröffentlicht: „Although reconstructive plastic surgeons have remained builders and restorers, working to restore humans to a more normal, whole condition, aesthetic surgeons moved away from building and restoring to become ‚carvers‘. For them, excision and suspension became the indisputable gospel.“

einem objektivierbaren „Ideal feature arrangement“ orofazialer Ästhetik gleichwertige Bedeutung haben; dies in dem Sinn, dass eine Nase sich nicht nur harmonisch in die Gesichtsförmung einfügt, sondern dass die Verschönerung einer Nase auch von einer funktionellen Verbesserung begleitet sein soll; dass die Gesichtsästhetik sich ebenso in einer funktionellen Balance mit dem Kauorgan, als dem „Lower esthetic center“ des Gesichtes, befindet (Abb. 9–11).

**Diagnostik konzeptueller ästhetischer Gesichtschirurgie**

Die exakte Erfassung von Gesichtsdéfekten bzw. gewebespezifischer Alterung; die Frage, welches Gewebe ist in welchem Ausmass beeinträchtigt, dient als Voraussetzung konzeptueller Gesichtschirurgie mit der Auflösung der Grenzen zwischen den Parallelwelten der rekonstruktiven und den ästhetischen bzw. kosmetischen Gesichtschirurgien.<sup>3</sup>

Neueste CAD-gestützte Gesichtsanalysen ermöglichen die diagnostische Abklärung, welche Gewebe – Gesichtshaut, Muskulatur, Stützgewebe (Knochen/Bandapparat) – wie und in welcher Form bereits gealtert und verlagert sind (Abb. 4).

Neben der Computertomografie erscheint auch die Anwendung optoelektronischer Untersuchungsmethoden in Zukunft vielversprechend zu sein (Abb. 5–7). Die Planung mithilfe computerassistierter Verfahren (CAD), etwa kombiniert mit der Lasertechnologie, bei der Organmodellherstellung (Abb. 8) wird zunehmend durch die computerassistierte (CAS) Chirurgie – z.B. navigierte Chirurgie in Implantologie und Neurochirurgie – umgesetzt.

**Total facial esthetics – Wiederherstellung von Form, Funktion und Ästhetik bei Gesichtsentstellungen**

Die „Bony frameworks“ des Gesichtsschädels sind für die Funktion des „Kauorgans“ und durch die Stützfunktion des Gesichtes über ihre innere und äussere Architektur für die Gesichtsästhetik verantwortlich. Ein Defekt hat gleichermassen Konsequenzen für Funktion und Ästhetik. In diesem komplexen Zusammenhang sind dafür die LKG-Spaltpatienten Paradebeispiel, indem parallel zum Ausmass des Kiefer-Gesichts-Defektes und der damit verbundenen Funktionsbeeinträchtigung von Mund und Nase auch die dysgnathe Verformung des Gesichtes zunimmt. Dies gilt im besonderen Ausmass auch für die Noma-Erkrankung (Abb. 18 und 19). Ziel einer ästhetisch-funktionellen Rehabilitation von LKG-Spaltpatienten muss daher neben der Rekonstruktion von Kieferkamm und knöcherner Nasenbasis („pyriforme Rekonstruktion“) die Rhinoseptoplastik der „Spaltnase“

**Orofacial esthetics – „Esthetics follows function“**

Die zahlenmässig stark zunehmende Gruppe der über 60-jährigen „jungen Alten“ mit gesundem Lebensstil, geistiger Aktivität und gehobenen sozioökonomischen Status, werden zukünftig immer mehr nach moderner „Anti-Aging“-Chirurgie und hochwertigem Zahnersatz verlangen, wobei für das ästhetische Gesamterscheinungsbild alle Gesichtskomponenten nunmehr in


ANZEIGE

# Heraeus

iBOND® Self Etch

iBOND® Total Etch

iBOND® Etch



**iBOND®**  
Sicherheit mit System.


Zwei Adhäsive, ein Versprechen: Punktgenaue Bondings von Heraeus.

**iBOND® Self-Etch**  
Das All-in-One Adhäsiv

- Einfache, schnelle und sichere Applikation: Ätzen, Primern, Bonden und Desensibilisieren in einem einzigen Arbeitsschritt
- Zuverlässige Haftfestigkeit sowohl am Schmelz als auch am Dentin
- Hohe Randqualität
- Langjährige klinische Erfahrung
- Keine Lagerung im Kühlschrank notwendig

**iBOND® Total-Etch**  
Das Etch & Rinse (2-Schritt) Bondingsystem

- Klinisch nachgewiesene, zuverlässige Haftwerte
- Größtmögliche Desensibilisierung
- Hervorragende Randqualität
- Optimiertes Gesamtsystem durch Nanofüller
- Überzeugende Handlungseigenschaften



Bonding auf den Punkt gebracht.

www.heraeus-ibond.com

Nicht verpassen!

## DENTAL 2012



BERN JUNI 14 | 15 | 16

vereint mit der chirurgischen Verbesserung der Gesichtskontur und einem aufwendigen implantatgetragenen Zahnersatz sein. Neben der Spaltosteoplastik kommt der ästhetischen orthognathen Chirurgie ein besonderer Stellenwert zu (Abb. 12–16).

### Total facial esthetics – Wiederherstellung von Form, Funktion und Ästhetik bei Gesichtsdefekten

Die funktionell-ästhetische Rehabilitation bei Patienten erfordert den grössten medizinischen Aufwand und kann daher nur in grossen chirurgischen Zentren durchgeführt werden.

Aus funktioneller Sicht sind fließende Übergänge vom Totalverlust, etwa der Kieferkämme, hin zum vollständigen Verlust des Kiefers durch angeborene bzw. erworbene Erkrankungen gegeben, sodass mehrstufige mikrochirurgische Kieferrekonstruktionen nicht nur bei tumorbedingten Unterkieferdefekten, sondern auch bei der hochgradigen Kieferatrophie in gleicher Art durchgeführt werden. Traditionell kommt es dabei zur Wiederherstellung der Kontinuität der knöchernen Rahmenkonstruktion des Gesichtschädels und der äusseren Gesichtskontur vor allem im unteren Gesichtsdrittel bzw. dem Unterkieferbereich (Abb. 17).

Grosse Defekte im Mittelgesichtsbereich werden immer noch mit voluminösen Haut-Muskel-Lappen obturiert, sodass den hervorragenden Leistungen der Gesichtsprothetik der Vorrang eingeräumt werden muss.<sup>4</sup>

Erst mit den von unserer Arbeitsgruppe erstbeschriebenen komplex vorgefertigten Knochentransplanta-

ten aus dem Schulterblatt und dem Beckenkamm ist eine funktionell-ästhetische Wiederherstellung der pneumatisierten „Light weight construction“ des Mittelgesichtes und des Kiefers möglich geworden (Abb. 18 und 19).

Entsprechend der funktionellen Anatomie des Gesichtes werden dabei unter Gewährleistung eines „Inner linings“ Kiefer und Zahnfleisch wiederhergestellt und damit die Voraussetzung für die Eingliederung ästhetisch ansprechender implantatge-

tragener Restaurationen durch nachhaltig osseointegrierte Implantate, auch bei nomaerkrankten Patienten, geschaffen (Abb. 20). Die Distractionsosteogenese als neueste Methode maxillofazialer Chirurgie bietet gleichwertige anatomiegetreue Ergebnisse in Form „induktiver Chirurgie“. Als orthopädische Operationstechnik, der sog. „Knochenbruchdehnung“, wurde die vom russischen Chirurgen G. Ilizarov erfundene Distractionsosteogenese durch Joseph Mc. Carthy in die plastische

maxillofaziale Chirurgie eingeführt. Es kommt dabei zu einem „endogenen tissue engineering“, indem unter mechanischen Zugkräften die Knochen mit Zahnfleisch zu wachsen beginnen, die sich zudem auch „plastisch“ formen lassen (Abb. 17c und d).

Dabei verlaufen hier – wie eingangs erwähnt – die Grenzen zwischen funktionell-ästhetischer und wiederherstellender Chirurgie besonders fließend, da hier der einzige Unterschied in der Länge neu gewon-

nenen und plastisch geformten Knochens besteht (Abb. 21 und 22).

Durch die Distractionshistogenese kommt es zusätzlich noch zum Mitwachsen besonders der knochen-nahen Gesichtswirbelgewebe, sodass dadurch über eine Defektverkleinerung mit lokalen Lappenplastiken die Gesichtsästhetik unter Vermeidung grösserer mikrochirurgischer Eingriffe gewährleistet werden kann (Abb. 22). <sup>[4]</sup>

Erstveröffentlichung: face 1/2010

ANZEIGE

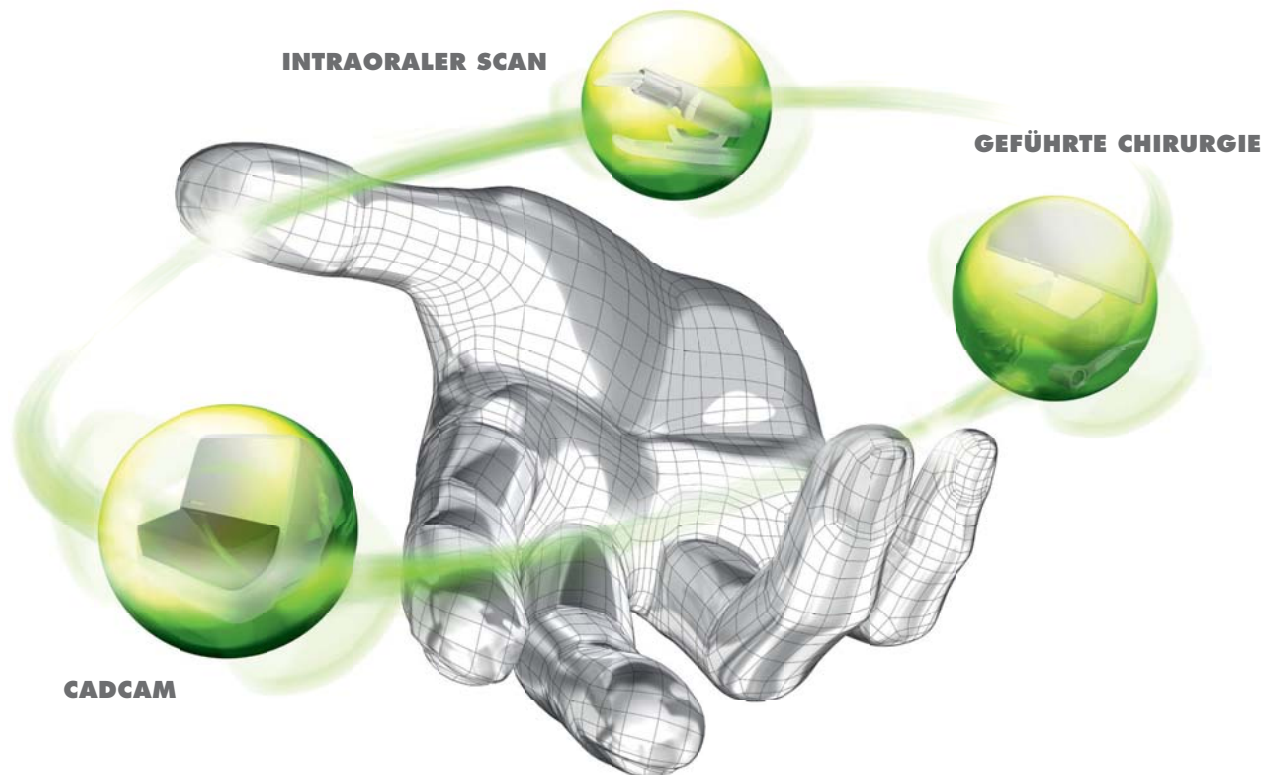


## STRAUMANN® CARES® DIGITAL SOLUTIONS DIREKT VERNETZT

**Ebnen Sie Ihren Weg zum Erfolg.** Neben einer kompletten Produktpalette von temporären Restaurationen bis hin zu hochästhetischen Lösungen bietet Ihnen Straumann® CARES® Digital Solutions:

- Scanner der neuen Generation ■ neue CAD-Software
- neue Anwendungen ■ führendes Materialspektrum

Straumann® CARES® Digital Solutions bringt Ihnen die moderne digitale Zahnmedizin als komplettes professionelles System – zuverlässig, präzise und speziell auf Ihre Bedürfnisse zugeschnitten.



Anlässlich einer ab dem Jahre 2010 an der Donau-Universität Krems angebotenen postgraduellen chirurgischen Weiterbildung, welche mit einem „Master of Science for Esthetic Face Surgery“ abgeschlossen werden kann, soll ein Lehrbuch<sup>1</sup> erscheinen, welches die evidenzbasierten Inhalte dieses Artikels anbietet.

**ZWP online** Die Literaturliste finden Sie unter [www.zwp.online.info](http://www.zwp.online.info) → Fachgebiet Cosmetic Dentistry



**Kontakt**

**Prof. Dr. Kurt Vinzenz**

- Interdisziplinäres Fachzentrum für Ästhetische Chirurgie der Donau-Universität Krems
  - Department für Mund-, Kiefer- und Gesichtschirurgie Evangelisches Krankenhaus Wien
  - Abteilung für Plastische und Wiederherstellende Chirurgie Interdisziplinäre Ambulanz für Maxillofaciale Chirurgie Wilhelminenspital der Stadt Wien
- E-Mail: [kurt.vinzenz@aon.at](mailto:kurt.vinzenz@aon.at)

Bitte rufen Sie uns an unter **0800 810 814**. Weitere Informationen finden Sie unter [www.straumann.ch](http://www.straumann.ch)  
Diese Produkte und ihre Indikationen sind möglicherweise noch nicht behördlich zugelassen und entsprechen unter Umständen nicht den lokalen Vorschriften.

COMMITTED TO  
**SIMPLY DOING MORE**  
FOR DENTAL PROFESSIONALS