

Praktischer Kurs am Humanpräparat in Basel

Erweiterung theoretischen Wissens und praktischer Erfahrungen in Augmentationsverfahren und Implantat-Therapie.
Eine Zusammenfassung von Dr. med. Thomas Schuster, Universitätsspital Basel.

Im anatomischen Institut der Universität Basel verfolgten 18 Teilnehmer am 25. und 26. Februar 2011 die Camlog-Fortbildung „Anatomie und Klinik – ein praktischer Kurs am Humanpräparat“. Geleitet wurde der Kurs von Prof. Dr. Dr. Dr. Robert Sader, Direktor der Klinik für Mund-, Kiefer- und Plastische Gesichtschirurgie, Frankfurt am Main unter Mitwirkung von Ph.D. Dr. Tamás Sebestény, Dozent des Instituts Anatomie III, Frankfurt am Main, Dr. Sebastian Köhl, Klinik für zahnärztliche Chirurgie, Radiologie, Mund- und Kieferheilkunde, UZM Basel, und Dr. Pierre Magnin, MSc, Privatpraxis für Oralchirurgie und Implantologie in Biel, externer Oberarzt Klinik für Oralchirurgie und Stomatologie ZMK Bern.

Der Freitagvormittag startete mit theoretischer Weiterbildung zu folgenden Themen:

- Grundlagen der oralen Anatomie für den chirurgisch tätigen Zahnarzt (T. Sebestény)
- Spezielle anatomisch relevante Hart- und Weichgewebestrukturen (T. Sebestény)
- Mögliche Komplikationen im Zusammenhang mit oralchirurgischen Eingriffen (P. Magnin)
- Knöcherner Augmentationsverfahren, was, wann, wie, wo, wie viel (R. Sader)
- Möglichkeiten und Grenzen in der Privatpraxis (P. Magnin)
- Weichgewebsaugmentation – was gibt es Neues (R. Sader)
- 3-D-Navigationsverfahren (S. Köhl)

Bei diesen Vorträgen hatte man ausreichend Gelegenheit, die einzelnen Themen mit den Referenten zu diskutieren. Zudem werden allen Teilnehmern die Präsentationen in Form einer CD-ROM von Ph.D. Dr. Tamás Sebestény zur Verfügung gestellt. Besonders erwähnenswert ist die Sammlung anatomischer Präparate, welche Ph.D. Dr. Tamás Sebestény mitgebracht und zur Ansicht ausgestellt hatte.

Nach der Mittagspause ging es zur Praxis in den Präpariersaal. Die 18

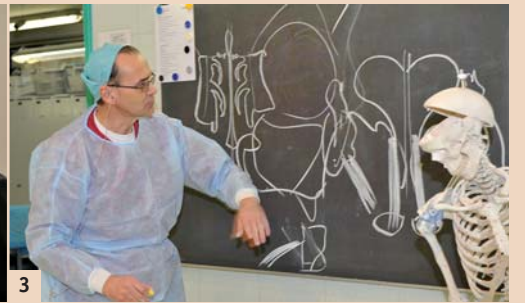


Abb. 1: Die Teilnehmer bei der theoretischen Einführung am Vormittag mit Dr. Pierre Magnin, MSc, Privatpraxis in Biel und externer OA Klinik für Oralchirurgie und Stomatologie, ZMK Bern. Abb. 2: Martin Steiner (r.), Geschäftsführer CAMLOG Schweiz, mit Dr. Sebastian Köhl, Klinik für zahnärztliche Chirurgie, Radiologie, Mund- und Kieferheilkunde UZM Basel, der über 3-D-Navigationsverfahren referierte. Abb. 3: Ph.D. Dr. Tamás Sebestény vom anatomischen Institut III, Universität Frankfurt, brillierte mit der beidhändig aufgezeichneten Darstellung der Gefässe und Nerven.

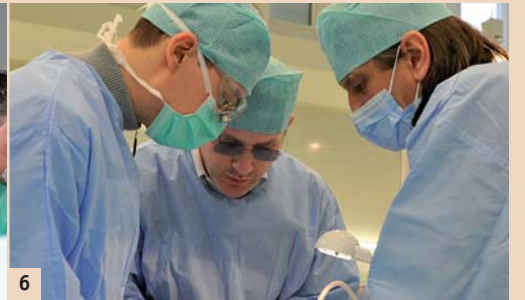
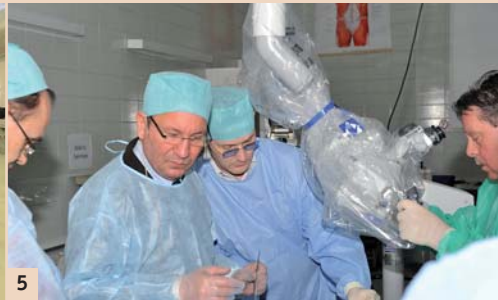
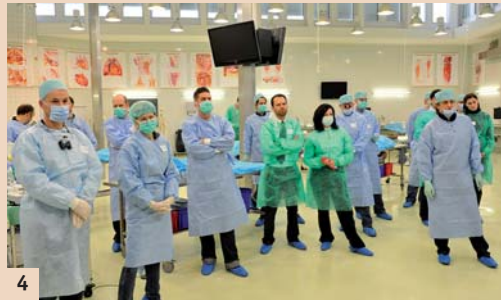Abb. 4: Die Teilnehmer im Präpariersaal der anatomischen Instituts. Bevor es praktisch losging, erfolgte eine Einführung in die OP-Technik. Abb. 5: Das Dozententeam bei der Vorbereitung der Videoübertragung: (v.l.n.r.) Ph.D. Dr. Tamás Sebestény, Prof. Dr. Dr. Dr. Robert Sader, Dr. Pierre Magnin und Alfons Kiener, Ausbildungsleiter CAMLOG AG. Abb. 6: Dr. Magnin (Mitte) am Operationstisch.

Zahnärzte teilten sich je einen Tisch und assistierten sich gegenseitig. Jeder Tisch war mit einem Chiropro L von Bien Air und einem Piezopro Master Surgery von EMS ausgestattet.

Die Körperspender wurden nach der Thiel-Methode konserviert. Daher blieben die Gewebestrukturen weich und man musste nicht mit Rigor mortis kämpfen. Zur Einführung zeichnete Dr. Sebestény synchron mit beiden Händen die Gewebestrukturen an die Wandtafel und rekapitulierte den Verlauf von Nerven und Gefässen. Prof. Sader operierte die

einzelnen Lektionen vor, welche mittels OP-Mikroskop von Zeiss auf Monitore für alle gut sichtbar übertragen wurden.

Zunächst präparierten die Teilnehmer den Nervus lingualis und die Arteria lingualis im Mundboden, dann den Kieferwinkel, um dort einen Knochenspan zu heben.

Die Entnahme von autologem Knochenmaterial konnte auch an der Kinnschuppe geübt werden, entweder mit Fräse, Meissel und/oder Piezosäge.

Anschliessend erfolgte die Darstellung des Nervus mentalis sowie die Lateralisierung desselben, indem der bukkale Anteil des Canalis mandibularis mittel Piezosäge schonend vom Nerv entfernt wurde, bis sich der Nerv vorsichtig aus seinem Bett lateralisieren liess.

Bei der folgenden Übung konnte man einen Sinuslift mittels Fensterung, wahlweise von bukkal oder palatinal versuchen. Optional liess sich eine Bio-Gide Membran einlegen, beziehungsweise mit Knochensatzmaterial augmentieren.

Im Allgemeinen lässt sich sagen, dass die Kursteilnehmer prinzipiell die Gelegenheit hatten, alle Eingriffe, welche sie versuchen wollten unter fachkundiger Anleitung zu üben, die voroperierten Übungen waren lediglich eine Option. Die Referenten bewegten sich von Tisch zu Tisch, beantworteten Fragen und gingen auf die Wünsche der Teilnehmer ein. So konnten auch Augmentationsverfahren wie Block Graft oder Bone Splitting versucht und die OP-Techniken sowohl mit Fräse, Meissel oder Piezosäge geübt werden.

Der anstrengende Arbeitstag klang aus mit einem Abendessen im Restaurant Krafft.

Am Samstag standen nochmals praktische Übungen auf dem Programm. Verschiedene Camlog-Implantate wurden inseriert sowohl im Ober- wie auch im Unterkiefer, regulär in den aufzubereitenden Knochen wie auch in eine frische Extraktionsalveole. Auch Bone Condensing Techniken konnten geübt werden.

Für diesen Kurs brauchte es eine aufwendige Ausstattung der Arbeitsplätze mit Geräten, Instrumenten und Material. Sowie eine intensive Betreuung der Teilnehmer durch die Spezialisten von: Camlog, Bien Air, EMS, Geistlich, Karr Dental, Stoma und Zeiss. Nicht zuletzt auch die Mitarbeiter des Anatomischen Instituts der Universität Basel.

Neu zur IDS: Implantatsystem mit konischer Verbindung

CAMLOG bietet mit dem neuen CONELOG® Implantatsystem neben der Tube-in-Tube™ auch eine konische Verbindung.

Camlog führt zur IDS das Conelog® Implantatsystem mit konischer Implantat-Abutment-Verbindung ein; und holt damit diejenigen Chirurgen und implantologisch tätigen Zahnärzte ab, die darauf gewartet haben, die einfache, zuverlässige Handhabung des bewährten Camlog® Implantatsystems in einem Konus wiederzufinden.

Damit erhalten Sie nun von Camlog® Implantate mit Tube-in-Tube™ oder konischer Verbindung aus einer Hand.

Das neue Conelog® Implantatsystem mit dem konischen Verbindungsdesign überzeugt mit einem selbsthemmenden Konus, der be-



CAMLOG® - und CONELOG® SCREW-LINE Implantate sind „Zwillinge“, die sich perfekt ergänzen.

währten Camlog 3-Nuten-/Nocken-Indexierung und der anwenderfreundlichen Camlog Handhabung.

Die Screw-Line Implantate des Conelog® und des Camlog® Implantatsystems weisen zudem die gleiche

Außengeometrie auf, sodass ein Chirurgie-Set für beide Systeme verwendet werden kann.

Alle CONELOG Vorteile auf einen Blick:

- Konische Implantat-Abutment-Verbindung mit selbsthemmender Konusgeometrie für hervorragende Kraft- und Drehmomentübertragung
- Bewährte Camlog Indexierung für anwenderfreundliche Handhabung und Präzision
- Die konische Verbindung kommt erst mit den Abutments zum Einsatz
- Kein konisch bedingter Höhenversatz bei der Abformung

- Einfache Handhabung der Gingivaformer und Abformpfosten
- Einfaches Lösen der Abutments mit dem cleveren Löseinstrument
- Implantate mit 7 mm Länge erhältlich.

Zusätzlich profitieren Sie von zwei Jahren Preisgarantie auf alle Implantate (gültig in Deutschland und der Schweiz ab der IDS 2011). [DI](#)

CAMLOG Biotechnologies AG
4053 Basel
Tel.: 061 565 41 00
info@camlog.com
www.camlog.com

Kurshinweis

Der nächste Kurs findet am 1. und 2. Juli 2011 im Anatomischen Institut der Universität Basel statt.

Anmeldung:

CAMLOG Biotechnologies AG

Carola Mithoefer
4053 Basel
Tel.: 061 565 41 73
Fax: 061 565 41 01
carola.mithoefer@camlog.com
www.camlog.com



Die Firma Karr Dental Geistlich stellte die Materialien für Augmentations- und Rekonstruktionstechniken der Guided Bone Regeneration zur Verfügung.

Die Mittagspause fand direkt in der Anatomie statt, sodass den Teilnehmern mehr Zeit blieb, alle Eingriffe, welche von Interesse waren, zu versuchen und zu wiederholen.

Der Nachmittag stand im Zeichen von Weichgewebsaugmentationstechniken, zum Beispiel mittel Tunnelierung und Einnahm von Membranen in die vestibuläre Schleimhaut.

Am meisten profitiert hat nach Meinung des Autors die Zielgruppe implantologisch tätiger Kollegen aus der Mund-Kiefer-Gesichtschirurgie und Zahnmedizin, welche sich entweder am Anfang ihrer implantologischen Tätigkeit befinden, beziehungsweise ihr Können mit neuen Techniken erweitern wollen und sich auch vor mittelgrossen oralchirurgischen Eingriffen nicht scheuen. [DI](#)

Text:

Dr. med Thomas Schuster
Abteilung für Kiefer- und Gesichtschirurgie, Universitätsspital Basel
E-Mail: SchusterT@uhbs.ch

Fotos:

Johannes Eschmann, Dental Tribune Schweiz