

# Fortschritte im Bereich des Implantatabdruckes

An der Universität Aachen wurde ein neuer Abdrucklöffel mit Folientechnik für die Implantologie entwickelt. Die Methode ermöglicht eine schnelle, leichte, saubere und präzise Positionierung der Implantate. Von Dr. Gregori M. Kurtzman, Maryland, USA.

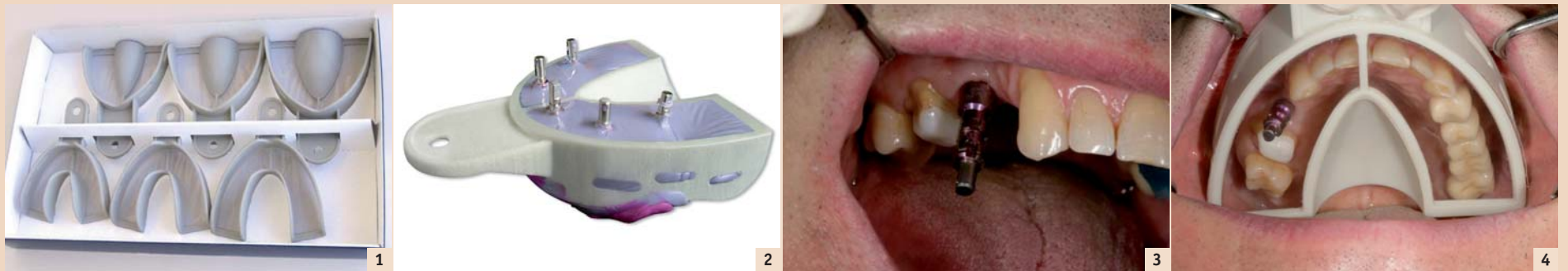

Abb. 1: Miratray® Implant für Ober- und Unterkiefer, erhältlich in klein, medium und gross. – Abb. 2: Kompletter Oberkieferabdruck für fünf Implantate mit Miratray® Implant nach intraoraler Entfernung. – Abb. 3: Abdruckabument offener Löffel auf einem Implantat, zweiter Prämolare. – Abb. 4: Miratray® Implant, eingesetzt zur Demonstration des Abdruckabuments im Löffel mit Abdruck des gesamten Oberkiefers.

Abdrucknahmen bilden das Herzstück einer jeden Behandlung, wenn indirekte Restaurationen geplant sind. Jedoch schenken die meisten Behandler dem Thema „Abdruck“ zu wenig Aufmerksamkeit. Dentallabore beklagen sich immer wieder darüber, dass die Qualität der angelieferten Abdrücke zu wünschen übrig lässt, was die Herstellung der gewünschten Restaurationen erheblich erschwert. Die Samet Studie belegt, dass 89 Prozent aller an Labore gesandten Abdrücke sichtbare Mängel aufweisen.

Besonders kritisch ist die Abdruckqualität bei feststehenden Implantaten. Da Implantate nicht das gleiche Desmodont aufweisen wie natürliche Zähne, verhindern schon leichte Abweichungen bei der Abdrucknahme einen passiven Sitz der fertigen prothetischen Arbeit. Dieser mangelhafte passive Sitz verursacht Druck auf die Implantate, was zu krestalem Knochenabbau sowie zu Spannungen auf die einzelnen Komponenten führen kann, eventuell bis hin zum Bruch der Implantatschraube oder zum Versagen der Prothetik.

## Geschlossener oder offener Abdrucklöffel

Implantate, die mit einer mittels Schraube fixierten Prothetik restauriert werden sollen, können befestigt werden, indem Abformköpfe über der Befestigung angebracht werden. Im Gegensatz zur Abdrucknahme mit natürlichen Abutments benötigt man bei Implantatabdrücken keine Retraction zur Berücksichtigung der subgingivalen Aspekte der Implantatbefestigung. Man platziert einen Abformkopf auf die jeweilige Implantatbefestigung, und es entsteht ein Abdruck durch die geschlossene oder offene Abdrucknahmetechnik.

Es bestehen sehr wohl Unterschiede zwischen den beiden Techniken, und es gibt klinische Argumente für die jeweilige Bevorzugung einer dieser Methoden. Obwohl der Behandler für die Ab-



drucknahme mit dem geschlossenen Löffel weniger klinische Erfahrung benötigt als für die Abdrucknahme mit den Abformköpfen der offenen Löffel, erfordert diese Technik nach intraoraler Entfernung eine Neuausrichtung der Abformköpfe im Abdruck. Wenn diese nicht genau in der horizontalen Achse ausgerichtet werden (im Abdruck in die korrekte Position gedreht), kann dies zu Problemen mit der Implantatverbindung führen. Nicht geschienter Zahnersatz muss in die gewünschte Position gedreht werden. Wenn dieser nicht vollständig eingebracht ist (Vertikalachse), wird die Restauration nicht die gewünschten okklusalen Bedingungen aufweisen. Ausserdem kann es zu Abweichungen zwischen den einzelnen Befestigungen kommen, da bei der geschlossenen Technik normalerweise weniger harte Abdruckmaterialien eingesetzt werden, um ein Wiedereinsetzen der Abdruckabuments zu ermöglichen.

Stents, die die Präzision zwischen den Befestigungen garantieren, können bei geschlossenen Löffeln im Abdruckstadium nicht benutzt werden, da sonst der Abdruck nicht entfernt werden kann, ohne ihn vom Stent und den Abutments abzureissen. Wenn ein Stent zur Verifizierung des Masterabdrucks gewünscht wird, wird eine zusätzliche Sitzung zur Anpassung notwendig. Ausserdem kann dies dazu führen, dass das Labor den Abdruck vor Herstellung der Prothese abändern muss. Aus diesem Grund bieten offene Abdrucklöffel dem Behandler sowie dem Labor erhebliche Vorteile. Sie erlauben den Einsatz von Abdruckmaterialien mit grösserer Endhärte, was den Vorteil hat, dass die Befestigungen in exaktem Verhältnis zueinander in richtiger Orientierung erfasst werden. Ein Stent kann bei der Abdrucknahme angefertigt werden, was eine zusätzliche Sitzung zur Verifizierung des Masterabdrucks unnötig macht. Da die Abutments bei intraora-

ler Entfernung in dem Abdruck eingebettet sind, eliminiert man ausserdem Probleme, die bei der Reinsertation der Abutments in den Abdruck entstehen können.

Bei der Technik des offenen Löffels wurden Abdrücke traditionell entweder durch die Herstellung eines massgefertigten Löffels mit Öffnungen in der okklusalen Oberfläche oder mithilfe von handelsüblichen Löffeln, deren Öffnungen in der okklusalen Oberfläche angepasst wurden, genommen. Bei der Entscheidung für einen massgefertigten Löffel entstehen zusätzliche Kosten und ein höherer Zeitaufwand, da vor Herstellung des Löffels im Labor ein Vorabdruck und ein Modellguss notwendig werden.

Die grosse Herausforderung bei beiden Techniken ist die, dass man beim Einsetzen des mit Abdruckmaterial gefüllten Löffels diesen so lange drehen muss, bis die langen Stifte an den vorgegebenen okklusalen Öffnungen austreten. Diese Herausforderung steigt mit der Anzahl der Befestigungen im Kiefer sowie bei Befestigungen in der zweiten Molarregion.

## Miratray® Implant Advanced Tray

Das Miratray® Implant Tray vereinfacht diesen Prozess der Abformung mit offenem Löffel. Der Löffel ist erhältlich in jeweils drei Grössen für Ober- und Unterkiefer. Jeder Löffel ist einzigartig im Design (Abb. 1). Die okklusale Oberfläche ist mit einer transparenten Folie bespannt, sodass die Köpfe der intraoralen Stifte gut sichtbar sind. Retentionsschlitz und eine Innenkante sorgen für eine mechanische Retention und vermeiden somit das Herausquellen des Abdruckmaterials. Wenn der Behandler diese Wirkung durch ein PVS-Löffeladhäsiv verstärken will, sollte er dieses nicht auf der Folienoberfläche aufbringen, da ansonsten die Sichtbarkeit der Stifte bei Einsatz des Löffels negativ beeinflusst werden kann. Ausserdem sei erwähnt, dass PVS-Löffeladhä-

sive an Puttymaterialien nicht haften und somit die Retention des Abdruckmaterials im Löffel nicht erhöht wird. An Materialien mit anderer Endhärte haftet der PVS-Löffel adhäsiv.

Bei dieser Technik wird der Löffel mit geeignetem Abdruckmaterial gefüllt; es wird entweder ein Universal-PVS oder ein Löffel- bzw. Putty-PVS empfohlen. Der Löffel wird dann intraoral eingeführt und nach unten gedrückt, bis die Spitzen der Stifte durch die transparente Folie sichtbar werden. Jetzt muss der Behandler den Löffel noch weiter nach unten drücken, bis die Stifte die Folie durchstechen und deutlich sichtbar herausragen. Das Abformmaterial befindet sich in der Folie, sodass, im Gegensatz zu individuell angepassten Löffeln, die Abformmasse die Sicht auf die Spitzen der Abformstifte nicht beeinträchtigt. Nach Aushärtung werden die Haltestifte gegen den Uhrzeigersinn gedreht und aus dem Abdruckmaterial entfernt. Der Abdruck kann dann aus dem Mund entfernt werden (Abb. 2). Die Ausgestaltung des Löffels ermöglicht einen Einsatz bei allen Abdrucksituationen, auch bei teilweise oder komplett unbezahnten Kiefern.

## Fallbeispiel

Der Patient stellte sich vor zur Einzelimplantation des zweiten Prämolaren im Oberkiefer mit Überkronung des benachbarten natürlichen Molars. Der Behandlungsplan beinhaltete die Restauration des zweiten Molars mit individuellem Abutment sowie die Restauration des Behandlungsgebietes mit einer zementierten Freidbrücke am ersten Prämolaren. Nach Präparation des Molars wurde in offener Technik ein Implantatabformpfosten auf der Befestigung angebracht (Abb. 3). Es wurde nun sichergestellt, ob der Miratray® Implant-Löffel alle Zähne im Kiefer erfasst, ohne Zähne oder Weichgewebe zu schädigen (Abb. 4). Eine Polyvinylsiloxan-Abformmasse wurde in den gingivalen Bereich des Implantatabut-

ments und in den Sulcus des präparierten Molars injiziert. Miratray® Implant wurde mit zusätzlichem Abdruckmaterial gefüllt und intraoral eingeführt. Durch Drücken des Löffels in gingivale Richtung konnte der lange Stift die transparente Folie okklusal durchstechen (Abb. 5). Nach Aushärtung wurde der Stift aus der Abdruckmasse entfernt, der Löffel aus dem Mund genommen und zur Herstellung der prothetischen Arbeit an das Labor geschickt (Abb. 6 und 7). Es wurde ein Master-Abdruck erstellt, die Prothetik fertiggestellt und zum Einsatz zurückgegeben (Abb. 8).

## Fazit

Abformungen stellen den Implantologen vor eine grosse Herausforderung. Gute Abformungen sind der Schlüssel zu einer erstklassigen Restauration, Ungenauigkeiten zu Beginn können sich im Laufe der Behandlung vervielfachen und somit das Ergebnis der fertigen Arbeit beeinträchtigen. Aus diesem Grund muss der Behandler darauf achten, dass er bei der Abformung sehr genau und akkurat arbeitet, was dann im Labor weiterverfolgt werden sollte. Die Auswahl des richtigen Löffels und einer angemessenen Abformtechnik kann die Qualität der Abformung entscheidend verbessern. [D](#)

## Hager & Werken GmbH & Co. KG

Tel.: +49 203 99269-0  
www.hagerwerken.de



Dr. Gregori M. Kurtzman  
dr\_kurtzman@maryland-implants.com

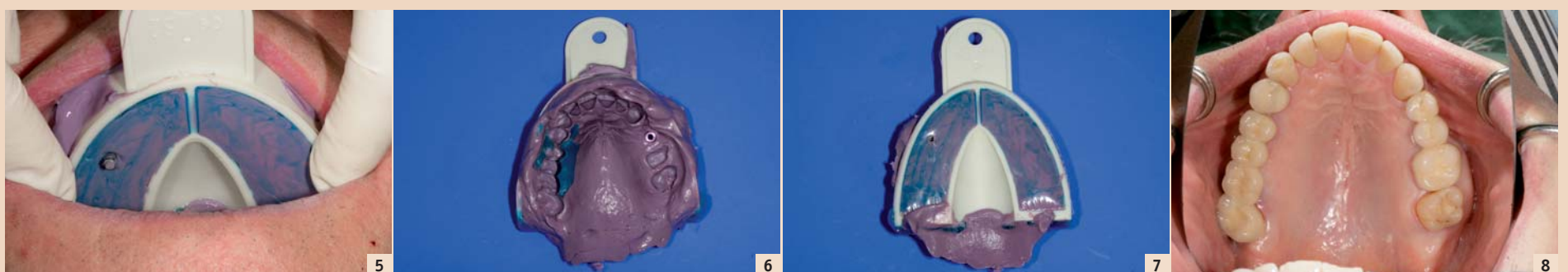


Abb. 5: Intraoral eingesetztes Miratray® Implant, gefüllt mit Abformmasse, der Haltestift durchsticht die transparente Folie des Löffels. – Abb. 6: Abdruck nach intraoraler Entfernung mit Sicht auf das eingebettete Abdruckabument des offenen Löffels. – Abb. 7: Aussenseite des Miratray® Implant-Abdrucks nach Entfernung des langen Stiftes aus der transparenten Folie. – Abb. 8: Fertige Restaurationen mit Krone auf dem natürlichen Molar und zementierter Krone auf dem zweiten Prämolaren sowie Freidbrücke am ersten Prämolaren.