

„Feste Zähne an einem Tag“ – unter Verwendung einteiliger Implantate

Die minimalinvasive Methode der Implantation (MIMI) ermöglicht sowohl den Ersatz von fehlenden Einzelzähnen als auch die Versorgung kompletter Kiefer. Der Autor Frank Schrader, Zerbst/Anhalt, Deutschland, veranschaulicht das Vorgehen einer Unterkieferrehabilitation mittels 15 einteiligen Champions-Implantaten.

Die minimalinvasive Implantation gewinnt im zahnärztlichen Alltag im Vergleich zum klassischen Implantologieverfahren immer mehr an Bedeutung. Zu den Vorteilen gegenüber einer klassischen Implantation zählen vor allem:

- der periostschonende, transgingivale Zugang
- die damit verbundenen geringeren postoperativen Beschwerden und Schwellungen
- die verkürzte Behandlungszeit
- die geringeren Kosten.

Unser Fallbeispiel zeigt die Implantation von 15 Champions-Implantaten mit teilweiser Sofortimplantation, die Versorgung mit einem Laborprovisorium am nächsten Tag und die Eingliederung von drei Zirkonoxidblöcken.

Der konkrete Fall

Die 55-jährige Patientin stellte sich im April 2010 bei uns vor. Der klinische Befund zeigte eine defekte Brückenversorgung im Unterkiefer mit kariösen Defekten (Abb. 1). Aufgrund der von ihr geschilderten sehr zeitintensiven (circa ein Jahr) Vorgehensweise im Oberkiefer hinterfragte die Patientin nach Möglichkeiten einer schnelleren und preiswerteren Versorgungsvariante im Unterkiefer. Daraufhin boten wir ihr das nachfolgend beschriebene Vorgehen an, für das sie sich sofort entschied. Die Abbildung 2 zeigt die Planung von 15 einteiligen Champions-Implantaten mit Sofortimplantation der Zähne 34, 33, 32, 42, 43 und 44.

Am 15. Juni 2010 erfolgte die Implantation in den folgenden Schritten. Wir begannen im rechten Unterkiefer mit der Extraktion des Zahnes 44 und der Implantation von fünf Champions-Implantaten (Abb. 3). Danach extrahierten wir den Zahn 34 und inserierten fünf Champions-Implantate im Unterkiefer links (Abb. 4).

Der dritte Schritt bestand in der Extraktion der Zähne 32 und 42 und der Implantation von vier Champions-Implantaten in der Unterkieferfront (Abb. 5). Danach erfolgte die Präparation der Implantatköpfe bzw. der zementierten Prep-Caps, damit eine korrekte Bissregistrierung möglich war. Dafür ist das Belassen der Eckzähne bis zu diesem Zeitpunkt von entscheidender Bedeutung.

Erst nach der Bissregistrierung wurden die restlichen Zähne extrahiert (Abb. 6). Im Anschluss wurde in

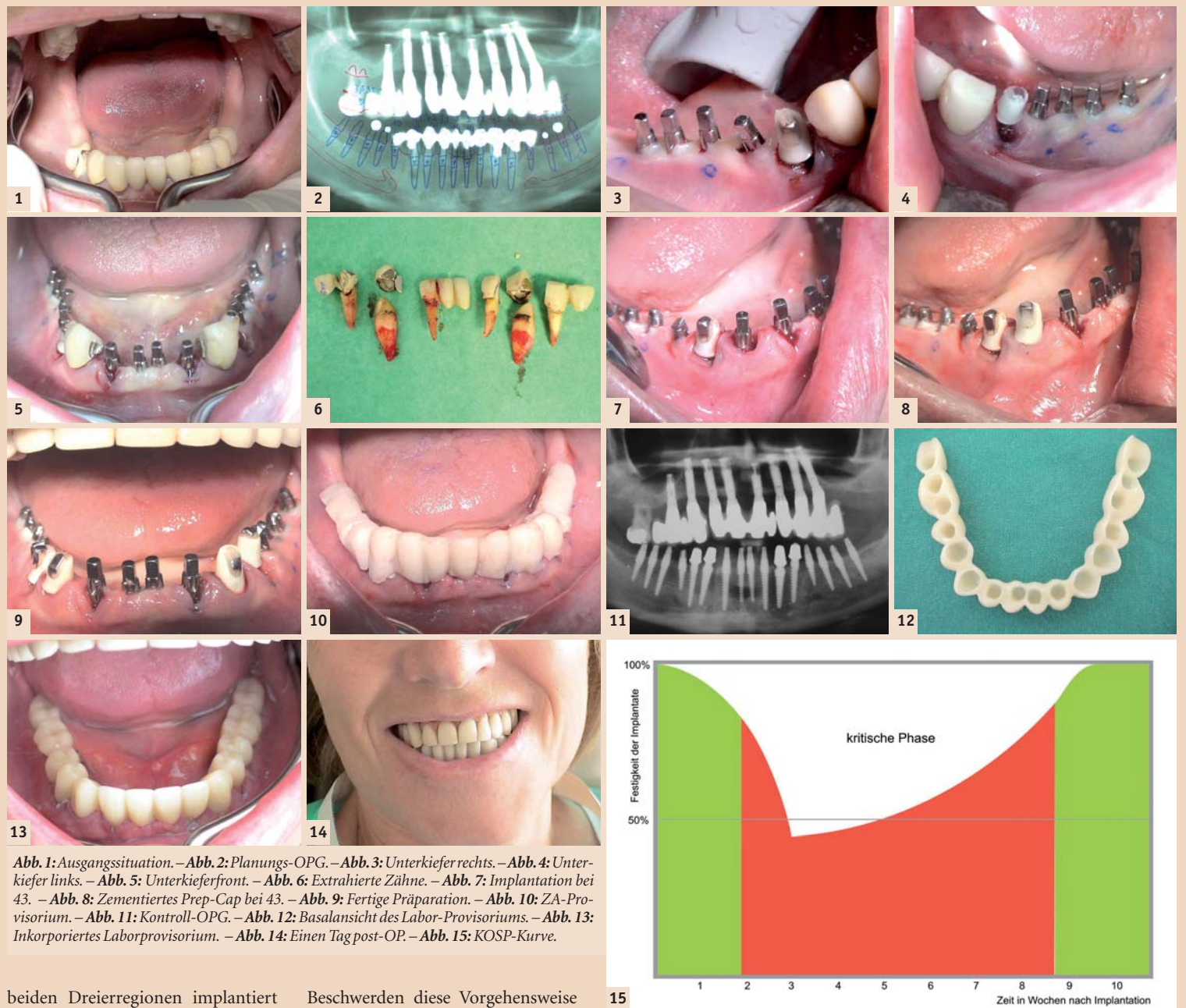


Abb. 1: Ausgangssituation. – Abb. 2: Planungs-OPG. – Abb. 3: Unterkiefer rechts. – Abb. 4: Unterkiefer links. – Abb. 5: Unterkieferfront. – Abb. 6: Extrahierte Zähne. – Abb. 7: Implantation bei 43. – Abb. 8: Zementiertes Prep-Cap bei 43. – Abb. 9: Fertige Präparation. – Abb. 10: ZA-Provisorium. – Abb. 11: Kontroll-OPG. – Abb. 12: Basalansicht des Labor-Provisoriums. – Abb. 13: Inkorporiertes Laborprovisorium. – Abb. 14: Einen Tag post-OP. – Abb. 15: KOSP-Kurve.

beiden Dreierregionen implantiert (Abb. 7) und die passenden Zirkon-Prep-Caps zementiert (Abb. 8). Die Abb. 9 zeigt die Situation nach vollständiger Präparation vor der Abdrucknahme für das Laborprovisorium. Im Anschluss daran wurde ein einteiliges Zahnarztprovisorium erstellt und zementiert (Abb. 10). Das nach der Implantation angefertigte OPG zeigt den korrekten Sitz aller inserierten Implantate (Abb. 11).

Am 16. Juni 2010, einen Tag nach Implantation, wurde das einteilige Laborprovisorium zementiert (Abb. 12 und 13). Die Abb. 14 zeigt die Patientin am Tag nach der Insertion aller 15 Champions-Implantate.

Nach circa 3'500, überwiegend minimalinvasiv inserierten, einteiligen Champions-Implantaten, ist es immer wieder erstaunlich für uns, mit welchen geringen postoperativen

Beschwerden diese Vorgehensweise verbunden ist.

Erklärung der Implantatanzahl

Aus Messungen an über 5'000 einteiligen Implantaten weiss man, dass während der Phase der Proliferation und des Remodellings (kritische Osseostabilisierungsphase [KOSP]) der Halt auf unter 50 Prozent gegenüber der Stabilität nach der Insertion zurückgeht. Rechnerisch bedeutet diese Tatsache, dass am Anfang der 4. Woche die Abstützung statisch gesehen auf nur circa 6,5 Implantaten erfolgt (Abb. 15).

Diese Problemphase gilt es zu überwinden. Aus statischer Sicht ist dies am einfachsten durch Erhöhung der Implantatzahl zu erreichen. Nach circa acht Wochen ist die Osseointegration abgeschlossen und die Implantate sind fest. Dann kommt ein

weiterer Vorteil zum Tragen. Sollte das eine oder andere Implantat locker sein und explantiert werden müssen, muss nicht nachimplantiert werden.

Am 6. September 2010 wurde das Provisorium entfernt. Es erfolgte die Abdrucknahme mit Impregum und unter Verwendung der vorhandenen Bissregistrierung wurden drei Kronenblöcke im Labor erstellt (Abb. 16). Am 13. September 2010 wurden die definitiven Kronenblöcke zementiert (Abb. 17 und 18).

Die Abb. 19 zeigt den röntgenologischen Knochenbefund fast vier Jahre nach Implantation. Aufgrund der Einteiligkeit der Implantate und der damit nicht verbundenen Entstehung von Saug- bzw. Pumpeffekten ist keinerlei Knochenschwund zu verzeichnen.

Fazit

Durch das Überdenken allgemeingültiger Implantationsregeln, die überwiegende Verwendung minimalinvasiver Implantationstechniken und einteiliger Implantate ist es möglich, das Ziel schmerzärmer und schneller zu erreichen. Aufgrund der wenigen Arbeitsschritte durch das implantologische Team und das Labor belaufen sich die Kosten dafür, trotz einer wesentlich grösseren Implantatanzahl, auf 20 bis 50 Prozent unter denen der klassischen Implantologieverfahren. ■

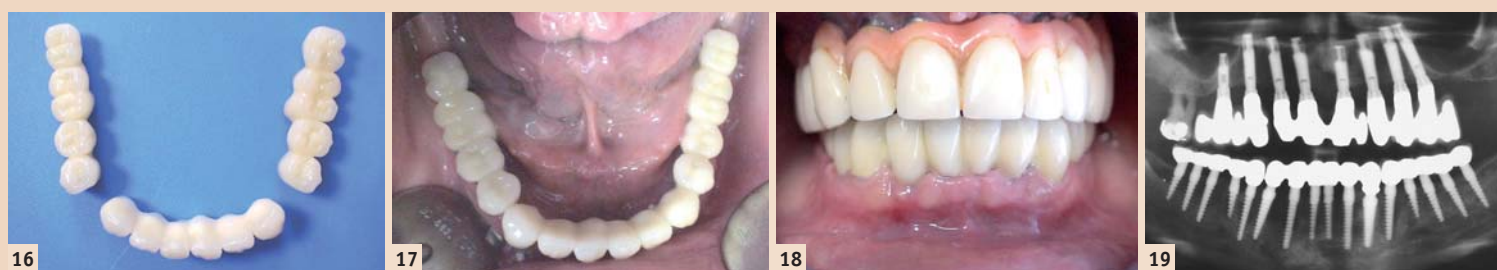

Abb. 16: Definitive Kronenblöcke. – Abb. 17: Okklusalanalysen. – Abb. 18: Frontalanalysen. – Abb. 19: Kontroll-OPG ca. vier Jahre post-OP.



Kontakt
Infos zum Autor
DS Frank Schrader
Albertstr. 33
39261 Zerbst/Anhalt
Deutschland
Tel.: +49 3923 2097
Fax: +49 3923 612521
info@zahnarzt-zerbst.de
www.implantologisches-zentrum-zerbst.de