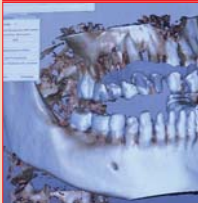

# SPECIAL TRIBUNE

— The World's Expert Newspaper · Digitale Zahnmedizin · Swiss Edition —

No. 9/2015 · 12. Jahrgang · 2. September 2015



## Europa-Premiere

Der europaweit erste „echte“ virtuelle Artikulator (IVA) kommt! Das revolutionäre Verfahren wird seinen Siegeszug antreten. Von Dr. Franz Xaver Wack, München, Deutschland.

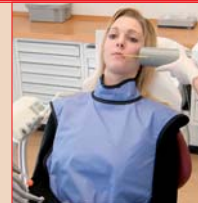
► Seite 27



## 3-D-Druck im Fokus

Erstmals wurde eine mittels 3-D-Druck-Verfahren hergestellte Hilfskonstruktion bei einem menschlichen Patienten angewendet, um parodontales Gewebe wiederherzustellen.

► Seite 28



## Bester Strahlenschutz

DUX Dental bietet eine leichte, bleifreie Röntgenschürze an, die die Patienten dank einer Hightech-Legierung zuverlässig vor ungewünschter Strahlungsexposition bewahrt.

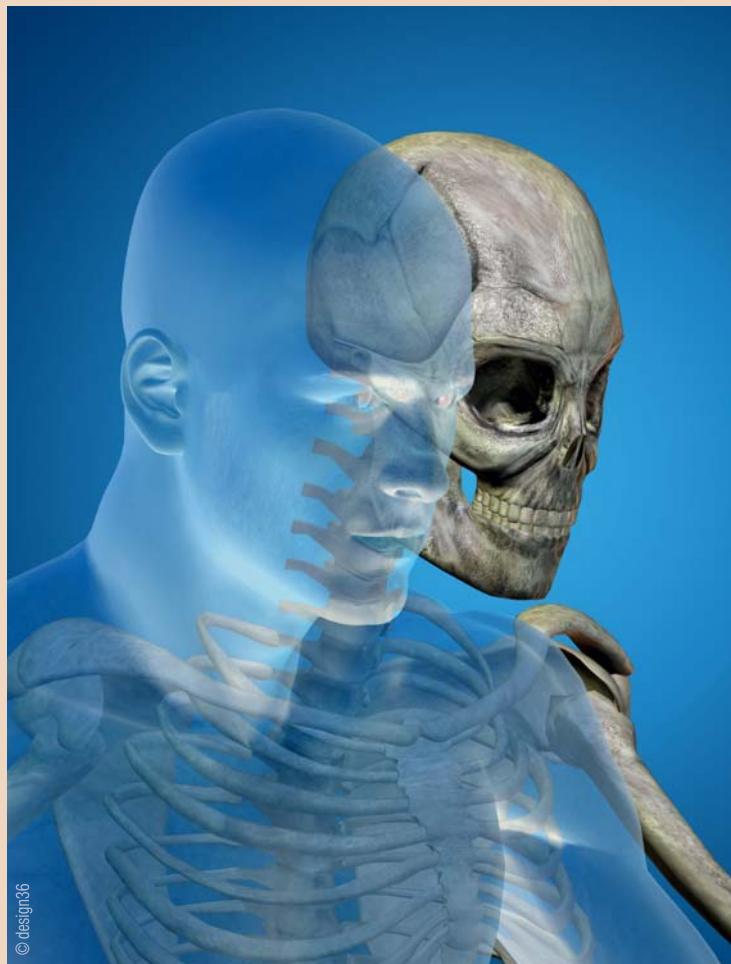► Seite 31

## 3D-Darstellung mit Facescan für bessere Behandlungsplanung

Patienten profitieren von einer präzisen Planung in der MKG-Chirurgie und Kieferorthopädie.  
Von PD Dr. Dr. Lutz Ritter, Hennef.

Gesichtsscanner helfen Mund-Kiefer-Gesichtschirurgen sowie Kieferorthopäden bei Behandlungsplanung und Patientenkommunikation. Dafür ist jedoch mehr erforderlich, als nur ein Bild der Gesichtsoberfläche zu erzeugen, wie dies im Markt befindliche Stand-Alone-Lösungen anbieten. Der Anwender muss diesen Scan dann erst mit einer separat erstellten Röntgenaufnahme kombinieren. Dieses Verfahren birgt das Risiko von Ungenauigkeiten. Eine einfachere und deutlich präzisere Lösung bietet der integrierte Facescan. Er überlagert die Oberflächendaten des Patientengesichts mit simultan gewonnenen 3D-Röntgen-Scans. Das Ergebnis ist nicht nur visuell überzeugend, es erleichtert auch Befundung und Operationsplanung.

In unserer Praxis kommt das DVT-Gerät GALILEOS mit integriertem Facescan mehrmals wöchentlich zum Einsatz – überwiegend bei Patienten mit auffälligem extraoralen Befund wie Asymmetrien des Gesichts, angeborenen oder erworbenen Wachstumsveränderungen sowie Veränderungen der Weichteile durch konservativ kieferorthopädische oder chirurgische Behandlungsmethoden. Der Gesichtsscanner liefert eine originalgetreue 3D-Abbildung der Oberfläche und gestattet somit eine Analyse und Beurteilung der Gesichtsproportionen, einschliesslich der Nasen-, Lippen- und Kinnkonfiguration. In Fällen, die asymmetrisch sind, hilft die dreidimensionale Darstellung des Gesichts, um die Schiefelage genau zu be-



werten. Auf Basis dieser Daten wird der klinische Befund und im Anschluss ein kieferorthopädischer oder kieferorthopädisch-kieferchirurgischer Behandlungsplan erstellt. Auch kann der Facescanner ohne Röntgen-

strahlung betrieben werden – um etwa im ästhetischen Bereich Ausgangsbefund und Verlauf zu dokumentieren.

Fortsetzung auf Seite 26 →

## Ein- und Aussichten in die digitale Zahnmedizin

Statement von Dr. Tim Joda\*



Die Digitalisierung ist heute ein ubiquitäres Phänomen. Internetbasierte Ressourcen offerieren Kommunikation via Sprach-, Schrift- und/oder Bildsteuerung in einer immer präsenteren Globalisierung. „Generation Golf“ ist passé, personalisierte Mobilität wird nicht mehr als primärer verbrennungsmotorischer Freiheitsgedanke angestrebt – es lebe die speed-getriggerte Glasfaser-Technologie und die virtuelle Cloud als enger Freund der Smartphone-Generation.

Der Trend zu digitalen Applikationen dominiert unlängst auch den zahnärztlichen Alltag. In der modernen Zahnmedizin beeinflusst der technologische Fortschritt sowohl die Herstellungsverfahren als auch die Planungs- und Behandlungsstrategien nachhaltig. Daher hat die Klinik für Rekonstruktive Zahnmedizin & Abteilung für Gerodontologie an den Zahnmedizinischen Kliniken Bern eine neue Station für „Digitale Rekonstruktive Technologie + Implantologie“ [DiReKT + I] als Schaltzentrale interdisziplinärer Therapiesequenzen etabliert.

Die *Einsicht* in die Möglichkeiten der digitalen Zahnmedizin hat das Potenzial eines Game Changers: angefangen bei der Scannertechnologie, über 3-D-Bildgebungsverfahren und virtueller Implantatplanung mitsamt prothetisch orientierter Implantatchirurgie, bis hin zur rekonstruktiven Fertigung mit computerunterstützten Prozessen.

Mannigfaltige Optionen werfen momentan jedoch eine Reihe von Fragen auf: Welche Workflows greifen wann, wie und wo ineinander? In welchen Indikationsbereichen ist der Einsatz digitaler Medien

(zahn-)medizinisch sinnvoll? Und welche Konsequenzen ergeben sich daraus für das Therapie-konzept?

Die Domäne des rein digitalen Workflows, gar ohne physische Modellsituation, ist (noch) die festsitzende Prothetik. Monolithische (Implantat-)Kronen sind bereits Routine. Die intraorale optische Abformung hat zur Steigerung des Behandlungskomforts geführt, mit höherer Präzision bei gleichzeitiger Zeitersparnis und Kostenreduktion. Besonders implantatverankerte Rekonstruktionen profitieren im digitalen Workflow. Im Bereich der herausnehmbaren Prothetik sind die ersten Entwicklungen vielversprechend, sei es beim virtuellen Design von Hybridprothesen oder in der digitalen Totalprothetik.

Einsichten alleine können nicht ohne visionäre *Aussichten* auskommen. Die virtuelle Dynamik ist entfacht, mit der daraus erwachsenen Notwendigkeit, dass Prozessabläufe neu erlernt und wiederum auf die Strukturen zahnärztlicher und zahn technischer Tätigkeitsfelder abgestimmt werden müssen. Es ist an der Zeit, die gewohnten Pfade im eingeschliffenen Workflow (Abformlöffel – Silikon – Gipsmodell) mit Pioniergeist neu zu beleben und den zahnmedizinischen Alltag mit virtuellen Prozessen sinnvoll zu ergänzen. Wichtig ist jedoch die Einsicht zur Aussicht, dass im Zuge der Digitalisierung eine gemeinsam gestaltete Zukunft aller beteiligten Gruppen grosse Chancen bietet.

\*Stationsleiter [DiReKT + I]

Infos zum Autor



ANZEIGE

## Spezialisten-Newsletter

Fachwissen auf den Punkt gebracht



Anmeldeformular Newsletter  
[www.zwp-online.info/newsletter](http://www.zwp-online.info/newsletter)

[www.zwp-online.ch](http://www.zwp-online.ch)

FINDEN STATT SUCHEN

ZWP online



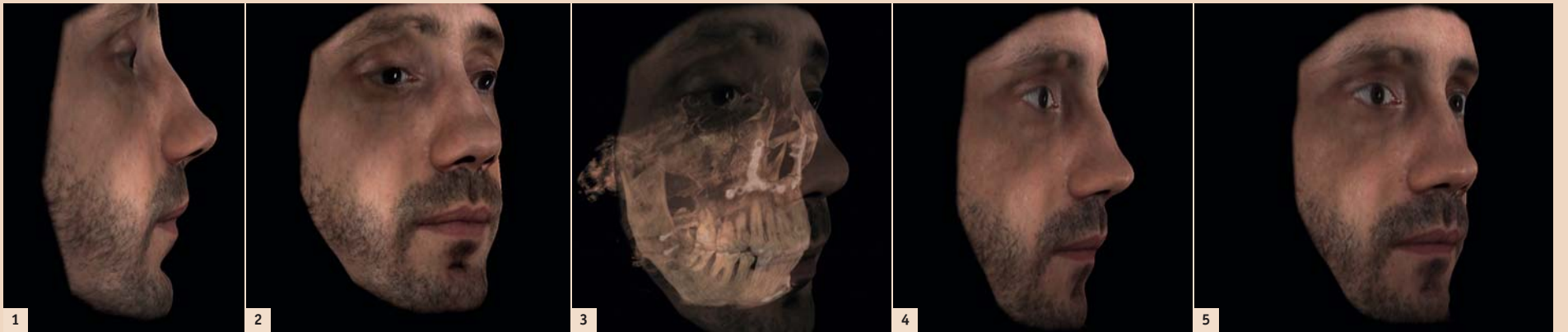

Abb. 1: Ausgangsbefund mit supramentaler narbiger Einziehung nach bimaxillärer Umstellungsosteotomie. – Abb. 2: Ausgangsbefund von schräg frontal. – Abb. 3: Präoperative Situation mit überlagerten Röntgen- und Oberflächendaten. – Abb. 4: Zustand nach Narbenlösung und Augmentation der supramentalen Falte. – Abb. 5: Postoperative Situation von schräg frontal.

← Fortsetzung von Seite 25

### Bessere Planung und Dokumentation

Gutes Bildmaterial und eine präzise Analyse der Ausgangssituation sind immer dann besonders wichtig, wenn eine kieferorthopädische Versorgung durch einen chirurgischen Eingriff ergänzt werden soll. Denn nicht selten vergehen zwischen dem letzten Patientenbesuch und der OP-Planung einige Tage oder gar Wochen. Nimmt man sich dann die Unterlagen des Patienten

wieder vor, können die Zusatzinformationen, die ein 3D-Facescan liefert, eine sinnvolle Unterstützung bei der Vorbereitung sein. Auch während des Eingriffs hilft oft ein Blick auf den Scan – etwa, um das geplante Procedere zu überprüfen. Nach Abschluss einer Behandlung dienen die Aufnahmen unserer sorgfältigen Dokumentation. Weil wir gerade im Gesicht viele verändernde Operationen durchführen, ist es gut, wenn man das Ergebnis mit der Planung noch einmal vergleichen kann. Die Dokumentation des „Vorher-Nach-

her“ ist natürlich auch für die Patientenkommunikation wichtig. Zum einen, um den Behandlungserfolg zu veranschaulichen und damit die Zufriedenheit zu erhöhen. Zum anderen aber auch zur Absicherung für den Fall, dass ein Patient bspw. eine andere Vorstellung vom Behandlungsergebnis hatte.

### Präzise Überlagerung, keine Verzerrungen

Um bei den vielen komplexen Fällen in unserer Praxis möglichst optimale Ergebnisse zu erzielen, ha-

ben wir uns gleich zur Eröffnung unseres Fachzentrums bewusst für ein DVT mit integriertem Facescan entschieden. Das System ist deshalb viel präziser, weil die Oberflächen- und die 3D-Röntgendaten gleichzeitig in demselben Koordinatensystem aufgenommen und vom Computer deshalb geometrisch korrekt zugeordnet werden. Die nachträgliche Kombination eines Gesichtsscans mit einem separat erstellten Röntgenbild kann diese Präzision nicht erreichen. Denn zum einen entstehen Ungenauigkeiten bei der manuellen Registrierung von Röntgen- und Gesichtsaufnahmen. Zum anderen hat man den Nachteil, dass der Patient mit zwei verschiedenen Geräten aufgenommen werden muss. Dabei lässt es sich kaum vermeiden, dass die Positionierungen voneinander abweichen und so weitere Ungenauigkeiten entstehen. Auch die auf den Facescans basierenden Front- und Lateralansichten sind beim integrierten System von deutlich besserer Qualität. Weil die Aufnahmen aus den 3D-Daten des Scans errechnet werden, gibt es zudem keine Verzerrungen.

Die Optik digitaler Spiegelreflexkameras, die üblicherweise für solche Aufnahmen eingesetzt werden, liefert annähernd gute Ergebnisse nur, wenn man einen grossen Abstand und eine entsprechend grosse Brennweite wählt.

### Mehr Verständnis in die Behandlung

Weil Gesichtsscanner vorwiegend in der Mund-, Kiefer- und plastischen Gesichtschirurgie zum Einsatz kommen, werden sie bislang vorwiegend im universitären Umfeld genutzt. Sicher sind die Systeme auch wegen ihres Platzbedarfs und der Anschaffungskosten nicht für jede Praxis geeignet. Doch dass die integrierte Technologie die Hauptnachteile heutiger Systeme beseitigt, macht sie auch für den niedergelassenen Arzt interessant. Nicht zuletzt, weil sie in der Beratung hilfreich ist. Denn hochwertige, anschauliche Aufnahmen erleichtern dem Patienten die Identifikation und Vorstellung der anatomischen Strukturen sowie das Verständnis für die geplante Behandlung. Zukünftig bieten Facescanner weitere Möglichkeiten in der Patientenberatung und Behandlungsplanung: Wenn die Gesichtsaufnahmen mit einem Bearbeitungsprogramm kombiniert werden, kann die geplante Veränderung vorab digital visualisiert werden. Das erleichtert dem Patienten die Vorstellung des Behandlungsergebnisses und er-

höht dadurch das Therapieverständnis.

### Fallbeispiel

Der Patient stellte sich nach bimaxillärer Umstellungsosteotomie und operativer Korrektur der Kinnrücklage vor. Als störend wurde vor allem die supramentale narbige Einziehung empfunden. Ein präoperativer Facescan und DVT stellte das verbliebene Metall sowie die mental unvollständige ossäre Regeneration und die daraus resultierende weichteilige Einziehung zweifelsfrei dar (Abb. 1–3). Wir empfahlen dem Patienten eine Metallentfernung und einen knöchernen Aufbau der Hart- und Weichgewebsstrukturen zur Reduktion des supramentalen Defizits. Das postoperative Bild zeigt den Erfolg nach sechs Monaten (Abb. 4–5).

### Fazit

In DVT-Systeme integrierte Gesichtsscanner bieten bei kieferorthopädischen sowie bei mund-, kiefer- und gesichtschirurgischen Behandlungen eine Reihe von Vorteilen. Zum einen kann der Behandler die Gesichtsaufnahmen bei der Behandlungsplanung, -durchführung und -dokumentation einsetzen. Zudem gibt die 3D-Darstellung kurz vor oder auch während der Operation noch einmal eine gute Orientierung. Die Aufnahme des Patientengesichts kann darüber hinaus als Dokumentation des Behandlungsverlaufs sowie als Vorher-Nachher-Vergleich der klinischen und ästhetischen Situation eingesetzt werden.

Dem Patienten erleichtert sie das Verständnis der geplanten Therapie. **ST**

ANZEIGE

**DDS WORLD**  
DIGITAL, IMPLANT & ESTHETIC DENTISTRY SHOWS



Exhibition Live Product Presentations Hands-on Workshops  
Printed Reference Guide Coffee With the Experts



www.DDSWorldShow.com



**PD Dr. Dr. Lutz Ritter**  
Fachzahnarzt für Oralchirurgie, Facharzt für Mund-Kiefer-Gesichtschirurgie  
Fachzentrum Ritter & Ritter  
Marktplatz 39–41  
53773 Hennef, Deutschland  
Tel.: +49 2242 9676-10  
info@fachzentrumritter.de  
www.fachzentrumritter.de