

Sofortimplantation nach fazialem Pferdetritt

Anwenderbericht von Dr. Anna Brägelmann, Dr. Jens Burkert, Dr. Julia Obermeyer und Univ.-Prof. Dr. Dr. Ralf Smeets, Hamburg, Deutschland.

Der Zahnverlust im ästhetisch sensiblen Bereich des Oberkiefers stellt insbesondere in Bezug auf Optik und Funktion eine Herausforderung für Zahnärzte dar.

Die Sofortimplantation nach isolierten Frontzahnfrakturen ist eine optimale Möglichkeit, im Rahmen der dentalen Rehabilitation auch einen maximalen Erhalt von Weich- sowie Knochengewebe zu erzielen. Im vorliegenden Fall wird eine Trümmerfraktur des Zahnes 21 nach fazialem Pferdetritt in Form einer Sofortimplantation mit dem Implantologie- und Chirurgiesystem iChiropro (Bien-Air) versorgt.

Fallbeschreibung

Eine 33-jährige Landwirtin wurde mit den Hinterbeinen eines Pferdes ins Gesicht getreten. Aufgrund multipler Gesichtsverletzungen und einer drohenden Verlegung der Atemwege wurde sie nach Eintreffen der Rettungskräfte schutzintubiert und in die Universitätsklinik Hamburg-Eppendorf eingeliefert. Ein CT zeigte neben einer Schädelbasisfraktur mit Einbeziehung des Felsenbeins und knöcherner Einstrahlung in den rechten Karotis Kanal eine komplexe zentrale Mittelgesichtsfraktur mit Beteiligung beider Orbitaböden, des Nasenskeletts, der Sinus maxillae beidseits sowie des Nasenseptums. Darüber hinaus bestand eine Weichteilverletzung des rechten Nasenrückens, der Oberlippe sowie eine Trümmerfraktur mit Kronen- und Wurzelbeteiligung des Zahnes 21.

Nach initialer Aufnahme in den Schockraum erfolgte die Verlegung auf die Intensivstation mit MKG-chirurgischer Versorgung der Weichteilverletzungen. Nach erfolgreicher Extubation wurde die Patientin am Folgetag auf die periphere Station verlegt. Im Rahmen des stationären Aufenthalts erfolgte die operative Versorgung der o.g. Frakturen in Allgemeinanästhesie.

Dentale Rehabilitation

Bereits vor der Entlassung erfolgte die Vorstellung im medizinischen Versorgungszentrum zur Planung der dentalen Rehabilitation. Aufgrund der isolierten Trümmerfraktur des Zahnes 21 war eine So-

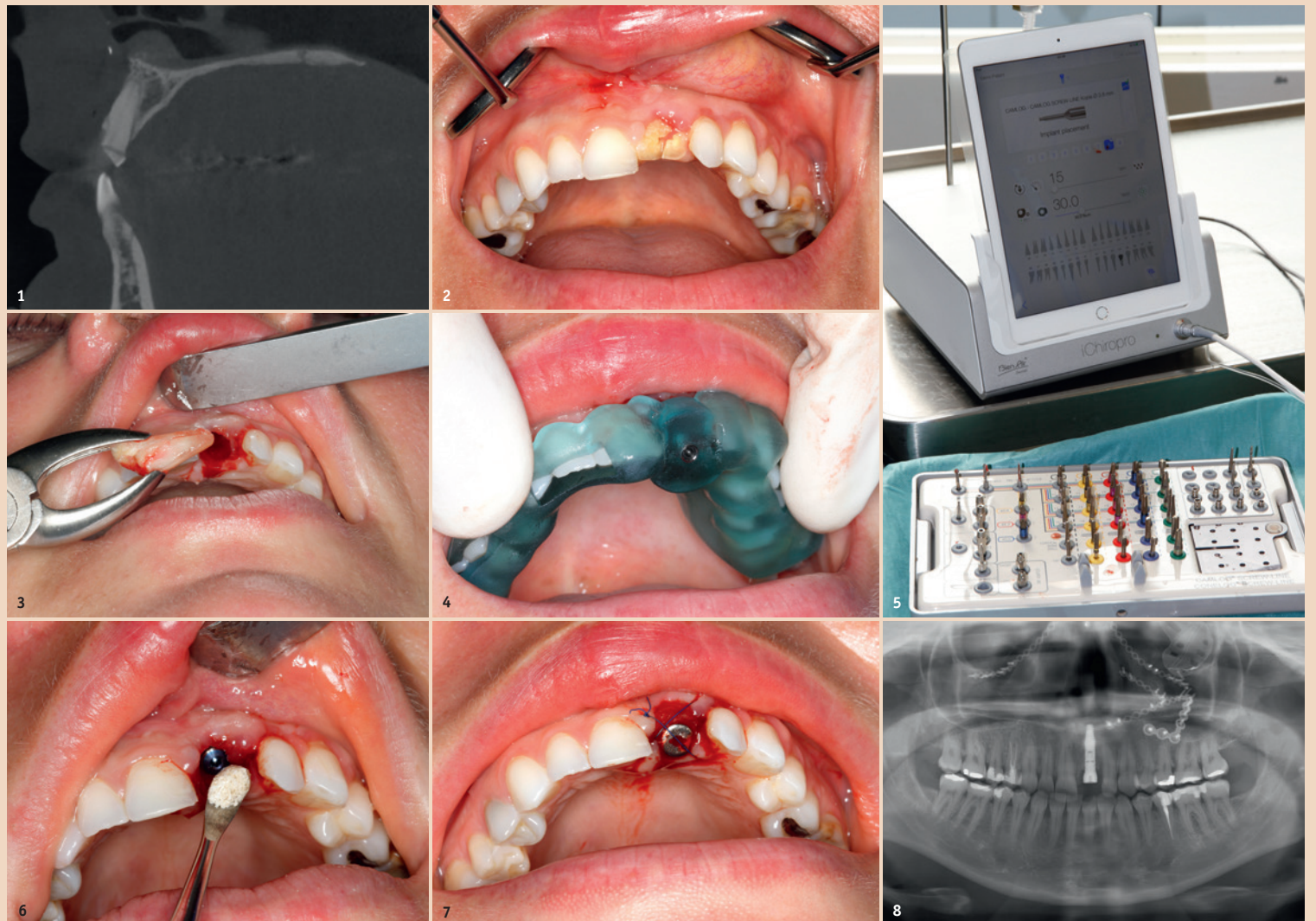


Abb. 1: Präoperatives DVT. – Abb. 2: Trümmerfraktur des Zahnes 21 mit Ablederungsverletzung im 2. Quadranten. – Abb. 3: Schonende Zahnentfernung unter maximalem Gewebeerhalt. – Abb. 4: Bohrschablone zur präzisen Insertion des Implantates. – Abb. 5: iChiropro Gerät der Firma Bien-Air. – Abb. 6: Aufbau des Knochenverlustes mittels BEGO OSS. – Abb. 7: Adaptation des Weichgewebes um den Gingivaformer. – Abb. 8: Die Panoramaschichtaufnahme zeigt neben der Frakturversorgung im Mittelgesicht ein exakt positioniertes Implantat im Verlauf der ehemaligen Wurzel.

fortimplantation unter maximaler Gewebeschonung mittels hochpräziser Bien-Air-Technologie das Mittel der Wahl. Im Rahmen der Wundkontrolle einige Tage nach der Entlassung erfolgte die Implantatplanung sowie eine Abdrucknahme von Ober- und Unterkiefer zur Erstellung von Situmodellen.

Im Folgenden wurde der Zahn 21 in Lokalanästhesie extrahiert und mittels Titan-Sofortimplantat (BEGO Semados RSX) versorgt. Die genaue Einschubrichtung wurde zuvor ermittelt und eine individuelle Bohrschablone angefertigt. Zur Optimierung des ästhetischen Ergebnisses wurden leichte Knochendefizite im koronaren Bereich durch Einbringen von Knochenersatzmaterial

(BEGO OSS in feiner Körnung) ausgeglichen. Eine Adaptationsnaht mit ETHILON 5-0 stabilisierte das Gewebe um den Gingivaformer. Im Anschluss erfolgte die Lagekontrolle mittels Panoramaschichtaufnahme. Eine erneute Kontrolle eine Woche später nach Fadenzug zeigte eine reizlose Wundsituation bei beschwerdefreier Patientin. Zur prothetischen Versorgung wurde in gleicher Sitzung die Zahnfarbe bestimmt sowie Ober- und Unterkiefer mit Impregum abgeformt. Zudem erfolgte eine Bissnahme. Eingegliedert wurden die provisorische Krone mit TempBond und Störkontakte in zentrischer Lage sowie in Protrusion eingeschliffen. Nach ausreichender Einheilzeit wird

das Provisorium gegen eine definitive Prothetik gewechselt, welche das Implantat belastet.

Fazit

Die durchgeführte Sofortimplantation mit dem iChiropro führte in wenigen Sitzungen schnell und unkompliziert zu einem ästhetischen Ergebnis. Die Belastung durch den einzigen operativen Eingriff war minimal. Erwartungsgemäß zeigte sich weiterhin eine vestibuläre Rezession nach Ablederungsverletzung. Es wurde die Regeneration mittels Bindegewebsstransplantation im Rahmen der definitiven prothetischen Versorgung diskutiert. Es erfolgt eine Wiedervorstellung in drei Monaten. [DT](#)

Kontakt

Infos zu Bien-Air



Infos zum Autor



Univ.-Prof. Dr. Dr. Ralf Smeets

Geschäftsführender Oberarzt und Leiter der Forschung
Universitätsklinikum
Hamburg-Eppendorf
Kopf- und Neurozentrum
Klinik und Poliklinik für Mund-,
Kiefer- und Gesichtschirurgie
Martinststraße 52
20246 Hamburg, Deutschland
r.smeets@uke.de

Eine neue Generation von Mischkanülen

MIXPAC™ T-Mixer – dank kompakter Bauform bis zu 40 Prozent Material sparen.

Der MIXPAC™ T-Mixer von Sulzer Mixpac – eine neue Generation von Mischkanülen für reaktive 2-K-Materialien in bewährter Schweizer Qualität. Die kompaktere Bauform, basierend auf der neuesten Mischtechnologie, führt zu einer Reduktion des Verlustvolumens von bis zu 40 Prozent im Vergleich zu den bewährten Helix-Mischkanülen. Bei gleichbleibendem Handling erzielt der MIXPAC™ T-Mixer trotz der verkürzten Geometrie ein homogenes Mischresultat und ermöglicht

ein einfaches und sicheres klinisches Arbeiten.

Die Mischgeometrie macht den Unterschied

Mit dem MIXPAC™ T-Mixer wird das Prinzip des statischen Mischens revolutioniert. Das Ergebnis wird durch Scher- und Dehnkräfte erzielt. Die beiden Komponenten werden homogener gemischt, womit die Reaktionsfähigkeit des Materials optimiert wird.

Weitere Vorteile

Die kürzeren Mischkanülen eignen sich optimal für die klinische Anwendung. Sie machen noch präziseres Applizieren möglich. Die T-Mixer sind mit den bewährten MIXPAC™ Kartuschen kompatibel. Da die Form und Farben der Überwurfringe beibehalten wurden, sind die T-Mixer ebenfalls leicht als Original MIXPAC™-Produkt erkennbar und fügen sich in die gewohnte Praxisanwendung ideal ein. [DT](#)

Sulzer Mixpac AG

Tel.: +41 81 7722000
www.sulzer.com

Infos zum Unternehmen

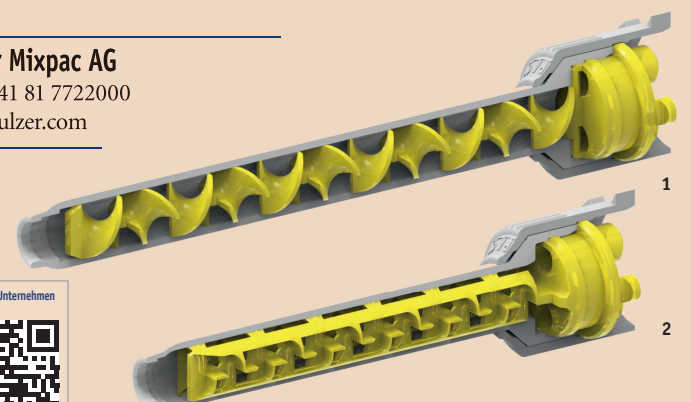



Abb. 1: Helix-Mischkanüle. – Abb. 2: MIXPAC™ T-Mixer.