

# Clever kombiniert: Ein „restodontisches“ Gesamtkonzept für eine stringente Behandlungsplanung

Während jeder endodontischen Behandlung muss der behandelnde Zahnarzt eine Reihe von Entscheidungen treffen – und das über die Füllung des Wurzelkanals hinaus bis hin zur fertigen Restauration der Krone. Von Dr. Jason H. Goodchild, Havertown/Pennsylvania, USA.

Die erfolgreiche Restauration des endodontisch behandelten Zahns bleibt eine der herausforderndsten Maßnahmen in der Zahnheilkunde. Das liegt hauptsächlich an der Komplexität des Verfahrens und an einer Unmenge von Therapieoptionen. Die dazu verfügbare Literatur türmt sich zu einem Riesenstapel von grundlegenden Büchern und aktuellen Zeitschriften. Sie alle beschäftigen sich mit vielen Einzelheiten dieses facettenreichen Gebiets – auch mit der Gefahr, dass wir als Leser vor lauter Bäumen den Wald nicht mehr sehen.<sup>1</sup>

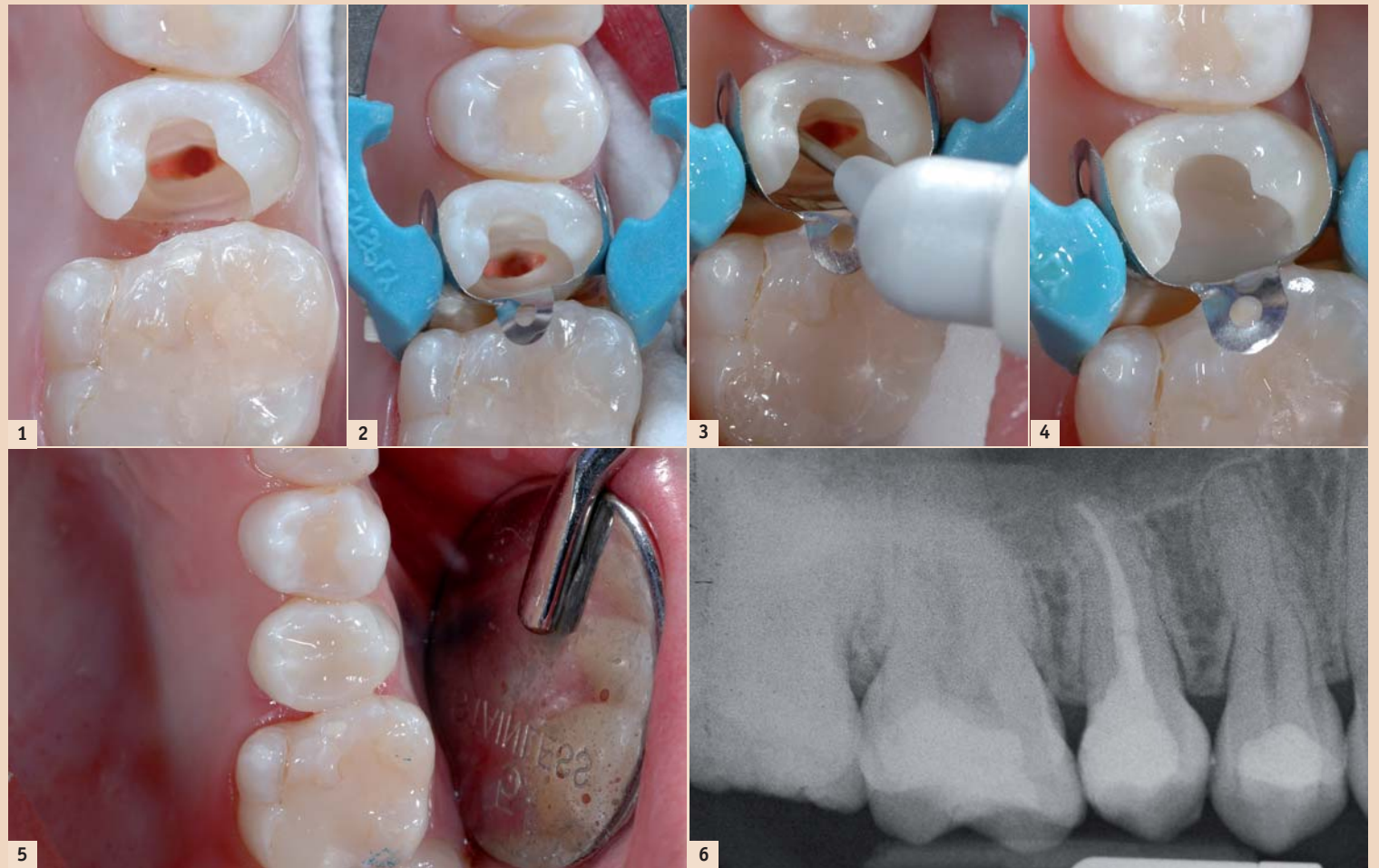
## Restaurierbar oder nicht?

Die Erhaltung des endodontisch behandelten Zahns über eine lange Zeit hängt vom Gesamterfolg der Füllung des Wurzelkanals und der koronalen Restauration ab. Wenn auch nur eine von beiden unzulänglich ist, so führt dies zum Misserfolg.<sup>2</sup> Daher besteht der erste Schritt bei der Therapieplanung für einen Zahn mit endodontischem Behandlungsbedarf in der Beantwortung der Frage: Wird dieser Zahn später restaurierbar sein?

Folgende Faktoren können Einfluss auf die Antwort haben: Die nach Kariesexkavation verbliebene Zahnsubstanz und die Möglichkeit zur Präparation von 1,5 bis 2 Millimetern als „Fassreifeneffekt“, die Position des Zahns, die parodontale Gesundheit und das Längenverhältnis von Krone und Wurzel. Aus funktionsdiagnostischer Sicht müssen die generellen Okklusionsverhältnisse sowie eventuell vorhandene Parafunktionen beurteilt werden, während aus dem Blickwinkel der Prothetik die Anzahl der Nachbarzähne und die mögliche Nutzung des Zahns als Pfeiler für festsitzenden oder herausnehmbaren partiellen Zahnersatz in Betracht zu ziehen sind.

## Wurzelstift oder nicht?

Wurde ein Zahn als restaurierbar beurteilt, so folgt auf die Wurzelkanal-



**Abb. 1:** Klinische Darstellung von Zahn 4 nach der Wurzelkanalbehandlung. Da drei Wände erhalten sind, wird ein Stiftaufbau nicht nötig sein. – **Abb. 2:** Der Zahn wird mit einer Teilmatrize isoliert (Palodent Plus, DENTSPLY). – **Abb. 3:** Die Krone des endodontisch behandelten Zahns wird mit SDR wieder aufgebaut (DENTSPLY). – **Abb. 4:** Nach 20 Sekunden Lichthärtung ist SDR auspolymerisiert. – **Abb. 5:** Der definitive Kronenaufbau von Zahn 4: Da für eine Folgesitzung eine vollverblendete Restauration geplant war, wurde der Kronenaufbau mit einer 2 Millimeter dicken Schicht Hybridkomposit abgeschlossen. – **Abb. 6:** Die Röntgenkontrolle zeigt die Wurzelkanalfüllung und die Aufbaufüllung: Die exzellente Adaption an die Kavitätswände und die Röntgensichtbarkeit von SDR sind gut sichtbar. (Alle Fotos: Goodchild)

behandlung als nächste Entscheidung: Stiftaufbau oder nur Kronenaufbau? Den Stift hat man in die Endodontologie eingeführt, um den grundlegenden Stumpfaufbau zu unterstützen und die gesamte Krone zu stabilisieren – eine Funktion, die normalerweise die koronale Zahnstruktur erfüllt.<sup>4</sup> Die Entscheidungsfaktoren schließen in diesem Stadium das Bewerten von Höhe und Dicke des nach der Präparation verbliebenen Dentins, die Anzahl der verbliebenen Dentinwände und die

endgültigen Okklusionsverhältnisse ein.<sup>5</sup>

Ist wenig Dentin verblieben (weniger als 4 mm der koronalen Zahnstruktur, aber mindestens 2 mm Dentinmanschette), so ist ein Wurzelstift indiziert (z. B. DENTSPLY Core & Post System mit X-Post). Sind zwei oder mehr Wände verblieben oder ist die Hälfte der koronalen Zahnstruktur erhalten, kann sich der Zahnarzt zum Verzicht auf einen Stift entscheiden und einfach einen Kronen-

aufbau mit Komposit vornehmen (Abb. 1).

## Lichthärtend, dual oder selbsthärtend?


Bei der Wahl des Materials muss der behandelnde Zahnarzt das Ausmaß und die Geometrie der Präparation in Betracht ziehen. Darüber hinaus spielt der Zugang für eine ausreichende Lichtpolymerisation eine Rolle. Wo dies schwierig bis unmöglich erscheint, ist ein dual oder selbsthärtendes Komposit (wie etwa Core-X flow) zum Einsatz indiziert. Kann jedoch der Zahn mit einer Teil- oder Vollmatrize isoliert und mit der Polymerisationslampe erreicht werden (Abb. 2), so stellt SDR aufgrund seiner selbstadaptierenden und Bulkfüll-Eigenschaften eine hervorragende Werkstoffwahl dar (Abb. 3 und 4). Denn dieses Komposit kann in 4-Millimeter-Inkrementen eingebracht und selbst große Kavitäten in weniger Einzelschritten restauriert werden. Erfolgt ein funktioneller Aufbau, sollte SDR stets mit Hybridkomposit in einer Stärke von 2 mm überschichtet werden (z. B. Ceram-X; Abb. 5). Über seine Vorzüge beim Legen der Füllung hinaus erleichtert SDR aufgrund seiner Radioopazität auch die postoperative Kontrolle mittels Röntgenaufnahmen (Abb. 6).

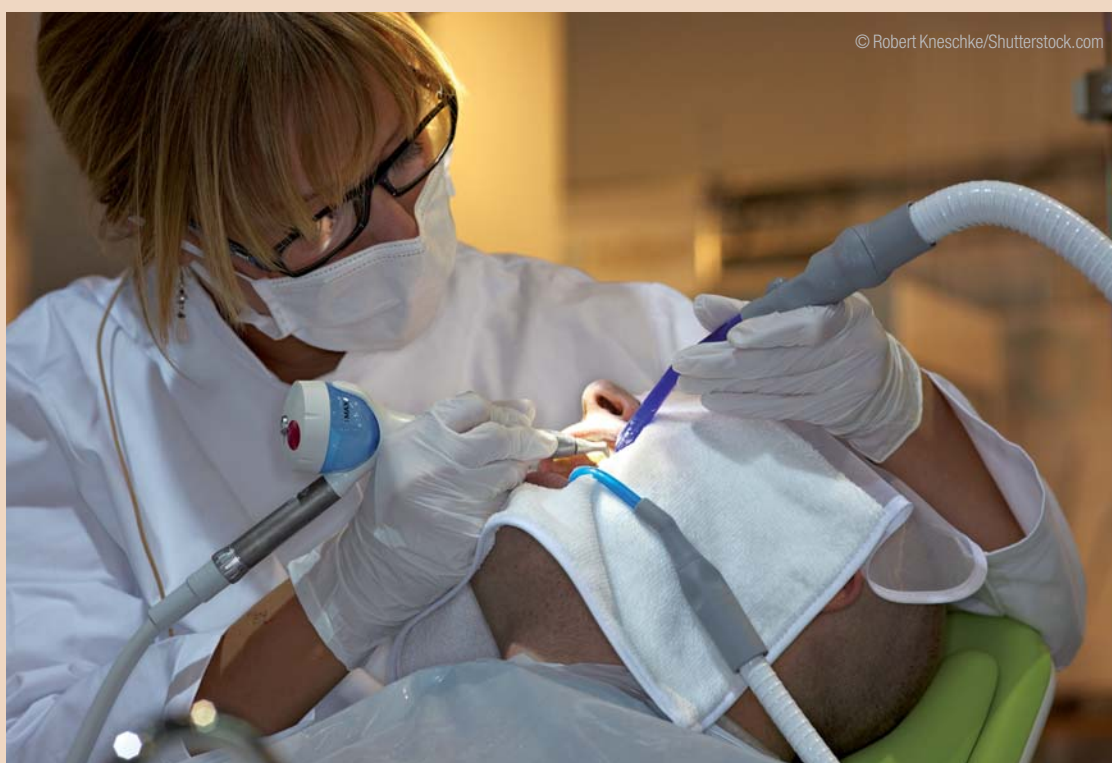## Direkt oder indirekt?

In vielen Fällen wird die endodontische Behandlung mit einer indirekten Restauration abgeschlossen, um eine okklusale oder Komplettverblendung

zu erreichen. Im Allgemeinen wird dies zur Vermeidung von Frakturen und zur Erhöhung der Langzeitüberlebensrate empfohlen.<sup>6,7</sup>


## Fazit

Zusammenfassend lässt sich feststellen: Durch eine ganzheitliche Betrachtung von der eigentlichen Wurzelkanalbehandlung bis zum Kronenaufbau lässt sich die Behandlung zuverlässig planen und die einzelnen Behandlungsschritte können nach und nach abgearbeitet werden. Zusammen mit genau aufeinander abgestimmten und in zertifizierten Behandlungssystemen kombinierten Produkten wie z. B. dem DENTSPLY Core & Post System sind dies die besten Voraussetzungen für den Therapieerfolg. 



© Robert Kneschke/Shutterstock.com

Literaturverzeichnis



**Dr. Jason H. Goodchild**  
40 Brookline Blvd  
Havertown, PA 19083  
Tel.: +1 610-446-4225  
DrGoodchild@yahoo.com  
www.havertowndentist.com