

# SPECIAL TRIBUNE

— The World's Expert Newspaper · Digitale Zahnmedizin · German Edition —

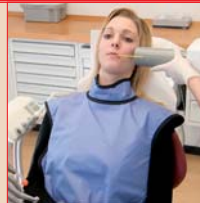No. 9/2015 · 12. Jahrgang · Leipzig, 2. September 2015



## 3-D-Druck im Fokus

Erstmals wurde eine mittels 3-D-Druck-Verfahren hergestellte Hilfskonstruktion bei einem menschlichen Patienten angewendet, um parodontales Gewebe wiederherzustellen.

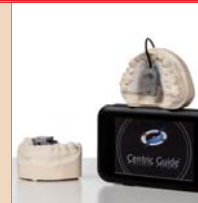► Seite 20



## Bester Strahlenschutz

DUX Dental bietet eine leichte, bleifreie Röntgenschürze an, die die Patienten dank einer Hightech-Legierung zuverlässig vor ungewünschter Strahlungsexposition bewahrt.

► Seite 22



## Bissnahme 2.0

Das digitale System Centric Guide® basiert auf der bewährten Stützstiftregistrierung. Das Besondere hierbei ist die messtechnische Aufzeichnung der vertikalen Kieferbewegungen.

► Seite 23

## 3D-Darstellung mit Facescan für bessere Behandlungsplanung

Patienten profitieren von einer präzisen Planung in der MKG-Chirurgie und Kieferorthopädie.  
Von PD Dr. Dr. Lutz Ritter, Hennef.

Gesichtsscanner helfen Mund-Kiefer-Gesichtschirurgen sowie Kieferorthopäden bei Behandlungsplanung und Patientenkommunikation. Dafür ist jedoch mehr erforderlich, als nur ein Bild der Gesichtsoberfläche zu erzeugen, wie dies im Markt befindliche Stand-Alone-Lösungen anbieten. Der Anwender muss diesen Scan dann erst mit einer separat erstellten Röntgenaufnahme kombinieren. Dieses Verfahren birgt das Risiko von Ungenauigkeiten. Eine einfachere und deutlich präzisere Lösung bietet der integrierte Facescan. Er überlagert die Oberflächendaten des Patientengesichts mit simultan gewonnenen 3D-Röntgen-Scans. Das Ergebnis ist nicht nur visuell überzeugend, es erleichtert auch Befundung und Operationsplanung.

In unserer Praxis kommt das DVT-Gerät GALILEOS mit integriertem Facescan mehrmals wöchentlich zum Einsatz – überwiegend bei Patienten mit auffälligem extraoralen Befund wie Asymmetrien des Gesichts, angeborenen oder erworbenen Wachstumsveränderungen sowie Veränderungen der Weichteile durch konservativ kieferorthopädische oder chirurgische Behandlungsmethoden. Der Gesichtsscanner liefert eine originalgetreue 3D-Abbildung der Oberfläche und gestattet somit eine Analyse und Beurteilung der Gesichtsproportionen, einschließlich der Nasen-, Lippen- und Kinnkonfiguration. In Fällen, die asymmetrisch sind, hilft die dreidimensionale Darstellung des Gesichts, um die Schiefelage genau zu be-




werten. Auf Basis dieser Daten wird der klinische Befund und im Anschluss ein kieferorthopädischer oder kieferorthopädisch-kieferchirurgischer Behandlungsplan erstellt. Auch kann der Facescanner ohne Röntgen-

strahlung betrieben werden – um etwa im ästhetischen Bereich Ausgangsbefund und Verlauf zu dokumentieren.

Fortsetzung auf Seite 18 →

## Europas erster „echter“ virtueller Artikulator (IVA) kommt!

Statement von Dr. Franz Xaver Wack\*



Gemeinsam mit namhaften Wissenschaftlern und führenden Unternehmen aus Forschung und Industrie konnten wir in unserer Münchner Pilotpraxis in Bogenhausen ein revolutionäres Verfahren für den täglichen Einsatz des digitalen Workflows in der zahnärztlichen Arbeit entwickeln. Es ist nun auch möglich, u.a. die von einem speziellen Kieferregistriersystem ermittelten Werte der statischen und dynamischen Okklusion sowie der Kiefergelenkbahnen nicht nur digital aufzuzeichnen, sondern diese mit den 3-D-Daten eines Intraoral-scanners und eines DVTs zusammenzuführen, abzugleichen und zu optimieren. Ich verfolge damit die Vision einer im wissenschaftlich fundierten und anerkannten Sinne statisch und dynamisch funktionell ausgerichteten digitalen Praxis, das heißt, Funktion muss nun endlich als Qualitätssteigerungsmerkmal in den digitalen Workflow miteinbezogen werden.

Bisher war es so, dass man z.B. bei der virtuellen Artikulation beider Kiefermodelle nur den Bukkalscan, sprich die statischen Okklusionskontakte der habituellen maximalen Interkuspidation, als Referenz verwenden konnte. Nunmehr gibt es brandneue, bald auf dem dentalen Digitalmarkt erscheinende Entwicklungen, die die voll digitalisierte Praxis in das richtige, weil funktionell orientierte Qualitätsmuster bringen.

Mit der professionellen Unterstützung von ConnectDental vom Dental Depot Henry Schein sowie SICAT Function JMT mit der neuesten Sirona Software inLab 15.0 wird es uns gelingen, schon im Herbst den ersten echten patienten-

spezifischen Individuellen Virtuellen Artikulator (IVA) in unseren Workflow mit einzubauen. Das wäre nach zig Jahren Gips der erste Schritt hin zur gipsmodellfreien und realen artikulatorfreien Gestaltung von komplexen prothetischen Rekonstruktionen.

Ein virtueller Artikulator wird umso genauer, je mehr anatomische und funktionelle Parameter eingegeben werden. Da er ein Rechenmodell der Bewegung im Okklusionsbereich des OK und UK darstellt, ist für die Genauigkeit eines solchen Modells die Anzahl der implementierten Parameter entscheidend. Der Kondylusabstand sowie die räumliche Zuordnung der Zahnreihen zur realen 3-D-Stellung beider Kiefergelenke sind mitentscheidend für die resultierende Unterkieferbewegung. Dies gilt gleichermaßen für die Anatomie der Gelenkbahnneigung im 3-D-Raum. All diese Gründe sprechen dafür, das DVT in das virtuelle Artikulatormodell zu implementieren. Es wird dadurch komplexer, aber auch genauer und besser. Es macht uns in der Pilotpraxis der WEFEX, Zahnarztpraxis Bogenhausen Dr. Wack/Dr. Novakovic ([www.wefex.de](http://www.wefex.de)) sehr viel Freude, an der modernen digitalen Zahnheilkunde mitarbeiten zu dürfen, und ich kann es allen Kollegen nur weiterempfehlen.

Infos zum Autor



\*Gründer der Gesellschaft für digitale Zahnheilkunde WEFEX

ANZEIGE

## Spezialisten-Newsletter

Fachwissen auf den Punkt gebracht



Anmeldeformular Newsletter  
[www.zwp-online.info/newsletter](http://www.zwp-online.info/newsletter)

[www.zwp-online.info](http://www.zwp-online.info)

FINDEN STATT SUCHEN

ZWP online



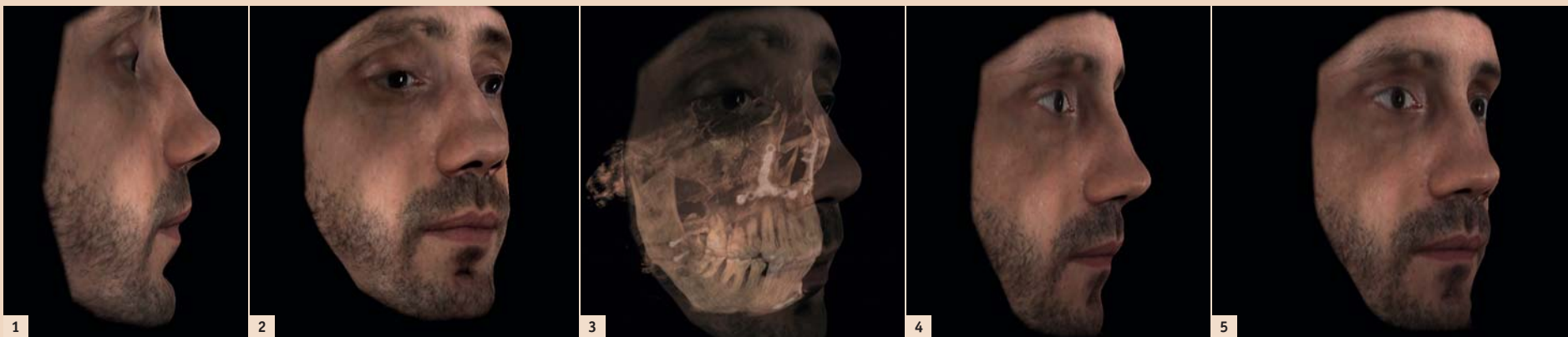

Abb. 1: Ausgangsbefund mit supramentaler narbiger Einziehung nach bimaxillärer Umstellungsosteotomie. – Abb. 2: Ausgangsbefund von schräg frontal. – Abb. 3: Präoperative Situation mit überlagerten Röntgen- und Oberflächendaten. – Abb. 4: Zustand nach Narbenlösung und Augmentation der supramentalen Falte. – Abb. 5: Postoperative Situation von schräg frontal.

← Fortsetzung von Seite 17

### Bessere Planung und Dokumentation

Gutes Bildmaterial und eine präzise Analyse der Ausgangssituation sind immer dann besonders wichtig, wenn eine kieferorthopädische Versorgung durch einen chirurgischen Eingriff ergänzt werden soll. Denn nicht selten vergehen zwischen dem letzten Patientenbesuch und der OP-Planung einige Tage oder gar Wochen. Nimmt man sich dann die Unterlagen des Patienten

wieder vor, können die Zusatzinformationen, die ein 3D-Facescan liefert, eine sinnvolle Unterstützung bei der Vorbereitung sein. Auch während des Eingriffs hilft oft ein Blick auf den Scan – etwa, um das geplante Procedere zu überprüfen. Nach Abschluss einer Behandlung dienen die Aufnahmen unserer sorgfältigen Dokumentation. Weil wir gerade im Gesicht viele verändernde Operationen durchführen, ist es gut, wenn man das Ergebnis mit der Planung noch einmal vergleichen kann. Die Dokumentation des „Vorher-Nach-

her“ ist natürlich auch für die Patientenkommunikation wichtig. Zum einen, um den Behandlungserfolg zu veranschaulichen und damit die Zufriedenheit zu erhöhen. Zum anderen aber auch zur Absicherung für den Fall, dass ein Patient bspw. eine andere Vorstellung vom Behandlungsergebnis hatte.

### Präzise Überlagerung, keine Verzerrungen

Um bei den vielen komplexen Fällen in unserer Praxis möglichst optimale Ergebnisse zu erzielen, ha-

ben wir uns gleich zur Eröffnung unseres Fachzentrums bewusst für ein DVT mit integriertem Facescan entschieden. Das System ist deshalb viel präziser, weil die Oberflächen- und die 3D-Röntgendaten gleichzeitig in demselben Koordinatensystem aufgenommen und vom Computer deshalb geometrisch korrekt zugeordnet werden. Die nachträgliche Kombination eines Gesichtsscans mit einem separat erstellten Röntgenbild kann diese Präzision nicht erreichen. Denn zum einen entstehen Ungenauigkeiten bei der manuellen Registrierung von Röntgen- und Gesichtsaufnahmen. Zum anderen hat man den Nachteil, dass der Patient mit zwei verschiedenen Geräten aufgenommen werden muss. Dabei lässt es sich kaum vermeiden, dass die Positionierungen voneinander abweichen und so weitere Ungenauigkeiten entstehen. Auch die auf den Facescans basierenden Front- und Lateralansichten sind beim integrierten System von deutlich besserer Qualität. Weil die Aufnahmen aus den 3D-Daten des Scans errechnet werden, gibt es zudem keine Verzerrungen.

Die Optik digitaler Spiegelreflexkameras, die üblicherweise für solche Aufnahmen eingesetzt werden, liefert annähernd gute Ergebnisse nur, wenn man einen großen Abstand und eine entsprechend große Brennweite wählt.

### Mehr Verständnis in die Behandlung

Weil Gesichtsscanner vorwiegend in der Mund-, Kiefer- und plastischen Gesichtschirurgie zum Einsatz kommen, werden sie bislang vorwiegend im universitären Umfeld genutzt. Sicher sind die Systeme auch wegen ihres Platzbedarfs und der Anschaffungskosten nicht für jede Praxis geeignet. Doch dass die integrierte Technologie die Hauptnachteile heutiger Systeme beseitigt, macht sie auch für den niedergelassenen Arzt interessant. Nicht zuletzt, weil sie in der Beratung hilfreich ist. Denn hochwertige, anschauliche Aufnahmen erleichtern dem Patienten die Identifikation und Vorstellung der anatomischen Strukturen sowie das Verständnis für die geplante Behandlung. Zukünftig bieten Facescanner weitere Möglichkeiten in der Patientenberatung und Behandlungsplanung: Wenn die Gesichtsaufnahmen mit einem Bearbeitungsprogramm kombiniert werden, kann die geplante Veränderung vorab digital visualisiert werden. Das erleichtert dem Patienten die Vorstellung des Behandlungsergebnisses und er-

höht dadurch das Therapieverständnis.

### Fallbeispiel

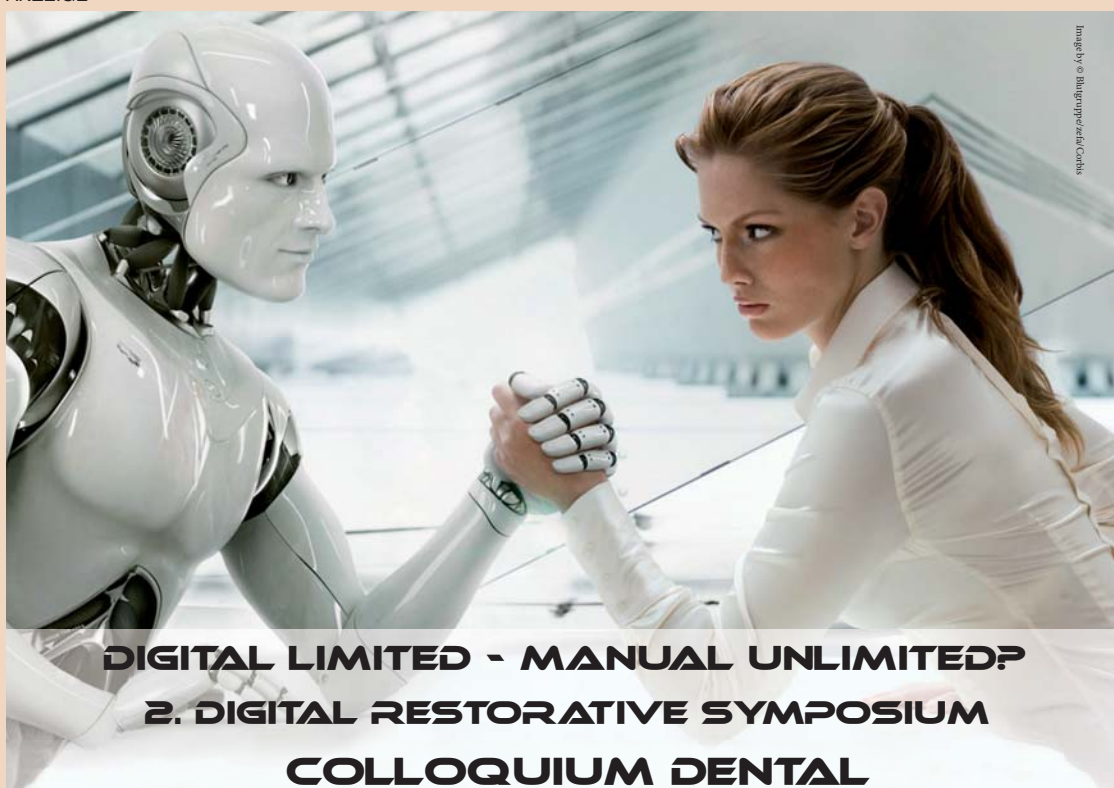Der Patient stellte sich nach bimaxillärer Umstellungsosteotomie und operativer Korrektur der Kinnrücklage vor. Als störend wurde vor allem die supramentale narbige Einziehung empfunden. Ein präoperativer Facescan und DVT stellte das verbliebene Metall sowie die mental unvollständige ossäre Regeneration und die daraus resultierende weichteilige Einziehung zweifelsfrei dar (Abb. 1–3). Wir empfahlen dem Patienten eine Metallentfernung und einen knöchernen Aufbau der Hart- und Weichgewebsstrukturen zur Reduktion des supramentalen Defizits. Das postoperative Bild zeigt den Erfolg nach sechs Monaten (Abb. 4–5).

### Fazit

In DVT-Systeme integrierte Gesichtsscanner bieten bei kieferorthopädischen sowie bei mund-, kiefer- und gesichtschirurgischen Behandlungen eine Reihe von Vorteilen. Zum einen kann der Behandler die Gesichtsaufnahmen bei der Behandlungsplanung, -durchführung und -dokumentation einsetzen. Zudem gibt die 3D-Darstellung kurz vor oder auch während der Operation noch einmal eine gute Orientierung. Die Aufnahme des Patientengesichts kann darüber hinaus als Dokumentation des Behandlungsverlaufs sowie als Vorher-Nachher-Vergleich der klinischen und ästhetischen Situation eingesetzt werden.

Dem Patienten erleichtert sie das Verständnis der geplanten Therapie. **ST**

ANZEIGE



**DIGITAL LIMITED - MANUAL UNLIMITED?**  
**2. DIGITAL RESTORATIVE SYMPOSIUM**  
**COLLOQUIUM DENTAL**

**BRESCIA, ITALIEN 23. - 24. OKTOBER 2015**

**Freitag, 23.10.2015**

Dr. Giuseppe Allais (I) + Mdt. Willi Geller (CH)  
 Der Zeitgeist in der restaurativen Zahnheilkunde

Mdt. Stefan Schunke (D)  
 Funktionelle Ästhetik

Mdt. Antonio Zollo (I)  
 Totalprothetik: Innovation in der Tradition

Mdt. Domenico Cascione (USA)  
 Artistry & CAD/CAM technology: ein erfolgreiches Paar für Implantatrestaurationen

Prof. Dr. Daniel Edelhoff (D)  
 Innovative Behandlungskonzepte bei abgenutzten Zähnen

Dr. Peter Gehrke (D) + Mdt. Carsten Fischer (D)  
 Der Einfluss von CAD/CAM auf das Design des Implantatabutments und seine Oberflächeneigenschaften für die mukogingivale Gesundheit und Ästhetik

Prof. Dr. Carlo Marinello (CH)  
 CAD/CAM: Anwendungen in der Totalprothetik

Dr. Leonello Biscaro (I) + Mdt. Massimo Soattin (I)  
 Planung und Management der endgültigen Versorgung. Der Übergang vom natürlichen Gebiss auf eine implantatgetragene Versorgung

Mdt. Nondas Vlachopoulos (GR)  
 Vollkeramik: Die Kunst hinter dem Design

**Samstag, 24.10.2015**

Dr. Carlo Poggio (I) + Mdt. Roberto Bonfiglioli (I)  
 Alles manuell? Alles digital? Oder liegt die Tugend in der Mitte...

Dr. Guido Fichera (I)  
 Die adhäsive Restauration des prothetischen Pfeilers: multidisziplinärer Ansatz und Behandlungsstrategien

Dr. Sidney Kina (BR) + Mdt. August Bruguera (E)  
 Synergie zwischen Praxis und Labor: die erfolgreichen Hauptlinien in der Dentalversorgung

Mdt. Nasser Shademan (MAL)  
 Mikroästhetische Lösungen für eine natürliche Zahnheilkunde

Dr. Noboru Takahashi (J)  
 Direkte, funktionelle und ästhetische Restaurationen im Seitenzahnbereich. Ein vereinfachter Ansatz mit dem neuesten Stand der Technik

Mdt. Luc Rutten (B) + Mdt. Patrick Rutten (B)  
 Zirkonoxid als Basis in der ästhetischen Implantologie

Prof. Dr. Ariel Raigrodski (USA)  
 Die Entwicklung der Rolle des Zirkonoxids in der restaurativen Zahnheilkunde

**Fortbildung am Gardasee für Zahnärzte und Zahntechniker**

Anmeldung und weitere Infos unter [www.colloquium.dental](http://www.colloquium.dental)

Simultanübersetzung aller Vorträge in deutsch, englisch und italienisch  
 Sichern Sie sich als Leser einen der 50 kostenlosen Plätze\*

\* Gilt nach Eingang der Anmeldungen



Kontakt



**PD Dr. Dr. Lutz Ritter**  
 Fachzahnarzt für Oralchirurgie, Facharzt für Mund-Kiefer-Gesichtschirurgie  
 Fachzentrum Ritter & Ritter  
 Marktplatz 39–41  
 53773 Hennef  
 Tel.: +49 2242 9676-10  
 info@fachzentrumritter.de  
 www.fachzentrumritter.de

Infos zum Autor



Infos zum Unternehmen

