

CEREC und Feldspatkeramik: Höchste Ästhetik in nur einer Sitzung

Im Folgenden zeigt Dr. Julián Conejo Gutiérrez, Costa Rica, anhand eines Patientenfalls, dass mit dem CEREC-Verfahren und in Kombination mit VITABLOCS RealLife hochästhetische vollkeramische Restaurationen erzielt werden können.



klinischen und röntgenografischen Untersuchung erfolgte die Beratung des Patienten, der sich für den Ersatz der mangelhaften Restauration durch eine Feldspatkeramik aus VITABLOCS RealLife in nur einer Sitzung entschied. Vor Beginn der Behandlung wurde mit VITA Easyshade die Farbe seiner natürlichen Zähne bestimmt (2M2).

Nach der Anästhesie wurde die vorhandene Krone an Zahn 25 entfernt: Das Abtragen der Keramik erfolgte mit einem Diamantschleifkörper, die Beseitigung des Metallgerüsts mit einer Hart-

Es folgte die Trockenlegung inklusive des Einbringens eines dünnen Retraktionsfadens (Ultrapak 000, Ultradent). Vor Beginn der digitalen Abdrucknahme mit der Intraoralkamera CEREC Bluecam wurde die Präparationslinie abermals auf ihre Kontinuität und Regelmäßigkeit hin überprüft und sichergestellt, dass die Präparation keine scharfen Kanten und Ecken aufweist.

Eine sorgfältige Vorarbeit ist wesentlich für die Qualität des folgenden Intraoralscans, der die Grundlage für die gesamte weitere Arbeit bildet. Insgesamt wurden drei Scans erstellt (Präparation, Antagonist und Bukkalsituation), sodass eine Korrelation beider Zahnreihen mit exakter Wiedergabe ihrer intermaxillären

Bifix SE auf Komposit-Basis (VOCO) in Universalfarbe. Das Endergebnis zeigt, dass es durch den neuartigen sphärischen Aufbau möglich ist, zusätzlich zu dem hervorragenden Lichteiteffekt und der Weißfluoreszenz der VITABLOCS RealLife Keramik unterschiedliche Farbsättigungsgrade (Chroma) und damit unterschiedliche Transluzenzgrade zu reproduzieren (Abb. 7).

Die bei einem natürlichen Zahn vorhandenen charakteristischen und fließenden Farbverläufe in Bezug auf Transluzenz und Farbintensität werden mit wenigen Mouseclicks nachempfunden und so eine optimale Integration der Restauration in die Restzahnsubstanz beziehungsweise das Restgebiss erzielt.

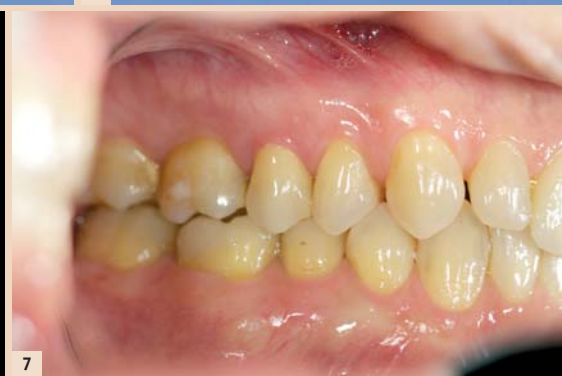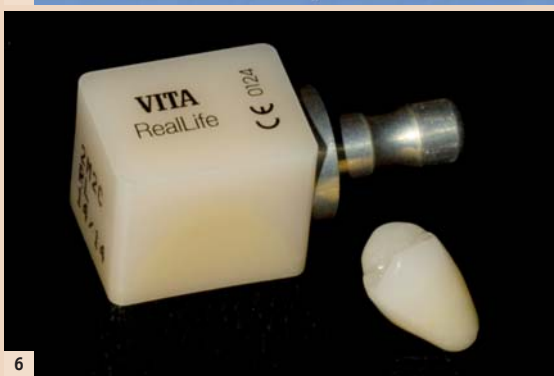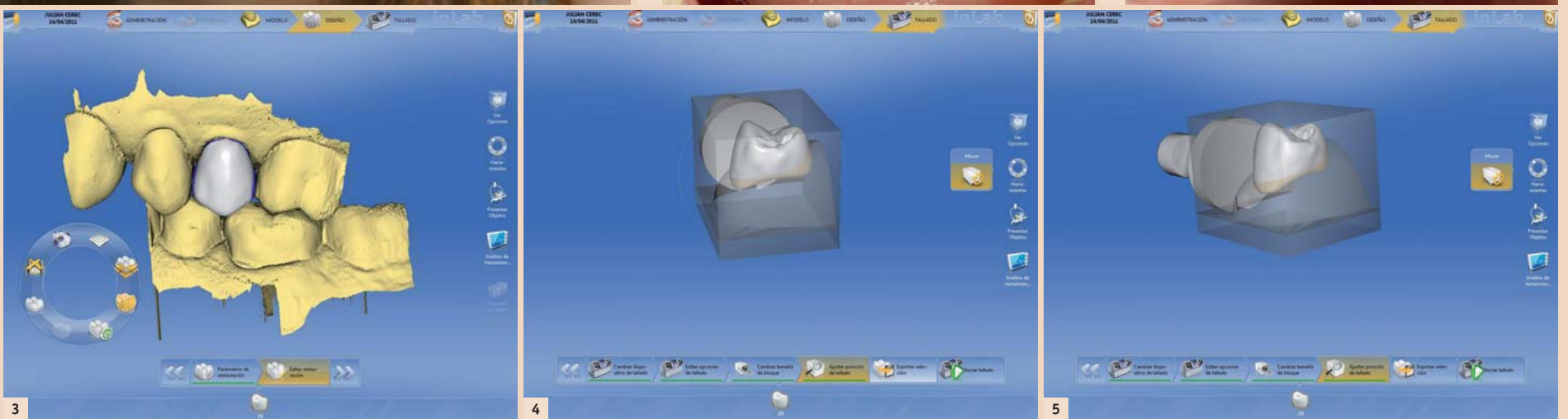


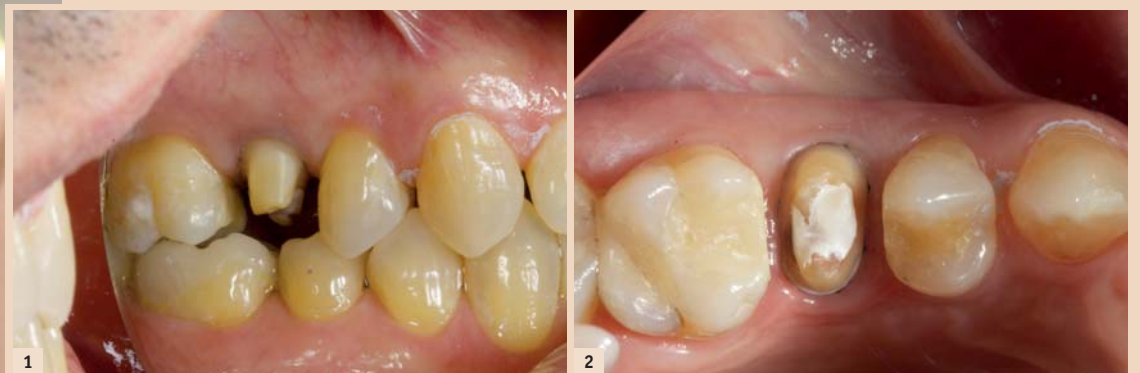Abb. 1: Substanzschonend wurde die insuffiziente Metallkeramikkrone entfernt ... – Abb. 2: ... und eine keramikgerechte Stufenpräparation mit abgerundetem Innenwinkel angelegt. – Abb. 3: Virtuelle Konstruktion nach digitaler Abdrucknahme. – Abb. 4: Die Krone kann in allen drei Dimensionen verschoben werden, ... – Abb. 5: ... um eine optimale Farbwirkung als Resultat des richtigen Verhältnisses von Dentin- und Schmelzanteil zu erzielen. – Abb. 6: Aus VITABLOCS RealLife geschliffene Krone. – Abb. 7: Endergebnis.

Bei der Entwicklung von VITABLOCS RealLife wurde auf die klinisch bewährte VITABLOCS Mark II-Keramik zurückgegriffen, aus der seit 1990 über 20 Millionen Restaurationen mit klinischen Erfolgsraten von über 90 Prozent bei Inlays, Onlays und Kronen gefertigt wurden. Kombiniert wurde dies mit einem neuartigen geometrischen Aufbau, der in seiner Schichtstruktur den natürlichen Zahnaufbau nachbildet. Entwickelt wurde das innovative Blockkonzept speziell für hochästhetische Frontzahnrestaurationen in Form

von Kronen und Veneers; das Material ist aber ebenfalls für den Seitenzahnbereich freigegeben. Wie einfach und effizient die Anwendung z. B. bei Versorgung eines Prämolaren ist, wird im Folgenden anhand eines Patientenfalls aus der Praxis vorgestellt.

Fallbeschreibung

Der Patient stellte sich in der Praxis mit einer insuffizienten Metallkeramikkrone in Regio 25 vor. Er klagte über eine erhöhte Empfindlichkeit und war mit der optischen Wirkung unzufrieden. Nach einer

metallfräse (Abb. 1 und 2). Um jede unnötige Beeinträchtigung der Restzahnsubstanz zu vermeiden, ist eine Lupenvergrößerung bei diesem Arbeitsschritt notwendig. Aufgrund der unregelmäßigen, diskontinuierlichen Präparationsgrenze wurde der Zahnstumpf mit einem feinen Diamantschleifkörper neu präpariert. Es wurde eine Stufenpräparation mit abgerundetem Innenwinkel angelegt, wie sie bei Versorgung mit Feldspatkeramik indiziert ist. Im Randbereich sollte eine Stärke von 1,0 mm realisiert werden.

Beziehung virtuell möglich und kein herkömmliches Bissregistrat erforderlich ist.

Nach geringfügiger Modifikation des Initialvorschlags der Software CEREC 3D (≥ 4.0) für die Kronen erfolgte die Positionierung in der Schleifvorschau (Abb. 3 bis 5). VITABLOCS RealLife weisen einen sphärisch gewölbten Dentinkern auf, der von einer Schmelzhülle ummantelt ist. Hierdurch ergibt sich ein dreidimensionaler Aufbau, der den zahntypischen bogenförmigen Farbverlauf zwischen Hals und Schneide in der Blockstruktur abbildet. Je nach Sättigung im Zervikalbereich der Zähne des Patienten kann die Restauration im virtuellen Block verschoben und gedreht werden, um so deren volle Übereinstimmung mit dem Dentin-Schmelz-Verhältnis der natürlichen Restbezaugung zu gewährleisten. Geschliffen wurde die Krone mit dem Schleifgerät CEREC MC XL (Abb. 6).

Nach dem Malfarben- und Glasurbrand erfolgte die adhäsive Befestigung der Restauration. Zum Einsatz kam hierfür das selbststänzend, dualhärtende Befestigungssystem

Fazit

Durch die Verwendung von Feldspatkeramik werden die Antagonisten geschont, ein schmelzähnliches Abrasionsverhalten erzielt und die postoperative Empfindlichkeit beträchtlich reduziert. Insgesamt lässt sich feststellen, dass mit dem CEREC-Verfahren im Allgemeinen und in Kombination mit VITABLOCS RealLife im Speziellen einfach und effizient innerhalb einer Sitzung hochästhetische vollkeramische Restaurationen zu erzielen sind. **ST**

Erstveröffentlichung: DENTAL MAGAZIN 04/13



Dr. Julián Conejo Gutiérrez
DENTISTRY COSTA RICA
Tel.: +506 1 800 250 5119
julian_conejo@hotmail.com
www.jceducaciondental.com