Innovative Technologien

# Bildgebende Verfahren in der Zahnmedizin

**Wenn man sich versucht klarzumachen, dass ein Objekt in 3-D darzustellen bedeutet, dass jeder Punkt dieses Objektes und seine Position im Raum mit drei Vektoren abgebildet wird, die die Koordinaten im dreidimensionalen Raum festlegen, erahnt man, welche große Bedeutung diese Entwicklung für die moderne Diagnostik in der Zahnmedizin hat.**

Dr. Robert Schneider/Neuler

**Eine hohe Anzahl** wissenschaftlicher Publikationen belegt, dass die rasante technologische Weiterentwicklung der digitalen Röntgentechnik hin zur 3-D-„low dose"-Bildgebung nicht nur die medizinische, sondern auch die zahnmedizinische Röntgendiagnostik revolutioniert hat. Als Meilenstein ist in diesem Zusammenhang die Entwicklung der Spiral-Computertomografie 1989 zu sehen, mit der es erstmals möglich war, definierte Volumendatensätze eines Untersuchungsobjektes schnell und unkompliziert zu erhalten, um daraus mithilfe mathematischer Algorithmen überlagerungsfreie transaxiale Schnittbilder, multiplanare Sekundärrekonstruktionen sowie 3-D-Oberflächendarstellungen und Dental-CTs zu generieren.

Abb. 1: Das Pax-Uni3D von orangedental besteht aus einem Volumentomografen, der einen 3-D-Datensatz mit einem Volumen von 50 x 50 mm aufnimmt, einem OPG mit einem separaten 2-D-Sensors und einem one-shot CEPH mit einem großflächigen Flat-Panel-Sensor (264 x 325 mm).

In den vergangenen Jahren hat sich mit der Digitalen Volumentomografie (DVT, Cone-Beam-CT) speziell für die zahnmedizinische Praxis ein neues dentales Volumenaufnahmeverfahren etabliert, das auf den Prinzipien der Cone-Beam-Technologie basiert. Dabei zählen die geringe Patientendosis moderner DVT-Systeme (effektive Dosis: 15 µSv bis 100 µSv, je nach System), die geometrietreue Abbildung anatomischer Details und die direkte Einsetzbarkeit in der zahnärztlichen Praxis zweifellos zu den großen Vorteilen dieser innovativen Technologie. Nachteile der Technik sind die schwache Weichgewebsdifferenzierung, auch wenn diese in der Oralchirurgie und Implantologie von eher untergeordneter Bedeutung ist, und die unzureichende Kalibrierung der CT-Werte, welche die quantitative Auswertung der Knochendichte erschwert.

Obwohl die DVT seit ihrer Einführung in Europa bislang in erster Linie für Fragestellungen aus der Mund-Kiefer-Gesichtschirurgie und der Implantologie angewendet wurde, gilt die CBCT-Technologie in den USA bereits seit 2003 als Goldstandard in der kraniofazialen Bildgebung. In diesem Zusammenhang muss darauf hingewiesen werden, dass die Bildqualität der „Cone-Beam-Technologie" trotz erheblicher technischer Verbesserungen zurzeit die Bildqualität der „MSCT-Technologie" (Medical Spiral CT) noch nicht vollständig erreicht hat. Zudem wird, abhängig vom jeweiligen DVT-System, gegebenenfalls ein zu kleines FOV (Field of View) erfasst, was die Weiterverarbeitung der DVT-Volumendaten möglicherweise einschränkt.

Die auf dem Markt befindlichen Geräte unterscheiden sich grundsätzlich durch die Sensorart, Voxelgröße und dem Field of View (FOV). Es gibt zwei verschiedene Sensorarten: Halbleiter-Flachbilddetektoren (Flat Panel) oder Bildverstärker-Sensoren, wobei die Flat Panel-Sensoren verzerrungsfreiere und exaktere Bilder aufgrund ihrer einstufigen Bildausgabe ohne geometrische Verzerrung ermöglichen. Außerdem müssen sie weitaus seltener rekalibriert werden als die Bildverstärkersensoren. Die Voxelgröße und die damit verbundenen Linienpaare pro Millimeter sind maßgebend für detailgetreue und artefaktfreie Aufnahmen. Das FOV bestimmt die Größe des Bereichs, welcher abgebildet werden soll. Günstigere Geräte haben ein FOV von nur ca. 3 x 4 cm oder 5 x 5 cm, leistungsfähigere Geräte bis zu 20 x 20 cm. Auf der diesjährigen IDS werden zum einen Geräte mit einem sehr kleinen FOV zu erschwinglichen Preisen und zum anderen Geräte mit einem sehr großen FOV für spezielle Einsatzzwecke gezeigt.

Die sogenannten Kombigeräte stellen eine Weiterentwicklung auf dem Markt dar. Mit ihnen ist es möglich, sowohl DVT als auch FRS und PSA zu erstellen. Es besteht zwar die Möglichkeit, aus den DVT-Daten eine PSA oder eine FRS zu „errechnen"

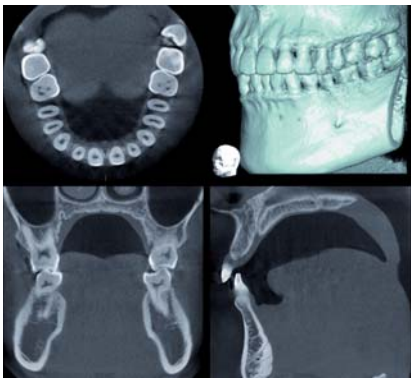

▲ **Abb. 2:** Das Aufnahmeformat ø 80 x H 80 mm des 3D Accuitomo von J. Morita erlaubt die Darstellung des kompletten Mundraums. ▲ **Abb. 3:** Bereits während des Aufnahmevorgangs errechnet das System von Cerec AC eine optimierte 3-D-Vorschau.

(wenn das FOV groß genug ist), doch die Ergebnisse sind immer noch schlechter wie echte PSA oder FRS.

Im Vergleich zur konventionellen Röntgendiagnostik bieten die DVT-basierte und die MSCT-basierte 3-D-Bildgebung erhebliche Vorteile für die röntgenologische Differenzialdiagnostik komplexer Situationen in der Mund-Kiefer-Gesichtschirurgie und der Implantologie. Voraussetzung ist allerdings, wie für jede Röntgenaufnahme, dass eine rechtfertigende Indikation besteht (Rechtfertigungsgrundsatz der Röntgenverordnung vom 30. April 2003) und dass die „medizinische Strahlenexposition einen hinreichenden Nutzen erbringen muss". Somit muss unabhängig von Aspekten der Dosis primär der Nutzen für den Patienten in Diagnostik, Therpieplanung und Therapiekontrolle abgewogen und jeweils das geeignete Verfahren für eine aussagekräftige diagnostische Bewertung gewählt werden. Medizinische Indikationseinschränkungen gegenüber der konventionellen Röntgendiagnostik bestehen durch die erhöhte Strahlenbelastung, die insbesondere bei Kindern und Jugendlichen unbedingt Berücksichtigung finden muss. Somit gilt auch für den Einsatz moderner 3-D-Technologien der Grundsatz der strengen und zurückhaltenden Indikationsstellung.

▲ **Abb. 4:** Die Sensoren IQ-C von Dürr Dental aus Carbon sind angenehm für den Patienten und liefern ein detailreiches und gut diagnostizierbares Bild.

Durch die zunehmende Zahl an Implantationen und deren Komplexität bedarf es jedoch einer umfangreicheren Diagnostik nicht nur aus forensischen Gründen. Auch die von den Patienten immer mehr geforderten minimalinvasiven Eingriffe benötigen eine sehr aussagekräftige und exakte röntgenologische Diagnostik.

Die Industrie ist uns hier wieder einen Schritt voraus: Zum Beispiel digitale Produktentwicklung, die wie in der Automobilindustrie den Firmen die Möglichkeit bietet das gesamte Produkt virtuell zu erfassen, bevor es tatsächlich hergestellt wird, sodass entsprechende Prüf- und Optimierungsprozesse eingebaut werden können.

Mit einer Weiterentwicklung der bekannten Kamera des CEREC-Systems (CEREC AC) eröffnet Sirona auf der diesjährigen IDS die Möglichkeit, einen gesamten Kiefer digital abzutasten. Auch 3M ESPE stellt mit dem C.O.S, dem Chairside Oral Scanner, ein Gerät vor, mit welchem man den gesamten Kieferbogen sozusagen in einem „Durchgang" digital scannen kann.

Damit könnte in absehbarer Zeit der absolute Durchbruch für CAD/CAM in der Zahnmedizin erfolgen, wenn NUR noch relativ einfache digitale Scans der Kavitäten, Pfeiler und Abutments für die Konstruktion und Herstellung des Zahnersatzes notwendig sind. Das heißt, keine Abformmaterialien, keine Desinfektion von Abformungen, keine Modellherstellung usw.

Ein kleiner Blick in die (hoffentlich nahe) Zukunft sei gestattet: Der Patient kommt zum Zahnarzt, die Kavitäten werden präpariert, digitale Abformung, die Daten werden online an das Labor versendet. Das Labor konstruiert und stellt den Zahnersatz her (CAD/CAM), der Zahnersatz wird an den Zahnarzt versendet und dem Patienten in der nächsten Sitzung eingesetzt. Vorteile: Kostenreduktion durch Einsparung an Material/Zeit und zufriedene Patienten durch Wegfall der „geliebten" Abformung. Zusätzlicher Vorteil: Sollte der Zahnersatz, aus welchen Gründen auch immer, frakturieren, kann anhand des digitalen Datensatzes einfach ein neuer Zahnersatz ohne weitere Maßnahmen wie Abformung, Farbnahme usw. hergestellt werden.

Das absolute Ziel in dieser Art von Diagnostik und Therapie ist natürlich die Verbindung von 3-D-Röntgen und 3-D-Abtastung: Der virtuelle Patient. Welche mannigfaltigen Möglichkeiten sich dadurch dem Zahnarzt/Zahntechniker erschließen werden, kann heute noch nicht einmal annäherungsweise geschätzt werden.

## Fazit

Die digitale Volumentomografie ist das erste eigene Verfahren in der zahnärztlichen Radiologie zur Darstellung des stomatognathen Systems durch überlagerungsfreie Schnittbilder. Ob und wann das DVT Standard wird, hängt stark von der Industrie und deren Preisvorstellungen ab. In einer finanziell sehr angespannten Zeit müssen die Geräte auch für den „normalen" Praxisinhaber rentabel und damit attraktiv sein, um eine höhere Markdurchdringung zu erreichen. Einige Firmen haben bereits reagiert und die Preise der Marktrealität angepasst. Auch die „Abformfreie-Praxis" ist mittels leistungsfähiger oraler Scanner vielleicht schon bald Realität. Die Krönung des Ganzen ist natürlich die Verbindung aus 3-D-Röntgen und 3-D-Scannen. ◄◄

### >> KONTAKT

**Dr. med. dent. Robert Schneider**
M.Sc., Master of Science in
Oral Implantology
Zertifizierter Implantologe (DGI)
Tätigkeitsschwerpunkt Implantologie
Tannenstr. 2, 73491 Neuler
Tel.: 0 79 61/92 34 56
Fax: 0 79 61/92 34 55
E-Mail: r.schneider@zahnarzt-neuler.de
www.zahnarzt-neuler.de