

Anwenderbericht

Kariesdiagnostik ohne ionisierende Röntgenstrahlung

Die zukunftsweisende Kariesfrühdagnostik könnte eine Alternative zur radiologischen Diagnostik darstellen. Das physikalische Prinzip beruht auf der Nutzung der Eigenschaften von Laserlicht im nahen Infrarotbereich, das den Zahn transparent erscheinen lässt. Im Folgenden wird das Verfahren, die Anwendung und die Einführung der Kamera in die tägliche Praxis beschrieben.

Kay Höhne, Dr. med. Thorsten Kleinert/Berlin

■ **Üblicherweise** werden die Zähne trotz technischen Fortschritts manuell mit Sonde und Spiegel nach kariösen Läsionen abgesucht. Neben dem bekannten analogen Röntgen und der faseroptischen Transillumination kamen in den vergangenen Jahren zahlreiche optoelektronische und elektronische Technologien für die Kariesdiagnostik auf den Markt:

- ▶ die Fluoreszenz- und Laserfluoreszenzverfahren,
- ▶ die elektrische Widerstandsmessung und
- ▶ die digitale Röntgendiagnostik.¹

Sie alle ermöglichen dem Behandler prophylaktische und minimalinvasive Behandlungen. Das im DIAGNOdent verwendete Laser-Fluoreszenzverfahren nutzt polarisiertes Licht mit der Wellenlänge von 655 nm. Dieses regt infizierte (demineralisierte) Zahnhartsubstanz zum Leuchten an, um anschließend über die Intensität des emittierten Lichts mittels einer Fotodiode ausgewertet zu werden. Am Display wird ein spezifischer Faktor (Peakwert) angezeigt und ein korrespondierendes akustisches Signal ertönt. Die präventiv orientierte Praxis nutzte bisher

das DIAGNOdent in der Befundaufnahme im Sinne eines Monitorings. Der Behandler erfasst mit der Laserfluoreszenzmessung Karies und vor allem auch „Hidden Karies“² mit größerer Sensitivität, als das mit der visuellen und radiologischen Diagnostik möglich ist. Dieser präventive Gedanke führte folgerichtig zur Entwicklung der DIAGNOcam (KaVo) und der damit verbundenen Erweiterung zur qualitativen und quantitativen Diagnostik.

Methode

Statt Bissflügelaufnahmen kann bei der Kariesdiagnostik die DIAGNOcam eingesetzt werden. Die DIAGNOcam ist ähnlich einer handelsüblichen Intraoralkamera aufgebaut. Zusätzlich verfügt der Kamerakopf über zwei Flügel, die über die Zahnkrone hinaus auf die Gingiva geschoben werden.

Das aus den Flügeln austretende Laserlicht durchleuchtet die Zahnkrone, wobei ein Sensor am oberen Kopfende der Kamera das emittierte Licht empfängt und dieses mittels einer speziellen Software als Schwarz-Weiß-Bild, ähnlich einem Röntgenbild, auf dem Monitor darstellt. Der Zahnschmelz erscheint transluzent und die Karies als opake Verschattung, die sich somit eindeutig von gesunder Zahnhartsubstanz abhebt. Der Kopf der DIAGNO-

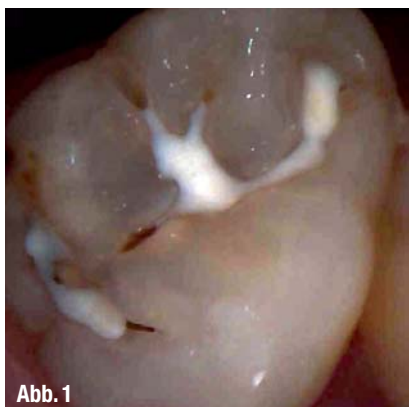

Abb. 1

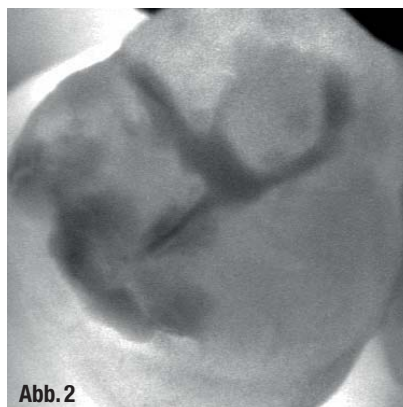


Abb. 2

▲ **Abb. 1:** Die klinische Untersuchung zeigt an einem zweiten oberen Molar eine Fissurenversiegelung mit teilweise kavierten Fissuren. Bei Trocknung des Zahnes sind um die kavierten Fissuren weißlich opake Stellen zu erkennen. Ebenso sind braune Verfärbungen im Randbereich der Fissurenversiegelung sichtbar. ▲ **Abb. 2:** Im DIAGNOcam-Bild sind diese als graue, nicht scharf begrenzte Verschattungen zu erkennen.

cam ist abnehmbar und kann so laut Herstellerangaben sterilisiert werden.

Testlauf

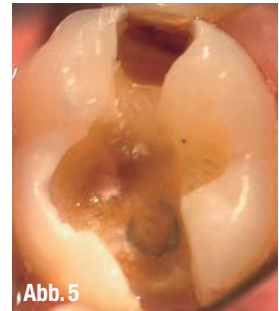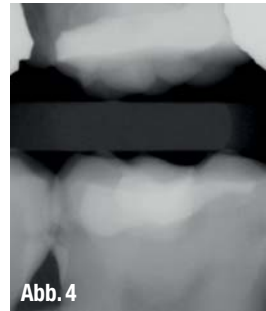
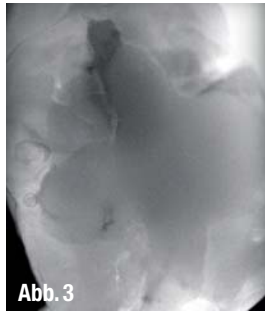
Für eine mehrwöchige Testphase in der Praxis wurde die Kamera in den üblichen Ablauf der Kariestherapie integriert. Sowohl Erwachsene als auch Kinder waren dafür in Routinekontrollen willkürlich ausgewählt worden. Festgehalten wurden die festen Parameter wie Geschlecht, Alter, Zahnstatus, untersuchter Zahn und Dentition. Nach der herkömmlichen Untersuchung begann die optoelektronische Überprüfung kariessverdächtiger Zähne. Um die Befundaufnahme zu standardisieren, wurde der DMFT-Index des Patienten erfasst und der ICDAS-Code der Läsion.^{1,5}

Vor dem Test mussten die Zähne einer standardisierten Zahnreinigung unterzogen werden. Anschließend wurde der verdächtige Zahn mit dem DIAGNOdent gescannt und die Messwerte mit Angabe der Zahnfläche notiert. Danach erfolgte die Fotografie des Zahnes so, dass die verdächtige Läsion klar erkennbar ist (Canon EOS 300D mit dem Objektiv SIGMA Foto105 mm F2,8 EX DG MAKRO; Japan). Im Falle der Notwendigkeit eines Röntgenbildes zur Kariesdiagnostik musste entweder vorhandene Bilder zurückgegriffen werden oder es wurde ein aktuelles Bissflügel-Röntgenbild der betroffenen Region angefertigt (aufgenommen mit KaVo In eXam, bearbeitet mit Gendex VixWin). Die Läsionen wurden nach den radiologischen Kariesgraden eingeteilt: (R1 = 1. Hälfte Schmelz, R2 = 2. Hälfte Schmelz, R3 = 1. Hälfte Dentin, R4 = 2. Hälfte Dentin).³

Einsatz der DIAGNOcam

Zunächst wird die dazugehörige DIAGNOcam-Software gestartet. Sie verfügt über eine eigene Datenbank, laut Herstellerangaben ist eine Integration in die bestehende Praxissoftware möglich.

Nach Aufnahme der festen Parameter startet die Software automatisch in den Livebetrieb. Das Programm bietet mehrere Möglichkeiten zur Untersuchung an. Der Zahn kann über das Schema per Mausclick am Computer ausgewählt werden oder manuell mittels zweier Pfeiltasten auf der Kamera. Diese Funktion ist vor allem für Einzelaufnahmen oder einen kompletten Fotostatus sinnvoll. Hierbei können während der Untersuchung die Zähne nach-



▲ **Abb. 3:** Auf dem DIAGNOcam-Bild imponiert distal der Composite-Füllung im Approximalbereich eine starke dunkle Verschattung an einem ersten unteren Molaren. ▲ **Abb. 4:** Im Röntgenbild ist die Ausdehnung der Läsion bis in den Dentinbereich (C3) zu erkennen. ▲ **Abb. 5:** Nach Entfernung der Füllung und Präparation ist ebenfalls eine Dentinbeteiligung nachweisbar.

einander ohne Absetzen fotografiert werden und ohne auf die Software zurückgreifen zu müssen. Der Ringauslöser funktioniert wie der des DIAGNOdent pen und ist in KaVo-typischer Technologie gefertigt. Auch eine komplette Videoaufnahme der Zähne ist möglich.

Die verschiedenen Diagnoseverfahren wurden jeweils verglichen und die Kariesläsion entweder invasiv eröffnet oder präventiv versorgt.

Ergebnisse und Zusammenfassung

Die DIAGNOcam ist ein vielversprechendes Instrument für die zeitgemäße minimalinvasive Kariesdiagnostik und eine gut durchdachte Alternative zu ionisierender Strahlung. Der Umgang mit dem System bedarf einer Eingewöhnungsphase und verändert den Praxisablauf. Allerdings ist die benötigte Zeit durch die sehr aussagekräftigen Bilder gerechtfertigt. In der Praxis wurde zuerst mit dem qualitativen Kariesmonitoring (DIAGNOdent) gearbeitet, um danach die DIAGNOcam einzusetzen, die eine quantitative Aussage über den Zustand des Zahnes sowohl bei approximalen als auch okklusalen Läsionen ermöglicht. Laut Herstellerangaben sollen neben Cracks auch sekundäre Läsionen unter Füllungen zu erkennen sein, wenn die Füllungen keine zu große Ausdehnung haben und eine entsprechende Transillumination zulassen. Eine Beeinflussung der diagnostischen Aussagekraft durch Plaque oder Zahnstein soll systembedingt (Verwendung NIR Licht und Transilluminationseffekt) nicht vorhanden sein.

Beide Konzepte haben ihre Vor- und Nachteile: Für das DIAGNOdent, welches ohne zusätzliche Gerätschaften auskommt, spricht dessen einfaches Hand-

ling. Für die DIAGNOcam wiederum sprechen die gute Dokumentation und deren leicht verständlichen Bilder, die insbesondere die Kommunikation zum Patienten erleichtern. Für die Zukunft bietet die Kombination aus DIAGNOdent (auf einem Messverfahren basierend) und bildgebender DIAGNOcam eine gute Möglichkeit der Kariesdiagnostik in der Schwangerschaftsprophylaxe und der Kinder- und Jugendzahnheilkunde. Die zunehmende Zahl von Strahlenphobikern findet hier ebenfalls eine Alternative in der Kariesdiagnostik.

Die geringe Fallzahl der Probandengruppe während der Testphase konnte zwar das gesamte Potenzial der DIAGNOcam noch nicht vollständig ausloten, doch es ist durchaus vorstellbar, das Gerät vom diagnostischen Standpunkt gleichwertig zur Bissflügeltechnik einzusetzen.

Die Liquidation sollte nach §2 Abs.3 der GOZ erfolgen. Ob eine Leistungsdelegation möglich ist, müsste die DGL prüfen. ◀◀

Die Literaturliste finden Sie unter www.dentalzeitung.info



KONTAKT

Kay Höhne

Dr. med. Thorsten Kleinert

Gemeinschaftszahnarztpraxis

Dr. medic. stom./IMF Holger Frohme &

Dr. med. Thorsten Kleinert

Fachzahnärzte für allgemeine

Stomatologie

Schönhauser Allee 10-11

10119 Berlin

Tel.: 030 4426843, Fax: 030 44054060

E-Mail: info@zap-frohme-kleinert.de

www.zahnarztpraxis-frohme-kleinert.de