

Anwenderbericht

Lückenschluss ohne Stress

In der adhäsiven Füllungstherapie werden fließfähige Komposite bislang vor allem als Ergänzung von oder in Verbindung mit hochviskösen Materialien angewendet. Für den Einsatz als alleiniges Füllungsmaterial sind fließfähige Materialien jedoch aufgrund ihrer eingeschränkten physikalischen Eigenschaften für viele in der Adhäsivtechnik auftretende Situationen nicht geeignet – dementsprechend sind sie von den Herstellern für diese Indikationen auch nicht freigegeben. Dennoch sind es gerade die fließfähigen Materialien, die wegen ihrer genau zu dosierenden, einfachen und zielgenauen Applikation bei den meisten Anwendern extrem beliebt sind.

Dr. Cynthia Kujawski/Freiburg im Breisgau

■ **Der Hauptgrund** für diese Beliebtheit ist sicherlich, dass gerade diese Materialien in schwer zugänglichen Bereichen äußerst gut, einfach und ohne Lufteinschlüsse applizierbar sind.

Viele Behandler würden aufgrund der positiven Verarbeitungseigenschaften der Flowables gern ausschließlich mit Materialien dieser Viskositätsklasse arbeiten. Doch leider gehen die positiven Handling-Eigenschaften – bisher jedenfalls – zulasten der Materialeigenschaften: Damit das Material fließfähig wird, weisen niedrigvisköse Komposite im Vergleich zu den schwerfließenden einen geringeren Füllkörpergehalt und damit signifikant schlechtere physikalische

Kennwerte auf. Letztgenannte machen sich in der Praxis dann vor allem durch hohe Polymerisationsschrumpfung, verminderte Abrasionsfestigkeit und eine unzureichende Ästhetik bemerkbar; alles Parameter, die sich ungünstig auf die Lebensdauer der Restauration und die Zufriedenheit von Patient und Behandler auswirken können.

So besteht bei vielen Behandlern der Wunsch nach einem Material, das einerseits die positiven physikalischen Eigenschaften der konventionellen Komposite besitzt, andererseits aber aufgrund seiner niedrigen Viskosität in der Anwendung genauso einfach und unkompliziert wie ein fließfähiges Material zu verwenden ist (Abb. 1).

Material mit „glänzenden“ Eigenschaften

Mit G-ænial Universal Flo hat das Dentalunternehmen GC ein Material entwickelt, das bei den physikalischen Eigenschaften Leistungskennwerte aufweist, die denen herkömmlicher Kompositmaterialien nicht nur entsprechen, sondern diese sogar übertreffen. Durch außerordentlich feine, silaniserte und homogen verteilte Füllkörperteilchen wird eine hohe Biege- und Verschleißfestigkeit erzielt. Eben diese Füllkörper ermöglichen

auch das Erreichen von beständigem Hochglanz in nur wenigen Schritten. Dies geht soweit, dass unpolierte Oberflächen im Laufe der Zeit – aufgrund der selbstpolierenden Eigenschaften dieses Materials – an Glanz zunehmen. Die Viskosität von G-ænial Universal Flo ist sehr sorgfältig abgestimmt, sodass daraus ein gut fließendes Material resultiert, das sich leicht in die Kavität einbringen lässt. Gleichzeitig ist das Material ausgeprägt thixotrop, verläuft nicht, sondern bleibt standfest und formstabil. Durch die sehr geringe Schrumpfung werden auch Stellen mit dünner Restzahnschicht optimal unterstützt, und es kommt nicht zu Sprüngen oder Abrissen. G-ænial Universal Flo ist vom Hersteller für alle direkten Restaurationen von Klasse I bis V freigegeben. Aufgrund der im Vergleich zu stopfbaren Kompositen sogar höheren Flexibilität eignet sich dieses Komposit darüber hinaus auch hervorragend für die Schienung von gelockerten Zähnen. Mit G-ænial Universal Flo existiert ein Material, welches sowohl Farbauswahl, Handling am Patienten und Politur extrem einfach macht und gleichzeitig mit exzellenten ästhetischen Ergebnissen überzeugt.

Die im Folgenden dokumentierte Behandlung wurde mit GC G-ænial Universal Flo ausschließlich in der Farbe A2 durchgeführt. Aufgrund einer hohen

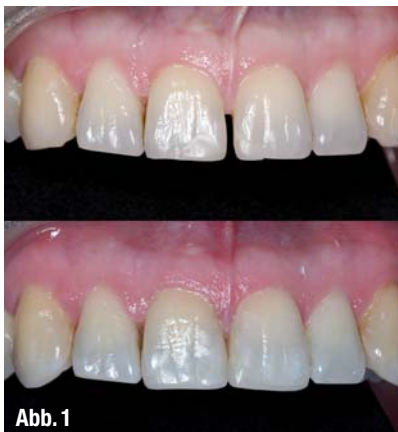

Abb. 1

▲ Abb. 1: Vorher-Nachher-Vergleich Diastema.

Lichtstreuung im Material verfügt G-ænial Universal Flo über einen ausgeprägten Chamäleoneffekt. Dadurch werden hochästhetische Restaurationen mit einer einzigen Farbe möglich.

Mein Patient (männlich, 46 Jahre) störte sich bereits seit Längerem an einer etwa 1,5 mm breiten Lücke zwischen den Zähnen 11 und 21. Allerdings lehnte er invasive Maßnahmen kategorisch ab. Die Präparation der gesunden Zahnhartsubstanz war also von vorneherein ausgeschlossen.

Gerade das Schließen eines schmalen Diastemas mit Komposit ist jedoch eine echte Herausforderung für den Behandler. Wegen der geringen Materialmengen und den eingeschränkten interdentalen Platzverhältnissen (in diesem Fall jeweils weniger als 0,75 mm/Zahn) ist das bündige und formschlüssige Aufbringen eines stopfbaren Materials nahezu unmöglich. Arbeitet man dennoch mit stopfbaren Materialien, werden häufig spätestens beim abschließenden Polieren Luft einschüsse oder Materialunterschüsse erkennbar – diese schmälern das ästhetische Ergebnis deutlich.

Ohne Präparation zur Restauration

Aufgrund meiner bislang äußerst positiven Erfahrungen mit G-ænial Universal Flo entschloss ich mich, diesen Fall mit einem fließfähigen Komposit zu versorgen. Frontzahnrestorationen aus Komposit weisen ein hohes ästhetisches Potenzial und eine angemessene Beständigkeit auf. Sie stellen außerdem die konservativste Versorgungsform dar, um ein Diastema zu schließen. Ein Substanzverlust, wie er (wenn auch geringfügig) bei der Veneerpräparation notwendig ist, wird hierdurch vermieden. In der Regel kommt man bei dieser Versorgungsform sogar ohne jede Präparation und den damit verbundenen Verlust von Zahnhartsubstanz aus. Darüber hinaus können Kompositrestorationen gegebenenfalls nachpoliert, korrigiert und repariert werden, sodass im Allgemeinen eine langfristige Funktionstüchtigkeit bei gleichzeitig hoher Ästhetik gewährleistet ist. Diese Argumente überzeugten auch meinen Patienten.

Visualisierung des Ergebnisses

Um vorab in aller Ruhe die Situation analysieren und entsprechend planen zu

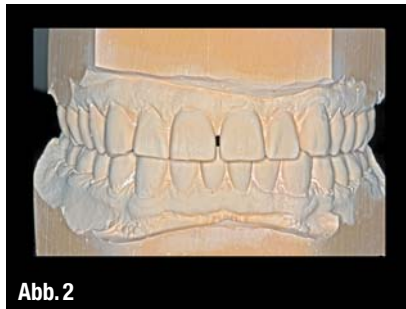

Abb. 2

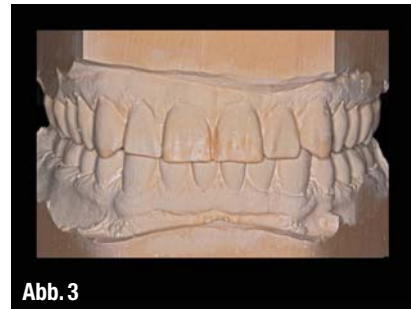

Abb. 3

▲ Abb. 2 und 3: Modell ohne Wax-up, Modell Wax-up.

können, wurden zunächst Situationsmodelle angefertigt und einartikuliert (Abb. 2 und 3). Dabei zeigte sich, dass die Eckzahnspitzen an 13 und 23 zwar leicht abradert, die zugehörigen Führungsflächen jedoch erhalten und nicht therapiebedürftig waren. Im Artikulator zeigten sich keine okklusalen Interferenzen. Deswegen entschloss ich mich aus ästhetischen Gründen dazu, die Inzisalkanten der Zähne 11 und 21 neben der geplanten Verbreiterung auch zu verlängern. Durch die Verlängerung der beiden Einser werden die Proportionen der beiden Frontzähne wiederhergestellt und die Symmetrie dieser Zähne verbessert. Dies führt zu einem ästhetisch ansprechenden Lachen.

Das geplante Behandlungsergebnis wurde auf dem Modell mit einem diagnostischen Wax-up visualisiert. Vor dem Beginn der restaurativen Therapie erfolgte eine sorgfältige Reinigung und Politur der zu behandelnden Zähne, anschließend wurde die Farbe mithilfe des VITA-Farbringers (A2) bestimmt (Abb. 4). Die vorhandenen suffizienten kleinen Kompositfüllungen an den mesialen Inzisalkanten wurden nicht entfernt, sondern lediglich mittels eines Feinkorndiamanten leicht „angeraut“.

Um dem Patienten die optimierte Situation (Wax-up) direkt in seinem Mund darzustellen, wurde der vom Situationsmodell genommene Silikonschlüssel mit Provisorienmaterial (ProTemp4, Farbe A2) aufgefüllt und über die mit Vaseline isolierten Zähne in den Patientenmund übertragen (Abb. 5). Ein solches Mock-up ist bei adhäsiven Restaurationen ein schnell anzufertigendes und hilfreiches Anschauungsmittel, mit dem das angestrebte Ergebnis intraoral überprüft und visualisiert werden kann. Die Patienten bekommen so einen Eindruck von der angestrebten Endsituation und können gegebenenfalls selbst noch Anmerkungen

und Veränderungsvorschläge einbringen. Mein Patient willigte im vorliegenden Fall gern in die Behandlung ein.

Der Schlüssel zum Erfolg

Der Silikonschlüssel wurde so zugeschnitten (Abb. 6), dass die labialen Anteile entfielen, die Inzisalkanten jedoch gerade noch vorhanden waren. Aufgrund der ausgesprochen gesunden parodontalen Verhältnisse und der guten Compliance des Patienten wurde auf das Anlegen von Kofferdam in diesem Fall verzichtet.

Das Reponieren des Silikonschlüssels wird dadurch vereinfacht, ebenso ist die Ausgestaltung des medialen Approximalkontaktes unter direkter Sicht auf die Gingivaverhältnisse deutlich komfortabler (Abb. 7). Nach entsprechender Schmelzkonditionierung wurden als erstes die Eckzahnspitzen an 13 und 23 wieder aufgebaut. Das fließfähige Material ließ sich bei angelegtem Silikonschlüssel einfach in den Raum zwischen Zahn und Schlüssel injizieren und wurde daraufhin polymerisiert.

Da die Führungsflächen der Eckzähne nicht aufgebaut werden mussten, ging diese Maßnahme extrem schnell und ohne Probleme vonstatten. Wegen des gut anliegenden Silikonschlüssels waren palatinal am Übergang zwischen Restaurationmaterial und Zahnschmelz so gut wie keine Überstände zu entfernen (Abb. 8).

Floaten statt stopfen

Als nächstes erfolgte der Aufbau des Approximalraumes von Zahn 11. Auch hier ist der Silikonschlüssel wieder eine große Hilfe, da das fließfähige Komposit sowohl gegen den Schlüssel als auch gegen eine vorhandene palatinale Wand eingebracht und adaptiert werden kann (Abb. 9). Zusätzlich kann durch den

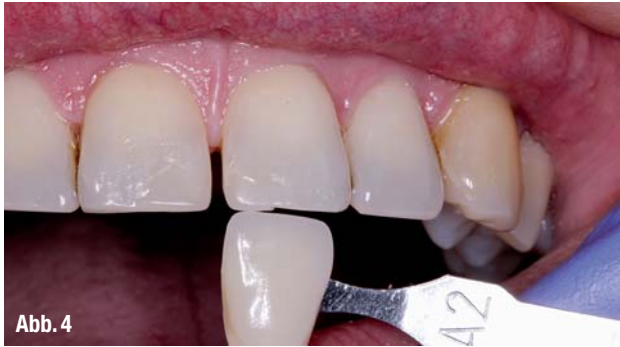

Abb. 4

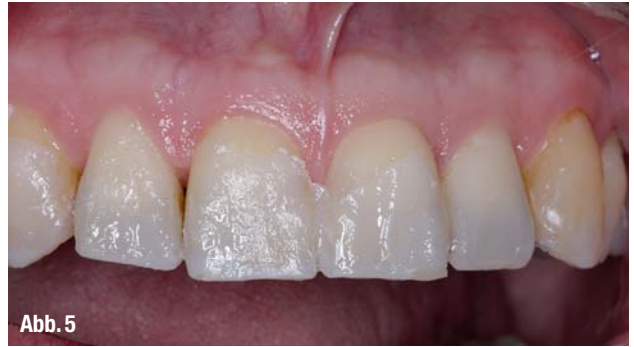

Abb. 5

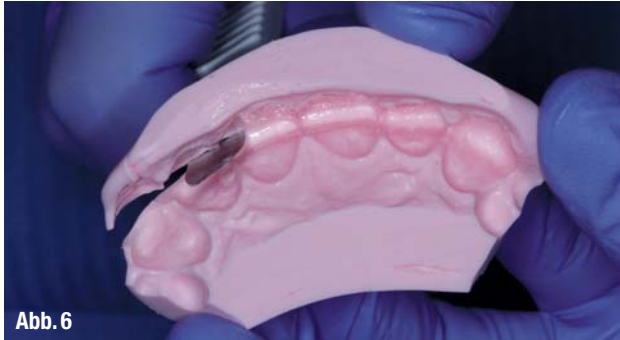


Abb. 6

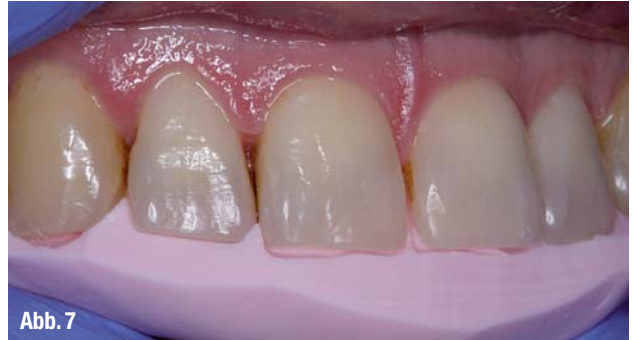

Abb. 7

▲ Abb. 4: Farbnahme. ▲ Abb. 5: Mock-up. ▲ Abb. 6: Zuschneiden des Schlüssels. ▲ Abb. 7: Schlüssel in situ.

Schlüssel die reale Situation jederzeit mit dem geplanten Ergebnis verglichen werden. Der Schlüssel dient sozusagen auch als eine Art „Navigationshilfe“. Die aufzubauenden Flächen von Zahn 11 wurden mit 37%iger Phosphorsäure konditioniert.

Die mesiale Kontur des approximalen Kontaktbereiches wurde durch eine vertikal inserierte transparente Matrice, die bis

leicht unter den Gingivasaum reichte, ausgeformt und mittels eines lichthärtenden Provisorienmaterials (Fermit) fixiert. Dann wurden der Approximalbereich von 11 aufgefüllt und die Inzisalkante – unter Berücksichtigung der vom Schlüssel vorgegebenen Länge – aufgebaut (Abb. 10).

Zahn 21 wurde während dieses Schritts zum Schutz vor Material- oder Bonding-

überschüssen mit einem Teflonband abgedeckt (Abb. 11). Nach dem Polieren des mesioapproximalen Bereichs von 11 mit Finishing Strips erfolgte dieselbe Prozedur an Zahn 21. Nachdem auch Zahn 21 mit dieser Methode komplett aufgebaut worden war, erfolgte hier ebenfalls zunächst die Politur des Approximalbereiches.

Dabei sollte man sehr vorsichtig vorgehen, um den Kontaktpunkt nicht unnötig

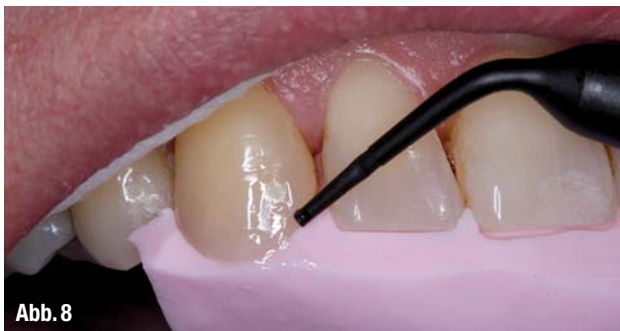

Abb. 8

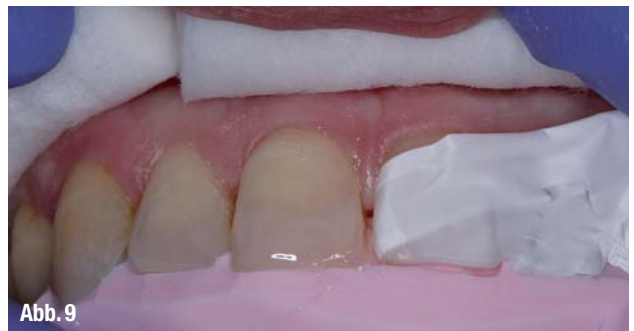

Abb. 9

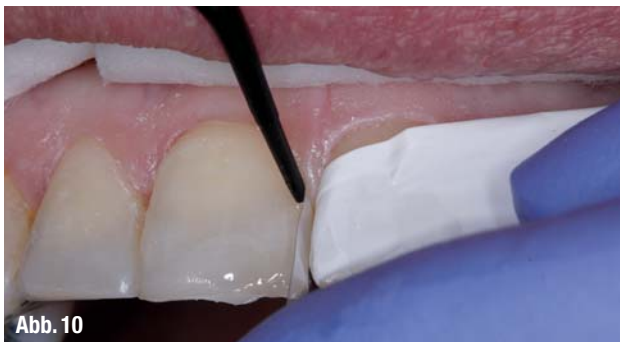

Abb. 10

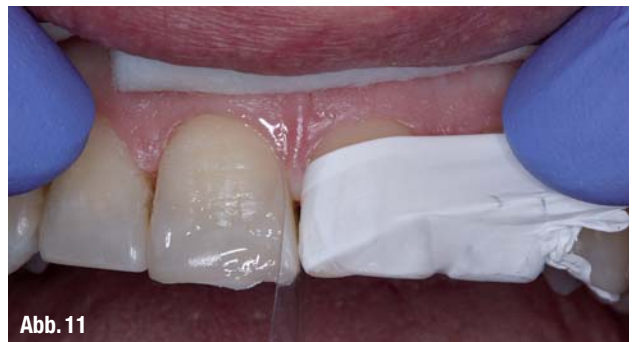

Abb. 11

▲ Abb. 8: Applikation von G-aërial. ▲ Abb. 9: Aufbau der palatinalen Wand. ▲ Abb. 10: Mesial Applikation von G-aërial. ▲ Abb. 11: Mesial fertig mit Matrice.

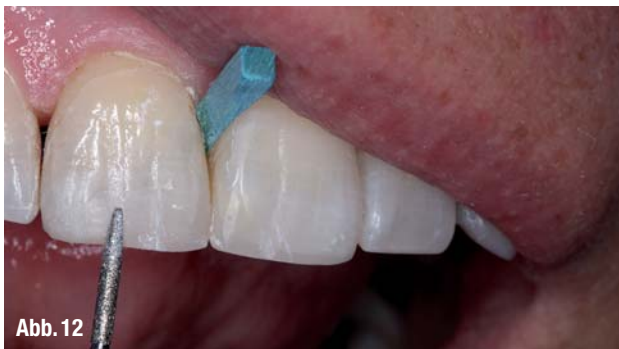

Abb. 12

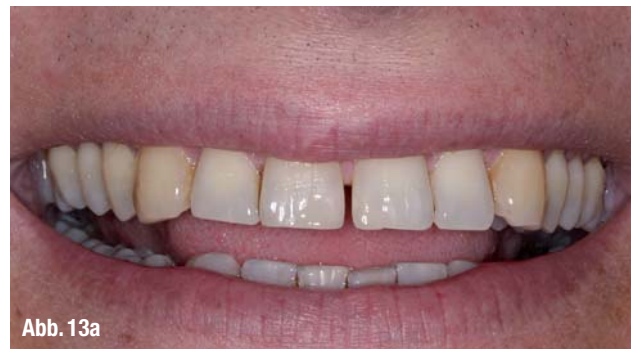

Abb. 13a

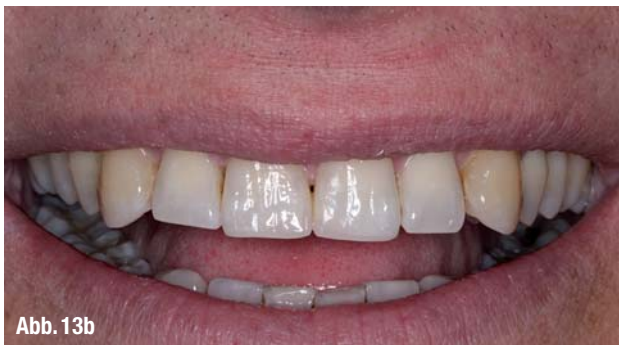

Abb. 13b

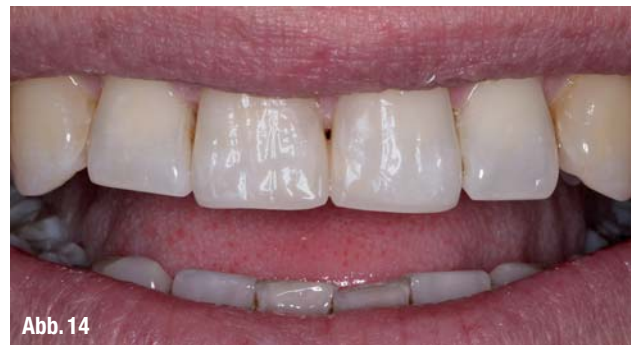

Abb. 14

▲ Abb. 12: Einarbeiten Struktur. ▲ Abb. 13a und b: Ausgabesituation, Ergebnis. ▲ Abb. 14: Ergebnis.

zu schwächen. Durch ein eingelegtes Separationskeilchen wurde der Kontaktpunktbereich leicht aufgedehnt, damit die Polierstreifen drucklos durch den Kontaktpunkt geführt werden konnten. Vor dem endgültigen Ausarbeiten erfolgte zunächst die Kontrolle auf okklusale Interferenzen. Da die Situation ja bereits im Artikulator „ausgetestet“ und das fließfähige Material ohne Druck auf den Silikon Schlüssel eingebracht wurde, waren keinerlei Korrekturen notwendig.

Die im labialen Bereich unterhalb der Restauration vorhandenen Rillen wurden mit einem in vertikaler Richtung bewegten Feinkorndiamanten von Hand eingearbeitet, da gerade die labiale Mikrostruktur einen entscheidenden Anteil am Reflexionsverhalten der Zahnoberfläche hat (Abb. 12). Obwohl ich für den Aufbau nur eine einzige Farbe verwendet hatte, war das ästhetische Ergebnis tadellos. Dies liegt mit Sicherheit an dem bei G-ænial Universal Flo zu beobachtenden Chamäleoneffekt, welchen ich schon bei anderen Restaurationen mit diesem Material beobachtet hatte. Dieser Effekt gibt dem Behandler – gerade in der „ästhetischen Hochrisikozone“ Frontzahnbereich – eine große Sicherheit. Anstatt mit mehreren Schmelz, Dentin- und Abdeckmassen in unterschiedlichen Transluzenzen und Opazitäten zu hantieren, lässt sich vor allem bei geringfügigen Korrekturen wie im

vorliegenden Fall ein nahezu gleichwertiges Behandlungsergebnis mit nur einer einzigen Standardfarbe erreichen. Nach der abschließenden Politur präsentierte ich dem Patienten das Ergebnis. Er war, wie auch ich, hochzufrieden (Abb. 13 und 14).

Fazit

Das Schließen eines Diastemas im direkten Verfahren mit Komposit stellt für den Zahnarzt eine anspruchsvolle Aufgabe dar. Zum einen ist vor der Behandlung eine genaue Analyse und Therapieplanung – idealerweise mit Wax-up – notwendig, zum anderen erfordern solche Restaurationen einen geübten Umgang mit Kompositen. Gerade in diesen Fällen ist es eine enorme Erleichterung, wenn man ein Material zur Hand hat, das durch hervorragende physikalische, mechanische und ästhetische Eigenschaften vorher sagbare und gleichwertige Ergebnisse liefert (Abb. 14).

Die einfache und unkomplizierte Handhabung sind die großen Stärken von G-ænial Universal Flo. Durch den Chamäleoneffekt ist es möglich, in sehr kurzer Zeit und mit nur einer Farbe ein absolut zufriedenstellendes ästhetisches Ergebnis zu erzielen. Das Material ist punktgenau applizierbar und sehr gut zu dosieren, was es extrem ökonomisch in der Handhabung macht. Da meistens

eine Farbe für ein gutes Ergebnis ausreicht, genügt ein kleiner Materialvorrat in verschiedenen Standardfarben. Durch die „flowige“ Konsistenz wird eine Blasenbildung so gut wie ausgeschlossen. Gleichzeitig fließt das Komposit extrem dünn aus und ist ausgesprochen gut adaptierbar, ohne dabei wegzulaufen. Die ausgezeichnete Polierbarkeit des Materials rundet das äußerst positive Gesamtergebnis ab. ◀◀



KONTAKT



Dr. Cynthia Kujawski
Freiburger Landstr. 22
79112 Freiburg
im Breisgau
Tel.: 07664 400402
Fax: 07664 400944

E-Mail: kontakt@dr-kujawski.de

GC Germany GmbH
Seifgrundstraße 2
61348 Bad Homburg
Tel.: 06172 99596-0
E-Mail: info@gcgermany.de
www.gceurope.com