

Fallbericht

Endodontie ohne Grenzen

Das Zahnwurzelsystem besteht bekannterweise aus den Hauptkanälen, die sich immer weiter bis in kleinste Mikrokanälchen verästeln. Selbst mit modernster Technik können rein mechanisch nicht alle dieser kleinsten Verästelungen therapiert werden, und auch bei strikter Einhaltung der Spülprotokolle bleibt die Frage offen, ob wirklich alle Mikrokanälchen erreicht werden. Daher gibt es eine Vielzahl ergänzender und alternativer Optionen. Eine in der Praxis bewährte Methode, mit der auch viele, scheinbar aussichtslose Zähne noch therapiert und somit erhalten werden können, ist die Depotphorese® mit Cupral®.

Dr. Katja Günther-Schade/Alfeld (Leine)

■ **Durch die Depotphorese®**-Behandlung wird eine Sterilität im gesamten Wurzelkanalsystem erzielt, die letztlich zur Ausheilung führt. Erreicht wird diese Sterilität durch die wirkende Substanz: das Cupral® mit seinen wirksamen Bestandteilen, den Hydroxocuprat-Anionen und Hydroxyl-Ionen. Diese werden auf elektrochemischem Weg durch alle Kanäle bis zu den Foramina transportiert. Der Transport erfolgt durch ein schwaches elektrisches Feld, das durch das Depotphorese®-Gerät zwischen der Wurzelkanal- und Wangenelektrode erzeugt wird, wodurch dieses Feld auf die Mundhöhle begrenzt ist (Abb. 1).

Aus physikalischen Gründen erfolgt der Transport je besser, desto enger der Kanal ist. Gerade die mechanisch nur schwer oder gar nicht erreichbaren Bereiche des

Wurzelkanalsystems werden daher besonders gut therapiert. Eine Übertherapie ist nicht möglich. Mit verhältnismäßig geringem apparativen Aufwand können somit viele, sonst nur schwer behandelbare Zähne, z.B. mit stark gekrümmten Wurzelkanälen, gangränöse Zähne, vorbehandelte Zähne, auch Zähne mit abgebrochenen Kanalinstrumenten erhalten werden.

Praktische Durchführung

Die praktische Vorgehensweise wird anhand eines Standardfalls beschrieben, der uns freundlicherweise von der Zahnarztpraxis Dr. Lutz Knauer, Hohenmölsen, zur Verfügung gestellt wurde.

Es wird zu 70 Prozent mit max. ISO 30 aufbereitet. Nur der Kanaleingang wird

zur Aufnahme des Cupral®-Depots z.B. mit einem Gates-Bohrer (Größe 4) stärker erweitert. Nach der Aufbereitung sollten zunächst eventuelle Blutungen in den Wurzelkanälen z.B. mit Hämostatikum Al-Cu gestillt und die Kanäle anschließend gespült werden. In dem hier vorliegenden Fall wurde Calciumhydroxid zur Spülung verwendet. Wahlweise eignet sich auch reines Aqua dest. oder eine Cupral®-Spüllösung aus 100 ml Aqua dest. und einer Spatelspitze Cupral®. Nach der Trocknung werden alle Kanäle eines Zahnes direkt nacheinander behandelt. Ein provisorischer Aufbau, wie in Abbildung 2 dargestellt, kann zur elektrischen Trennung der Kanäle ggf. hilfreich sein. Dann wird frisches sahniges Cupral® mit dem Lentulo einrotiert. Es sollte darauf geachtet werden, dass die Substanz nicht bis ins periapikale Gewebe überstopft wird.

Anschließend wird wahlweise die Wangenklammelektrode oder Haken-elektrode an der Wange platziert (Pluspol) und die Nadelelektrode im Handstück (Minuspol) in den zu behandelnden Wurzelkanal eingetaucht (Abb. 1). Die Stromstärke wird am Gerät solange erhöht, bis der Patient ein Kribbeln oder Wärmeempfinden zeigt. Je nach Patient werden so üblicherweise Stromstärken von 0,2 bis 1,5 mA erreicht. Im hier vorlie-

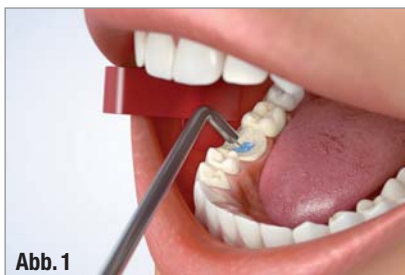

Abb. 1

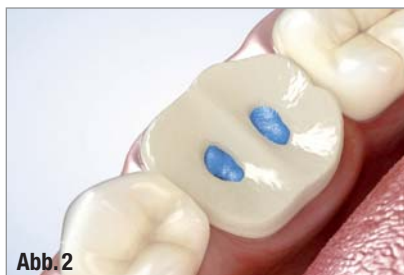

Abb. 2

▲ **Abb. 1:** Positionierung der Elektroden, die Wangenklammelektrode (rot, Pluspol) an der Wangenschleimhaut, die Nadelelektrode (Minuspol) taucht in das Cupral® im Wurzelkanal des Patienten. ▲ **Abb. 2:** Provisorischer Aufbau.

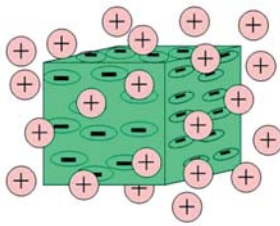
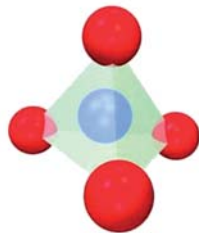
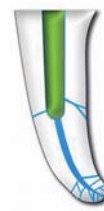

Abb. 3



erster Schritt

Elektromotische Entlastung des periapikalen Gebiets. Hydroxyl- und Hydroxocuprat-Ionen durchwandern das gesamte apikale Delta und töten alle Keime ab. Lysis des organischen Materials im gesamten Kanalsystem. Sterile Oligopeptide wandern elektrophoretisch in das periapikale Gebiet.



letzter Schritt

Das Kanalsystem ist permanent steril ausgekleidet. In den apikalen Ausgängen liegt langfristig wirksames Kupferhydroxid und stimuliert ihren osären Verschluss.

Abb. 4

▲ **Abb. 3:** Die im elektrischen Feld transportierten Wirkstoffe des Cupral[®], links: Kupferhydroxid-Kolloide (Atomverbände, die zu großen Partikeln mit einer Oberflächenladung vereint sind, auch als Cluster bezeichnet), rechts: das Hydroxocuprat-Anion (ein zentrales Kupfer-Ion, tetraedrisch von vier OH-Ionen umgeben). ▲ **Abb. 4:** Schematisierte Darstellung der ersten und letzten Depotphorese[®]-Sitzung.

genden Fall konnten 1,5 mA eingestellt werden. Pro Kanal wird eine Gesamtstrommenge von 15 mA x min benötigt. Durch den Stromfluss werden u.a. Kupferhydroxidkolloide (Atomverbände, die zu großen Partikeln mit einer Oberflächenladung vereint sind) und die hochwirksamen Hydroxocuprat-Anionen in alle Seitenkanäle des Zahnes transportiert und wirken dort sterilisierend (Abb. 3).

Das Cupral[®] ist dabei vor jeder Sitzung, nach der Hälfte der jeweiligen Sitzung und am Ende der Sitzung durch frisches zu ersetzen, um den gewünschten Behandlungserfolg zu erreichen. Zwischen den Sitzungen wird der Zahn drucklos verschlossen. Um unerwünschte Querströme über Feuchtigkeitsbrücken zu vermeiden, sind ein Warmluftbläser, Kofferdam oder Watterollen hilfreich. Die schematische Darstellung der Situation im Wurzelkanal während der ersten und letzten Sitzung wird in Abbildung 4 gezeigt.

Zeitlicher Ablauf

Die Behandlung wird in zwei oder drei Sitzungen durchgeführt. In diesem Fall wurden die Zähne 25 und 27 jeweils in drei Sitzungen behandelt. Begonnen wurde am 7.5.2013 mit der Trepanation an Zahn 25. Die Depotphorese[®]-Behandlungen an Zahn 25 folgten am 14.5.2013, 21.5.2013 und 5.6.2013. Mit der Trepana-

tion an Zahn 27 wurde im Anschluss an die letzte Sitzung des Zahnes 25 am 5.6.2013 begonnen. Die Depotphorese[®]-Sitzungen erfolgten am 18.6.2013, 15.7.2013 und 29.8.2013. Beide Zähne wurden abschließend mit Atacamit-Wurzelfüllzement verschlossen (Zahn 25 am 18.6.2013, Zahn 27 am 29.8.2013). Röntgenkontrollaufnahmen vor und nach der Behandlung sind in Abbildung 5 und 6 zu sehen.

Der Wurzelfüllzement ist röntgenopak und enthält ebenfalls eine geringe Kupferdotierung mit antiseptischer Wirkung, sodass die Wurzelfüllung für Keime nicht passierbar ist. Grundsätzlich ist auch nach einer Depotphorese[®]-Behandlung eine vollständige Abfüllung des Wurzelkanals möglich. Da das Cupral[®] das gesamte Wurzelkanalsystem steril auskleidet, ist die vollständige, bis zum Wurzelende reichende definitive Abfüllung für die Erhaltung des Zahnes nicht notwendig. Dabei ist zu beachten, dass Cupral[®] nicht röntgenopak ist. Bei nicht vollständiger Aufbereitung und Abfüllung mit dem Wurzelfüllzement wird ein unnötiger Verlust von Zahnhartsubstanz und damit die Gefahr von Instabilitäten vermieden.

Neue Gerätegeneration

Mit MAGIS[®] (Abb. 7) wurde ein „All-in-One-Gerät“ entwickelt. Das Basisgerät

enthält bereits neben der Depotphorese[®]-Funktion einen Apexlocator. Durch das Touch-Display-Bedienelement ist das Gehäuse leicht desinfizierbar und die Behandlung einfach und intuitiv steuerbar. Alle Geräte können optional mit Motor



Abb. 7

▲ **Abb. 7:** Depotphorese[®]-Gerät MAGIS[®].

und Winkelstück sowie Fußschalter für die mechanische Aufbereitung ergänzt werden. Als besonderes Highlight können die verschiedenen Kunststoffkomponenten des Gehäuses in den Farben Weiß, Blau und Grün individuell kombiniert und die Displayfolie wahlweise in Weiß oder Blau gewählt werden. ◀◀

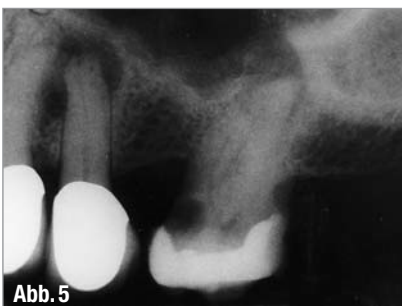

Abb. 5

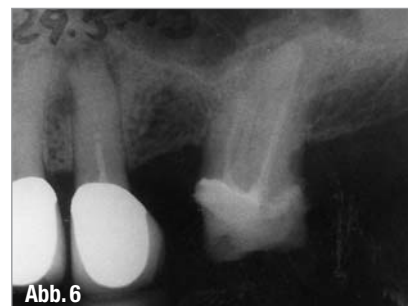


Abb. 6

▲ **Abb. 5:** Ausgangssituation am 11.3.2013. ▲ **Abb. 6:** Kontrollaufnahme nach Kanalabfüllung am 29.8.2013.



KONTAKT

Dr. med. dent. Lutz Knauer
Zahnarztpraxis und Naturheilpraxis
Wilhelm-Külz-Str. 8
06679 Hohenmölsen
Tel.: 034441 22218

Humanchemie GmbH
Hinter dem Krüge 5
31061 Alfeld (Leine)
Tel.: 05181 24633
Fax: 05181 81226
E-Mail: info@humanchemie.de
www.humanchemie.de