

Anwenderbericht

Direkte Komposit- versorgung großer Seitenzahnkavitäten

Gerade beim Austausch großer, schadhafter Füllungen mit Sekundärkaries wird die präparierte Kavität oft sehr extensiv. Bisher war hier in vielen Fällen eine indirekte Versorgung klar indiziert. Das galt insbesondere für den Seitenzahnbereich, der hohen Kaukräften ausgesetzt ist. Doch der frühere Branchenspott „Plastikkrone“ für große direkte Kompositversorgungen von Seitenzähnen ist längst einer differenzierteren Betrachtung gewichen.

Dr. med. dent. Ann-Christin Meier/Stapelfeld

■ **Moderne Adhäsive** und leistungsstarke Komposite wie Ceram•X mono+ und SDR Smart Dentin Replacement (beide DENTSPLY) haben dazu einen wesentlichen Beitrag geleistet. Im nachfolgenden Anwenderbericht präsentiere ich eine der alltäglichsten Indikationen in Deutschlands Zahnarztpraxen. Weniger alltäglich sind die Verwendung von zwei Kompositen mit durchdachter Minimierung von Polymerisationsstress sowie der hohe Stellenwert der Ästhetik für einen Zahn 46.

Handling und Materialverhalten bestimmen die Kompositwahl

Durch natürlich ästhetische Ergebnisse, eine einfache Handhabung und geringe postoperative Sensibilitäten, kombiniert mit zehn Jahren klinischem Erfolg, bietet sich Ceram•X mono+ als perfekter und zuverlässiger Partner für Seitenzahnrestaurationen an. Dank seiner nanokeramischen Technologie können wesentlich weniger konventionelle Harze eingesetzt werden, was sich für

mich als Anwender in einer besseren Verträglichkeit durch einen reduzierten Restmonomergehalt widerspiegelt.

Zusätzlich besitzt Ceram•X mono+ eine mit dem natürlichen Dentin vergleichbare Bruchzähigkeit, welche einen optimaleren Widerstand gegen Rissausbreitungen und, damit verbunden, eine verbesserte Haltbarkeit der Kompositrestauration mit sich bringt. Mit dem Hintergrundwissen ist es für mich möglich, mit diesem universellen Füllungsmaterial guten Gewissens auch

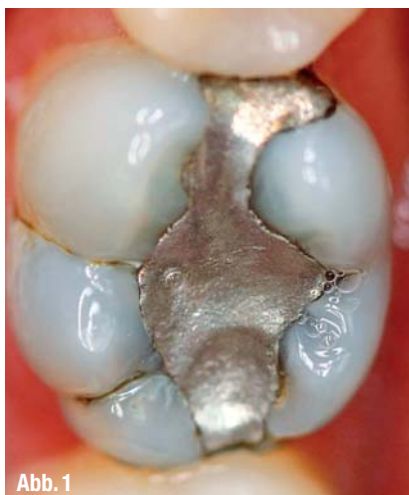

Abb. 1

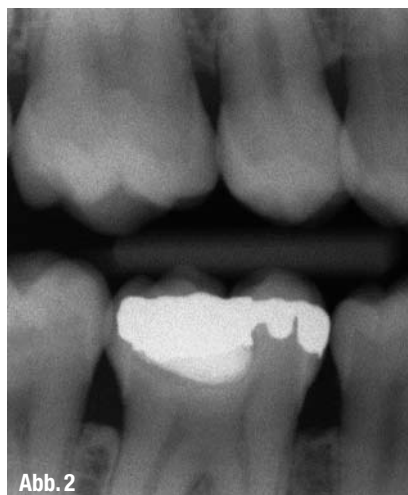


Abb. 2

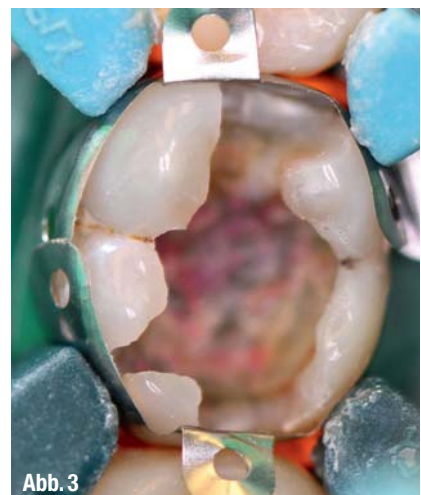

Abb. 3

▲ Abb. 1: Ausgangssituation. ▲ Abb. 2: Bissflügelaufnahme. ▲ Abb. 3: Nach Anlegen der Palodent Plus Matrizze.

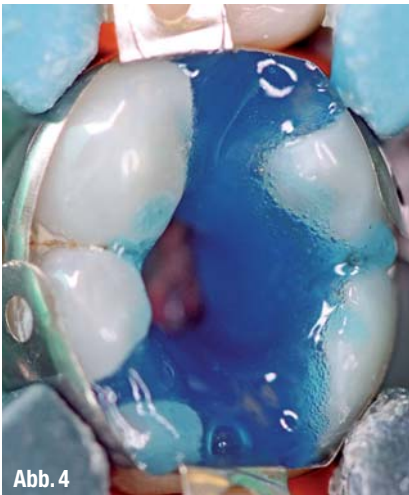

Abb. 4

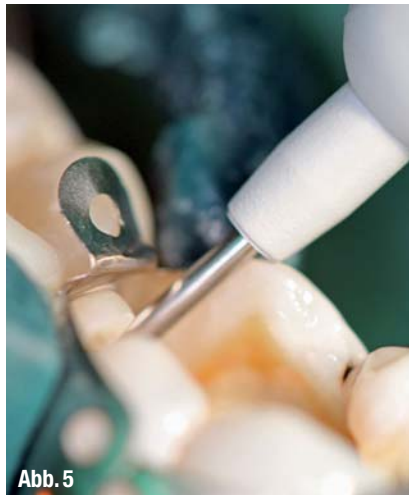

Abb. 5

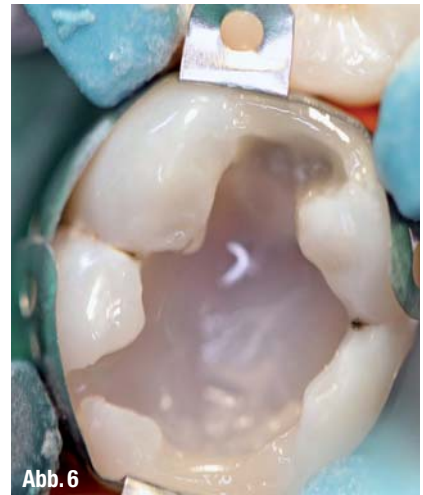

Abb. 6

▲ Abb. 4: Ätzen. ▲ Abb. 5: Applikation von SDR. ▲ Abb. 6: SDR in der Tiefe und Aufbau der Randleisten mit Ceram•X mono+.

große kariöse Defekte in einer direkten Restauration zu versorgen.

Der klinische Fall

Nach einem Recalltermin stellt sich eine 26-jährige Patientin zum Austausch der insuffizienten Amalgamfüllung an Zahn 46 in unserer Praxis vor. Zahn 47 wurde bereits in einer vorangegangenen Sitzung behandelt (Abb. 1 und 2).

Der vitale Zahn 46 zeigt trotz röntgenologisch sichtbarer pulpennaher Karies keine auffälligen Sensibilitäten, die Füllungs-ränder der jetzigen Versorgung erweisen sich klinisch als ungenügend: Ein Spalt und eine damit verbundene Sekundärkaries ist leicht tastbar. Da der ästhetische Anspruch der Patientin sehr hoch ist, stellt sich für sie eine „unsichtbare“ Füllung als einzige Versorgungsmöglichkeit dar. Dem Wunsch der sehr gut aufgeklärten und informierten Patientin nach einer minimalinvasiven Versorgung unter Schonung der restlichen Zahnhartsubstanz und Erhaltung der Vitalität soll entsprochen werden.

Seit nunmehr sieben Jahren wird in meiner Praxis Ceram•X mono+ in Kombination mit dem Etch & Rinse-System Conditioner 36 und XP Bond (alles DENTSPLY) eingesetzt. Die Resultate sind sehr gut, auch mit Blick auf das langfristige Verhalten der Füllungen. Auf Basis dieser klinischen Erfahrung bin ich mir sicher, auch im vorliegenden Fall eine suffiziente und ästhetisch überzeugende direkte Kompositrestauration generieren zu können, welche die Patientin zufriedenstellt.

Unkomplizierte Farbbestimmung

Vor der Behandlung wird wie bei jeder anderen ästhetischen Rekonstruktion die Zahnfarbe bestimmt. Mit Ceram•X mono+ gestaltet sich die korrekte Farbbestimmung einfach. Das 1-Transluzenzsystem deckt mit nur sieben Farben bei mittlerer Transluzenz die gesamte VITA-Farbpalette ab. Natürliche Ästhetik – leicht gemacht.

Die Farbe sollte vor Anlegung eines Kofferdams beurteilt werden, denn durch die Austrocknung des Zahnes während der Behandlung lässt sich der genaue Farbton zu einem späteren Zeitpunkt nicht mehr zweifelsfrei bestimmen. Zusätzlich wird in unserer Praxis der Zahn zuvor mit einer fluoridfreien Polierpaste überarbeitet. Auf diesem Weg werden sowohl leichte Verfärbungen als auch Plaque entfernt, welche sonst zu einer verminderten Haftung des Komposits am Zahn führen könnten.

Okklusionskontrolle, Exkavieren und Matrizenwahl

Eine erste Okklusionskontrolle erfolgt ebenfalls schon vor der Behandlung. Sie bietet wichtige Aufschlüsse über den zur Verfügung stehenden Platz bei der späteren Modellation der Restauration. So lässt sich die Füllung am Ende der Behandlung rasch und effizient ausarbeiten und die Entfernung der lediglich geringen Überschüsse nimmt wenig Zeit in Anspruch.

Nach Entfernung der alten Amalgamfüllung sowie der Unterfüllung aus Phosphatzement offenbart sich die tiefe Ka-

ries. Unter Hinzuziehung von Cariesdetektor (Kuraray) wird exkaviert. Wissenswert ist hierbei, dass ebenfalls tertiäres Dentin leicht von dem Detektor angefärbt werden kann. Unter sich gehende Bereiche können bedenkenlos belassen werden, was zu einem größtmöglichen Erhalt von Zahnhartsubstanz führt.

Nach dem Anlegen des Kofferdams werden die Matrizen gelegt. Teilmatrixensysteme bieten wichtige Vorteile. In unserer Praxis hat sich das Palodent Plus System (DENTSPLY) bewährt. Mittels der vorkonturierten Teilmatrize lässt sich der perfekte Approximalkontakt einfach gestalten. Mithilfe einer Pinzette kann in die im oberen Bereich der Matrize angebrachte „Öse“ gegriffen und die Matrize spielend leicht von okklusal in den Kontaktbereich eingeführt werden (Abb. 3). Die glasfaserverstärkten Kunststofffüße der NiTi-Ringe ermöglichen eine ideale Adaptation. Durch dieses System lassen sich auf einfache Weise dichte Kavitätenränder und ideale anatomische Kontaktpunkte erzielen, auf die klinisch Verlass ist.

Stressreduktion dank SDR-Fülltechnik

Ist die Kavität geätzt (Abb. 4) und gebonded, müssen die unter sich gehenden Bereiche optimal ausgefüllt werden. Das selbstnivellierende Bulk-Füllmaterial SDR hat sich dafür besonders bewährt und dient auch als Stress-Breaker bei größeren Füllungen. SDR entwickelt einen vergleichsweise geringen Polymerisationsstress trotz einer effizienten Verarbeitung in bis zu 4 mm starken Schich-

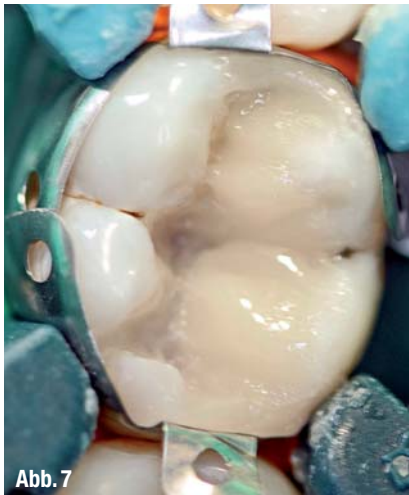

Abb. 7

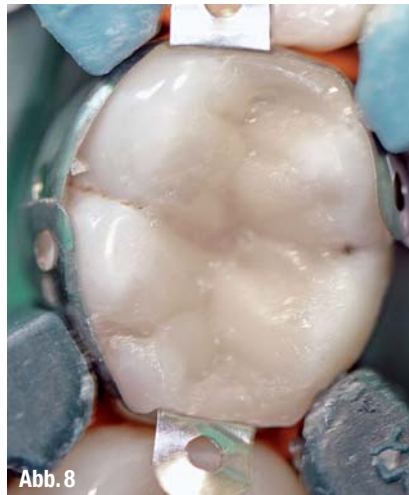

Abb. 8

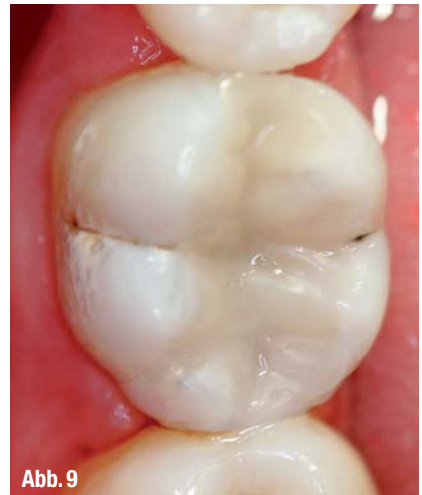

Abb. 9

▲ Abb. 7 und 8: Modellation mit Ceram•X mono+. ▲ Abb. 9: Ansprechendes Endresultat.

ten. Das Füllungsmaterial hilft somit, die Auswirkungen des C-Faktors in der Kavität zu minimieren und reduziert dadurch auch das Risiko von postoperativen Sensibilitäten sowie eventuellen Höckerfrakturen oder Rissen.

Dieses Material hat sich zu einem Must-have in unserer Praxis entwickelt. Selten haben mich die klinischen Pluspunkte und die Handhabung eines „Flowables“ so begeistert: Geringer Polymerisationsstress, Inkremente bis zu 4 mm, fantastische Adaptation an die Kavitätenwände. Die Verarbeitung ist so einfach, dass SDR schon bei der ersten Anwendung auf Anhieb überzeugt (Abb. 5).

Gestaltung des okklusalen Reliefs in der Inkrement-Technik

Anschließend folgt die Schichtung mit Ceram•X mono+. Hier ist die Inkrement-Technik indiziert, um weiterhin dem Polymerisationsstress und somit möglichen Spannungen im Randbereich entgegenzuwirken. Auf diese Weise kann das Risiko von Randspalten, sekundärer Karies und vor allem postoperativen Sensibilitäten nochmals deutlich minimiert werden. Es empfiehlt sich, mit dem Aufbau der Randleisten zu starten.

Ceram•X mono+ unterstützt dieses Vorgehen mit einer perfekten Standfestigkeit. Die Gestaltung erweist sich durch die Matrize als einfach und schnell mit nur sehr geringen Überschüssen (Abb. 6). Das Komposit adaptiert sehr gut an den Kavitätenwänden und klebt dabei nicht am Instrument. Für eine ästhetische Modellation ist das ein

entscheidender Faktor, um möglichst naturgetreu die einzelnen Höckerabschnitte Stück für Stück wieder aufbauen zu können (Abb. 7 und 8).

Optional: Farbakzente in den Fissuren für noch mehr Naturnähe

Bei der Gestaltung des okklusalen Reliefs ist die lange Verarbeitungszeit von Ceram•X mono+ zusätzlich von Vorteil. Je nach klinischem Fall nutze ich hier die Möglichkeit zu einem weiteren Extra an Naturtreue, indem die Okklusalfäche der Füllung den natürlichen Kauflächen der benachbarten Zähne angeglichen wird. So lassen sich beispielsweise mit einem Microbrush kleine Fissuren und Höckerabgänge in Position tupfen.

Die Oberfläche von Ceram•X mono+ hat die Eigenschaft, sich wieder „glatt zu ziehen“. Dadurch ist es auf einfachem Wege möglich, in die Fissur etwas Farbe mit einer kleinen Nadel oder einer feinen Sonde einzulegen und das Komposit im Anschluss daran wieder zurückzutupfen. In diesem Fall hat sich die Patientin aber vorweg gegen einen Farbakzent ausgesprochen. Es ist sinnvoll, dies mit dem Patienten in einem Vorgespräch zu klären, um einer später möglichen Diskussion über eine „Karies in der Füllung“ aus dem Wege zu gehen.

Geringe Überschussentfernung, einfaches Finieren und Polieren

Nach der Polymerisation der letzten Schicht und Abnahme des Kofferdams erfolgt die Ausarbeitung. Dank der gu-

ten Vorplanung und der einfachen Handhabung von Ceram•X mono+ sind kaum Überschüsse zu entfernen. Mit einem Diamantfinierer lassen sich die Randbereiche und Füllungsübergänge gut und einfach bearbeiten. Meist empfiehlt sich ein niedrigtouriger Einsatz ohne Wasser, um einen besseren Überblick auf die schon konturierten Flächen zu behalten. Falls überhaupt notwendig, kann das okklusale Relief mit einem roten knospenförmigen Diamanten leicht nachbearbeitet werden.

Zum rationellen, hochwertigen Finish eignen sich beispielsweise die Enhance Multi Spitzen (DENTSPLY) ideal. Hier stehen zwei verschiedene Politurgrade zur Verfügung: die dunkelgraue Spitze zum Finieren und die hellgraue Spitze für die eigentliche Politur. Aus dieser Bearbeitung resultiert eine sehr ebenmäßig ausgearbeitete und ästhetisch ansprechende Oberfläche. Gern benutze ich in einem letzten Schritt ein Occlubrush Bürstchen (Kerr Dental) zur Hochglanzpolitur (Abb. 9).

Ansprechendes Endergebnis mit Chamäleoneffekt

Durch das Austrocknen des Zahnes erscheint die Füllung direkt nach Fertigstellung in der Regel etwas dunkler als der Rest der Zahnschubstanz. Die Erfahrung zeigt, dass es sinnvoll ist, den Patienten vor der Behandlung darauf hinzuweisen. Nach erneuter Wassereinlagerung in die Zahnhartsubstanz ist dann aber in der Regel am nächsten Tag kein farblicher Unterschied mehr zu erkennen. Ceram•X mono+ verfügt mit seiner

mittleren Transluzenz über eine Art „Chamäleoneneffekt“. Das Ergebnis ist trotz einer leichten Verfärbung der Zahnschicht durch die alte Amalgamfüllung sehr ansprechend. Und für die Patientin hat sich der Wunsch nach einer minimalinvasiven, zahnfarbenen und unsichtbaren Restauration erfüllt – einfach, natürlich und schön.

Wie der vorgestellte klinische Fall belegt, lassen sich rationelle Behandlungsabläufe mit einem hohen Anspruch an Ästhetik und Stabilität durchaus auf einen Nenner bringen. Füllungsmaterialien wie Ceram•X mono+ und SDR setzen einen innovativen Standard für ein exzellentes Niveau bei nicht erkennbaren, gut verträglichen und belastbaren großen direkten Restaurationen im Seitenzahnbereich. Eine der häufigsten zahnmedizinischen Aufgaben findet damit eine besonders praxisgerechte Lösung, die Behandler und Patienten langfristig zufriedenstellt. ◀◀



KONTAKT



**Dr. med. dent.
Ann-Christin
Meier**
Zahnarztpraxis
Stapelfeld

Hauptstraße 49
22145 Stapelfeld
Tel.: 040 66909075
Fax: 040 66854087
E-Mail:
info@zahnarztpraxis-stapelfeld.de
www.zahnarztpraxis-stapelfeld.de

DENTSPLY DeTrey GmbH
De-Trey-Straße 1
78467 Konstanz
Tel.: 07531 583-0
Fax: 07531 583-104
E-Mail: info@dentsply.de
www.dentsply.de

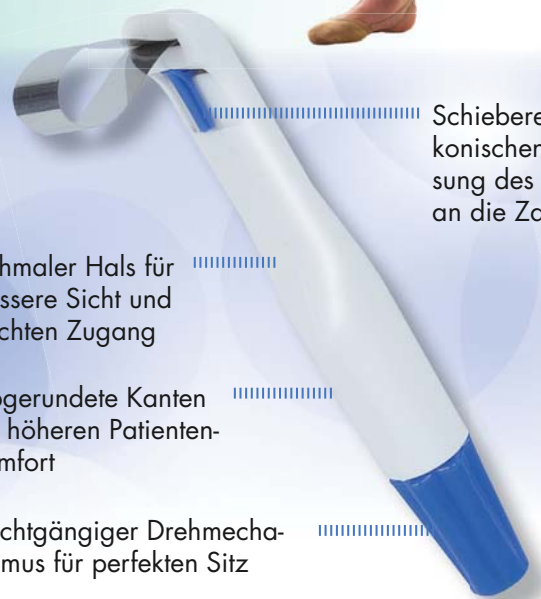KENNZIFFER 0471 ▶

Pro-Matrix®

by Astek Innovations Ltd

**Präzise
Schnell
Sicher**

Pro-Matrix Einwegmatrizen erleichtern das Formen perfekter Kontaktpunkte bei allen Restaurationen in jedem Quadranten.



Schieberegler zur konischen Anpassung des Bandes an die Zahnform

Schmalere Hals für bessere Sicht und leichten Zugang

Abgerundete Kanten für höheren Patientenkomfort

Leichtgängiger Drehmechanismus für perfekten Sitz

LOSER & CO 
öfter mal was Gutes...

LOSER & CO GMBH • VERTRIEB VON DENTALPRODUKTEN
BENZSTRASSE 1c • D-51381 LEVERKUSEN
TELEFON: 0 21 71/70 66 70 • FAX: 0 21 71/70 66 66
www.loser.de • e-mail: info@loser.de