

Fallbericht

Noninvasive Veneerversorgung im Frontzahnbereich

Die Versorgung von oberen Frontzähnen stellt Behandler Teams immer wieder vor neue Herausforderungen. Das Team muss Kriterien wie Ästhetik, Funktion und Festigkeitswerte fallbezogen erkennen und umsetzen. Im beschriebenen Fall lagen bei der jungen Patientin durch eine Nichtveranlagung des Zahnes 11 Defizite im funktionellen und ästhetischen Bereich vor.

ZTM Björn Maier/Lauingen

■ Dank der konsequenten Weiterentwicklung steht dem Behandler Team heutzutage eine Vielzahl von vollkeramischen Versorgungsmöglichkeiten zur Verfügung (Abb. 1). Zusammen mit der HeraCeram Produktreihe bietet Heraeus Kulzer für die Kronen- und Brückentechnik hochfeste, zahnfarbene, zirkoniumdioxidbasierende Werkstoffe als Gerüstmaterial oder auch für monolithische Restaurationen an. Bei vitalen Zahnstümpfen ohne Verfärbungen hat der Anwender zudem die Möglichkeit, auf lithiumdisilikatbasierende Werkstoffe zurückzugreifen. Mit diesen Gerüstmaterialien kann die Lichtdynamik des Zahnstumpfes voll ausgeschöpft werden (Abb. 2). Für beide Gerüstmaterialien ist ein entsprechender Platzbedarf notwendig. Dies bedeutet, dass Zahnschubstanz abgetragen werden muss, um vollkeramische Werkstoffe einsetzen zu können.

Bei einer zur Verfügung stehenden Stärke von 0,4 mm hat der Anwender alternativ die Möglichkeit, mit lithiumdisilikatbasierenden Veneers zu arbeiten. Diese kann er nach dem Schleifen über Malzfarbbrände individualisieren. Ich sehe diese Variante aus ästhetischer Sicht allerdings als Ästhetik zweiter Klasse.

Wesentlich individueller bei noch geringeren Platzverhältnissen (Material-

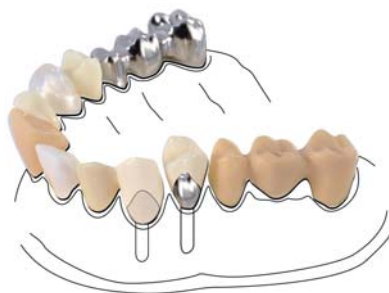

Abb. 1

▲ Abb. 1: Dank der CAD/CAM-Technologien steht Behandler Teams eine Vielzahl von Werkstoffen zur Verfügung.

stärke von 0,1 bis 0,6 mm) sind handgeschichtete Veneers. Dies kann über eine auf dem Gipsstumpf adaptierte Platinfolie erfolgen oder über die Herstellung von feuerfesten Stümpfen, auf denen der Anwender die Keramikmassen aufbrennt (Abb. 3).

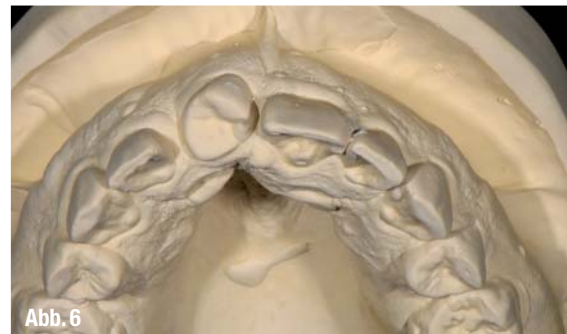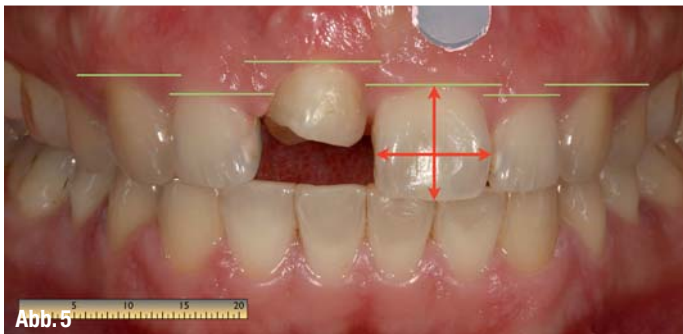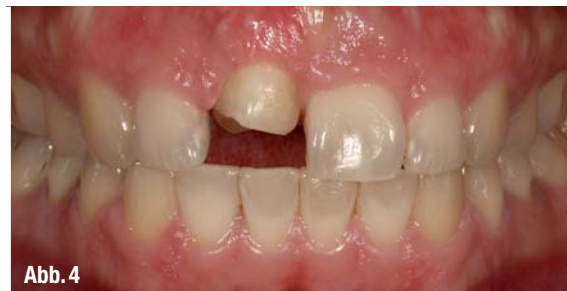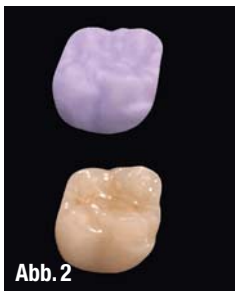Funktionelle und ästhetische Defizite

Im vorliegenden Fall wies die 22-jährige Patientin durch eine Nichtveranlagung des Zahnes 11 Defizite im funktionellen und ästhetischen Bereich auf. Eine kieferorthopädische Behandlung weitete die Zahnücke aus, der Zahn 15 wurde durch einen chirurgischen Eingriff nach Regio 11 transplantiert (Abb. 4). Nach erfolgreicher Einheilung sollte der Zahn

entsprechend beschliffen und zur Versorgung mit einer Frontzahnkrone vorbereitet werden.

Die junge Patientin kam nach der abgeschlossenen kieferorthopädischen Behandlung und erfolgreich eingeeiltem transplantierten Prämolaren in die Praxis. Ihr Wunsch: Eine ästhetisch hochwertige Versorgung ihres transplantierten Zahnes in der Regio 11. Dank einer detaillierten Ästhetikanalyse konnten der Patientin die defizitären Längen- und Breitenverhältnisse aufgezeigt werden (Abb. 5). Um diese Kriterien zu verbessern, entschied sie sich zu einer noninvasiven Veneerversorgung der Zähne 12, 21 und 22. Die Eckzähne wurden zur Funktionsherstellung entsprechend mit Komposit aufgebaut.

Nach der fotogestützten Situationsanalyse konnten wir uns einen ersten Eindruck über die Versorgungsmöglichkeiten verschaffen. Wie in Abbildung 6 zu erkennen ist, steht der transplantierte Zahn zu weit vestibulär, was ein harmonisches Eingliedern der Versorgung erschwert. Durch das optische Vermessen der Frontsituation wurde auch schnell deutlich, dass die kieferorthopädisch erarbeitete Lücke im Verhältnis zur Zahnbreite von 21 zu groß ist (Abb. 7). Eine erste Überlegung bestand darin, den Zahn 12 mesial mit Komposit aufzubauen, um eine Harmonie



▲ **Abb. 2:** Mit Lithiumdisilikat kann die Lichtdynamik eines vitalen Zahnstumpfes voll ausgeschöpft werden. ▲ **Abb. 3:** Dank feuerfester Stümpfe sind der Individualität keine Grenzen gesetzt. ▲ **Abb. 4:** Ausgangssituation der Patientin mit transplantiertem Prämolaren nach Regio 11. ▲ **Abb. 5:** Die defizitären Längen-Breiten-Verhältnisse konnten mithilfe einer Bildanalyse verständlich gemacht werden. ▲ **Abb. 6:** Die vestibuläre Situation des transplantierten Prämolaren stellte eine weitere ästhetische Herausforderung dar.

der ersten Incisiven zu erreichen. Dies hätte allerdings zu einer Disharmonie der Zweier geführt. Weiterhin musste das Behandler team das Längen-Breiten-Verhältnis (Odontometrie) der Frontzähne beachten. Um hier ein altersentsprechendes Ergebnis zu erreichen, mussten wir die Schneideanteile der Frontzähne um 1 bis 1,5 mm verlängern (Abb. 8).

Diese Kriterien besprachen wir mit der Patientin und stellten sie anhand der ausgewerteten Fotos dar. Neben den von uns aufgezählten Defiziten beklagte die Patientin zudem die zu starke sagittale Neigung der Frontzähne. Aufgrund dieser Aussagen erstellten wir im folgenden Schritt ein Wax-up für die Frontzähne und strebten eine maximale Optimierung an (Abb. 9). Zur Veranschaulichung übertrugen wir das erstellte Wax-up mithilfe

einer Übertragungsschiene in die Mundsituation der Patientin. So konnte sie sich einen detaillierten Überblick über das mögliche Endergebnis verschaffen. Die Patientin äußerte den klaren Wunsch, diese etwas umfangreicher ausfallende Behandlung umzusetzen.

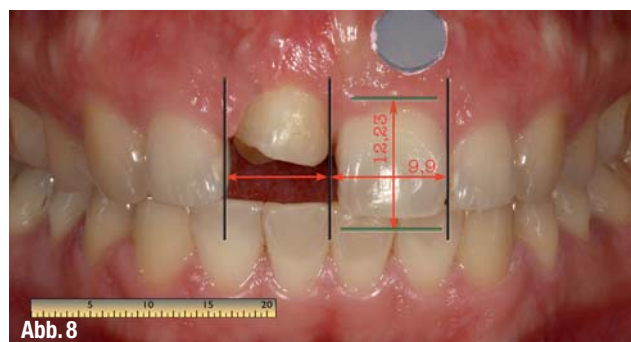
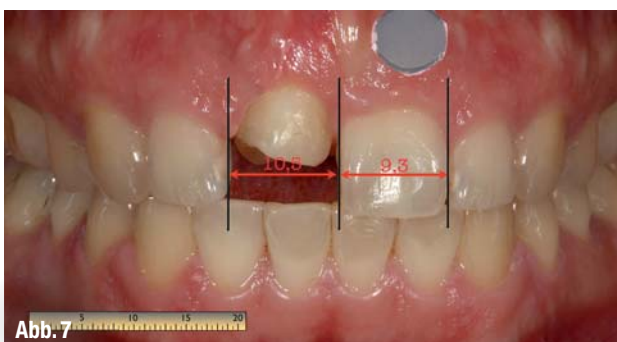Das Wie entscheidet

Wenn, wie im vorliegenden Fall, ein weitestgehend beschwerdefreies Kausystem zu versorgen ist, stellt sich die Frage nach dem Wie. Im Idealfall sollte man in einem solchen Fall zu einer adhäsiv verklebten, substanzschonenden, vollkeramischen Lösung greifen. Veneers aus Feldspatkeramik bieten bei der noninvasiven Vorgehensweise ein Maximum an Ästhetik und Funktion. Der Anwender

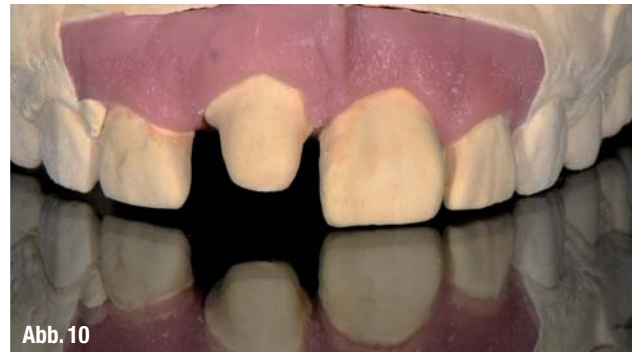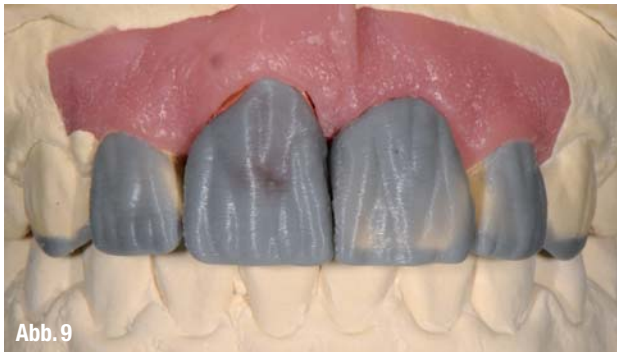schichtet sie frei auf feuerfesten Stümpfen. So entstehen dünne Schichtstärken mit optisch ansprechenden Effekten. Der transplantierte Zahn in Regio 11 wurde vom Behandler präpariert und für die Versorgung mit einer individuell aufgeschichteten Vollkeramikkrone auf einem Lithiumdisilikatgerüst vorbereitet (Abb. 10).

Parallele Führungsflächen vermeiden Torsion

Nach der Präparation und Abformung der ersten Behandlungssitzung folgt die Modellherstellung der angehenden Arbeit. Da man zur Herstellung der individuell geschichteten Veneers feuerfeste Stümpfe benötigt, empfehle ich, ein Modell mit gepflanzten Stümpfen herzustellen (Abb. 11). Dank dieser Vorgehensweise



▲ **Abb. 7:** Durch das Spiegeln der Platzverhältnisse von 11 und 21 wurden die abweichenden Breitenverhältnisse deutlich. ▲ **Abb. 8:** Anhand des goldenen Schnittes wurde die gewünschte Zahnlänge ermittelt.



▲ **Abb. 9:** Über ein Wax-up konnten die Dimensionen detailliert erarbeitet werden. ▲ **Abb. 10:** Die präparierte Ausgangssituation.

kann ich die dublierten Stümpfe zum Aufbrennen präzise in die Ausgangssituation reponieren. Wichtig ist hierbei ein sauberes Herstellen der gepflanzten Stümpfe, die absolut unterschnittsfrei sind. Für eine spielfreie Führungsfläche ist mein Tipp, parallele Führungsflächen zu schaffen, die keine Torsion der Stümpfe zulassen. Auf eine Führungsnut kann dann im Weiteren verzichtet werden. Die beschriebene Methode ist bei genauer und durchdachter Arbeitsweise sehr präzise (Abb. 12). Die erstellten Restaurationen passen nach dem Glanzbrand auch in vertikaler Relation nahezu auf Anhieb.

Verblendmassen ohne farbgebende Metalloxide

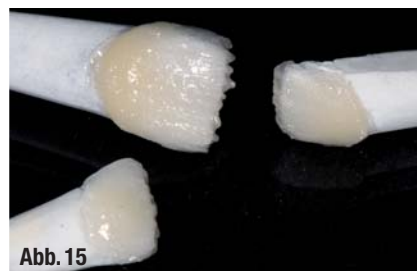
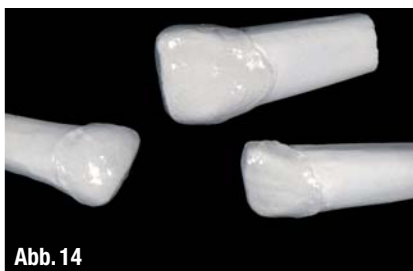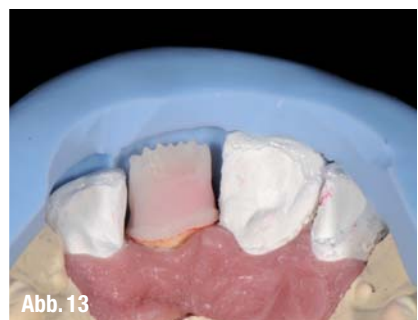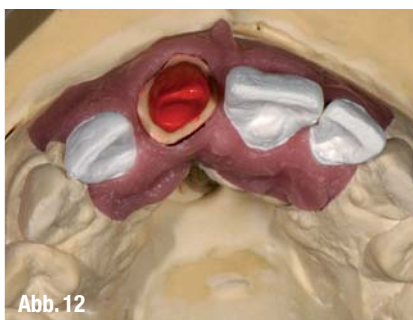
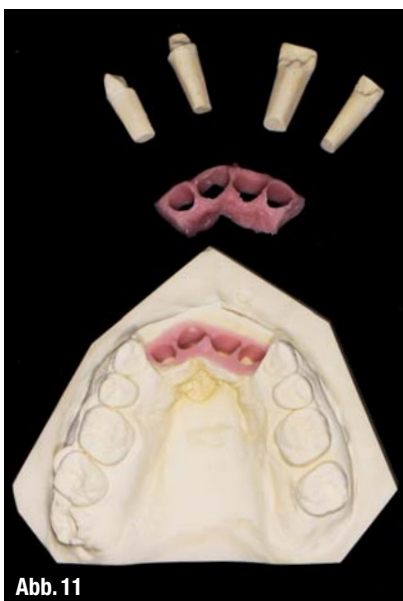Das zur Planung und Fallbesprechung im Voraus angefertigte Wax-up übertrage ich über die Silikonschlüssel auf das Arbeitsmodell, auf die Situation bezogen

optimiert und neu verschlüsselt. Diese Verschlüsselung unterstützt die spätere keramische Schichtung der Arbeit (Abb. 13). Die feuerfesten Stümpfe lasse ich nach dem Herstellen einen Tag ruhen, damit sie ohne zusätzliche Wärmeeinwirkung trocknen können. Wichtig ist dabei, die feuerfesten Stümpfe direkt nach dem 45-minütigen Abbinden aus der Silikonform zu nehmen, da die Stumpfmasse bei weiterem Kontakt das Silikon anlost.

Anschließend führe ich den Entgasungsbrand durch. Bei dem ersten Erhitzen der feuerfesten Stümpfe entstehen Amoniakdämpfe, welche aus dem Stumpf entweichen müssen. Das Entgasen der feuerfesten Stümpfe empfehle ich in zwei Stufen. Dafür erwärme ich die Stümpfe zuerst bei ca. 600 °C für ca. 20 Minuten. In einem zweiten Schritt heize ich die Stümpfe mit einem Temperaturanstieg von 55 °C pro Minute unter Vakuum auf 1.020 °C auf und halte sie dort für vier Minuten.

Nach dem Entgasen zeichne ich mit einem feuerfesten Stift den Randschluss der Veneers an und führe daraufhin den Washbrand durch. Hierfür bietet sich eine klare Transpamasse an. Die Transpamasse clear ist die einzige Verblendmasse, die keinerlei farbgebende Metalloxide beinhaltet und somit den niedrigsten Schmelzpunkt hat. Dadurch kann ich eine dünne und gleichmäßige homogene Keramischicht auf dem Stumpf gewährleisten (Abb. 14). Um die Schrumpfung bei den Hauptbränden unter Kontrolle zu haben, führe ich im zervikalen Bereich einen Zwischenbrand zum Ausgleich der unterschiedlichen Veneerstärken durch.

Die eigentliche Schichtung konnte ich dann mit einer gleichmäßigen Schichtstärke durchführen. Von zervikal beginnend arbeite ich mit Dentinmassen, den Schneideanteil ergänze ich entsprechend der Patientensituation mit Schmelz- und Transpamassen (Abb. 15). Durch diese Vor-



▲ **Abb. 11:** Die umgesetzte Modellsituation mit dublierbaren Arbeitsstümpfen. ▲ **Abb. 12:** Die gepflanzten Stümpfe werden gegen feuerfeste Stümpfe getauscht. ▲ **Abb. 13:** Das verschlüsselte Wax-up liefert detaillierte Informationen über die Platzverhältnisse. ▲ **Abb. 14:** Mit reiner Transpamasse wird die Basis der Verblendung geschaffen. ▲ **Abb. 15:** Im ersten Schritt der Verblendung wird der Helligkeitsverlauf erarbeitet.

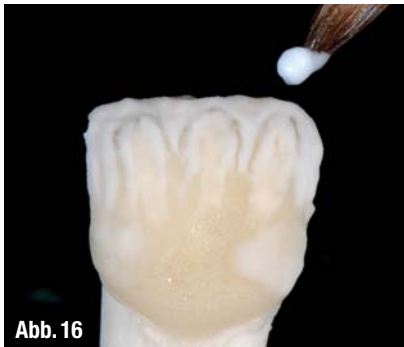

Abb. 16

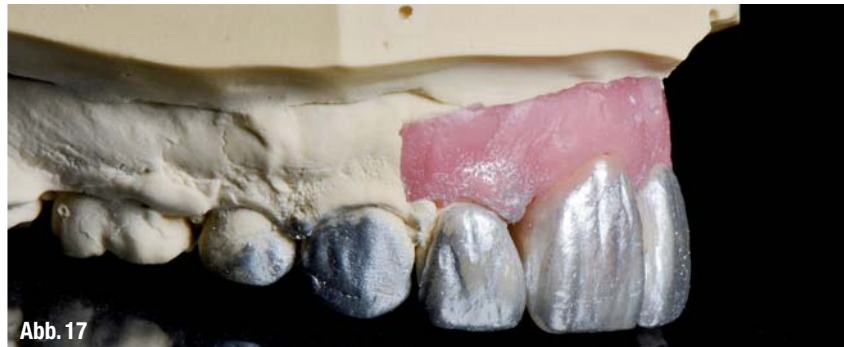

Abb. 17

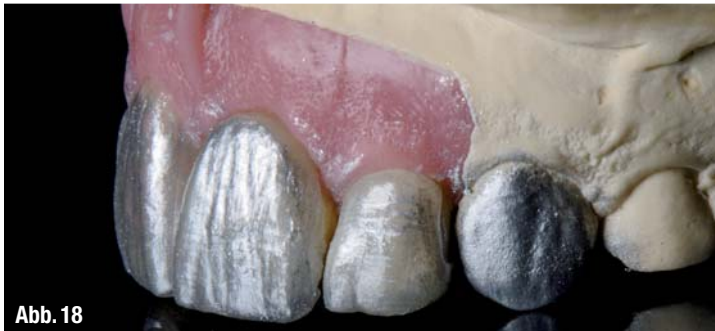

Abb. 18

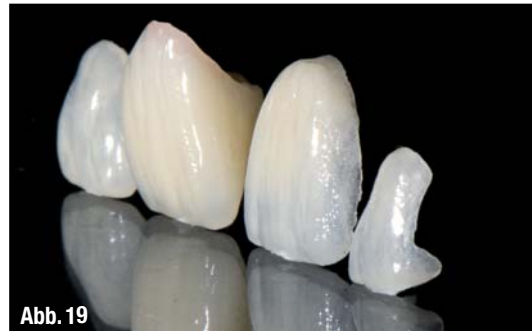

Abb. 19

▲ **Abb. 16:** Die individuelle Charakteristik wird auf die Basisschichtung aufgebrannt. ▲ **Abb. 17 und 18:** Die Oberflächenstruktur und Winkelmerkmale können dank Texturpulver detailliert dargestellt werden. ▲ **Abb. 19:** Die zum Einsetzen vorbereitete Arbeit.

gehensweise baue ich auf einem nahezu transparenten Hintergrund die Charakteristik, wie z.B. Mamelons, transluzente und opaleszente Anteile, auf. Dadurch kann ich die Intensität der Charakteristik gezielt bestimmen, ohne dass die dahinterliegende Dentinschicht diese durch ihre trübende Wirkung verfälscht (Abb. 16). Das herausgeschliffene Lithiumdisilikatgerüst versee ich parallel zur Vorbereitung der Veneers mit einer undefinierten Mamelonstruktur und setze sie gemeinsam mit den individuellen Verblendschalen um. Nach den farbgebenden Bränden der Schichtung passe ich die Veneers mit der Krone zusammen in das Modell ein, stelle die approximalen Kontakte ein und arbeite sie mithilfe von Silberpulver in Form und Oberflächenstruktur situationsbezogen aus (Abb. 17 und 18). Mit dem Glasurbrand der Arbeit veredle ich die Restaurationen

und strahle die Einbettmasse abschließend mit 50 µm Glasperlen und einem Druck von 0,5 Bar ab.

Zufriedenstellender Kontrolltermin

Die abgestrahlten Keramikrestaurationen setze ich auf die Gipsstümpfe um und fixiere sie mit TAC Gel. Dadurch kann ich die approximalen Kontakte sowie die Laterusions- und Protrusionsbewegungen nochmals kontrollieren und eventuell minimal gummieren. Zum Einsetzen ätze ich die Veneers mit einer neunprozentigen Flußsäure an und spüle sie nach 90 Sekunden ab. Danach reinige ich die Veneers mit Alkohol und silanisiere sie anschließend (Abb. 19). Entsprechend ihrer Funktion baue ich die Eckzähne mit Komposit auf, um die Funktion und Entlastung der Frontsanierung sicherzustellen.

Im vorliegenden Fall erfolgte sieben Tage nach Einsetzen der Arbeit ein Kontrolltermin. Bis dahin hatten sich die Zähne vollständig hydriert und auch das Weichgewebe hatte sich von dem Eingriff erholt (Abb. 20).

Das Ergebnis: eine ästhetisch hochwertige Arbeit

Die hier dargestellte Fallpräsentation zeigt die systematische Umsetzung kom-

plexer Fälle durch eine detaillierte gemeinsame Planung der Behandler. Dank der eingehenden Beratung und Fotodokumentation der Ausgangssituation konnte das Team aus der Anfrage zu einer Einzelkronenversorgung die Herstellung einer hochwertigen, ästhetisch zufriedenstellenden Arbeit generieren. Von diesem Mehrwert profitiert der Patient ebenso wie das gesamte Behandlerteam. ◀◀

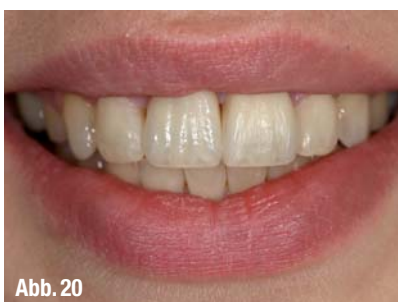

Abb. 20

▲ **Abb. 20:** Dank der Ästhetikanalyse ist das Ergebnis kein Zufallsprodukt.



KONTAKT

ZTM Björn Maier

Ludwigstr. 10
89415 Lauingen
Tel.: 09072 4352
E-Mail: info@bjoern-maier.com
www.bjoern-maier.com

Heraeus Kulzer GmbH

Grüner Weg 11
63450 Hanau
Tel.: 0800 4372-3368
Fax: 0800 4372-329
E-Mail: info.lab@kulzer-dental.com
www.heraeus-kulzer.com