

Fallbericht

Reziproke Wurzelkanalaufbereitung in der Allgemeinpraxis

In Zeiten, in denen der Zahnerhalt einen immer höheren Stellenwert einnimmt, ist es für den allgemein praktizierenden Zahnmediziner wichtig, mit einem effizienten Behandlungsablauf eine sichere konservierende Behandlung vornehmen zu können. Das Autorenteam beschreibt, wie die endodontische Aufbereitungstechnik mit reziprok arbeitenden NiTi-Instrumenten (RECIPROC, VDW GmbH) einen eigentlich sehr komplexen Behandlungsablauf stark vereinfacht.

Dr. Winfried Heinhold, Dr. Eva-Maria Heinhold/Metten

■ **Seit einigen Jahren** steht die Endodontie vermehrt im Interesse der zahnmedizinischen Öffentlichkeit. Grund ist neben einem zunehmenden Patientenbewusstsein und einem höheren Bedürfnis nach Zahnerhalt auch die Entwicklung moderner Materialien und hilfreicher Techniken. Trotzdem gehört die Wurzelbehandlung für viele allgemein praktizierende Zahnmediziner eher zur Pflicht als zur Kür.

Endodontische Behandlungen sind anspruchsvoll, stellen vielmals eine

Herausforderung und einen hohen zeitlichen Aufwand dar. Neue Technologien und Konzepte können hier zu einer sinnvollen Ergänzung im Praxisalltag werden. Nachdem wir über viele Jahre mit der manuellen Aufbereitung gute Ergebnisse erreicht haben, arbeiten wir seit fünf Jahren mit großer Zufriedenheit mit der maschinellen Aufbereitung. Vor drei Jahren sind wir auf die reziproke Technik (RECIPROC, VDW GmbH, München) umgestiegen und von den Vorteilen überzeugt.

Die Wahl eines optimalen Aufbereitungssystems

Trotz der guten Erfolgsprognosen bei der manuellen Aufbereitung gibt es Indikationen, bei denen das erkrankte Endodont nur schwer zu therapieren ist, zum Beispiel stark gekrümmte, obliterierte oder akzessorische Kanäle. Mit klassischen Instrumenten (Stahl) können die Versuche, den Kanal aufzubereiten, in missglückten Therapieergebnissen en-

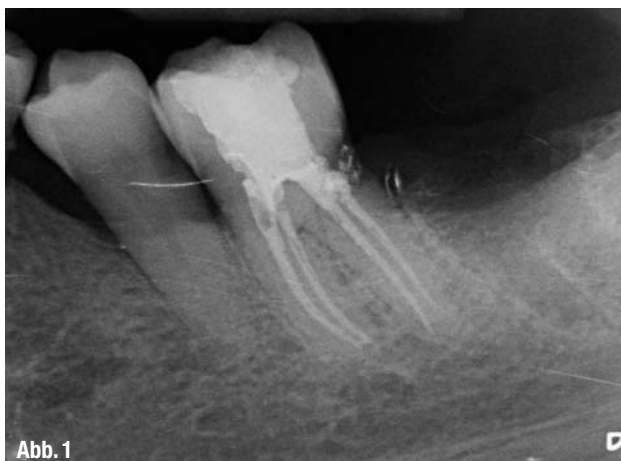

Abb. 1

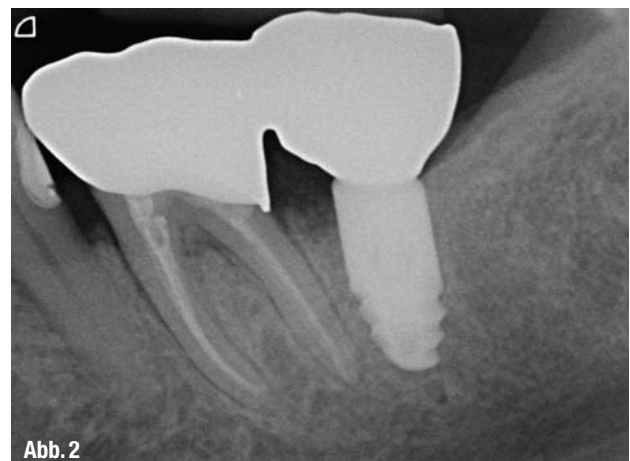

Abb. 2

▲ **Abb. 1 und 2:** Nach einer irreversiblen Pulpitis wurde der Zahn 36 mit dem RECIPROC-System aufbereitet und gefüllt. Der Zustand nach acht Monaten bestätigte den Therapieerfolg.

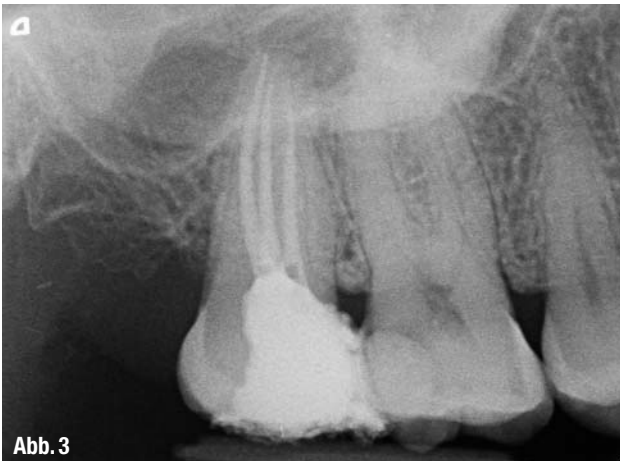


Abb. 3

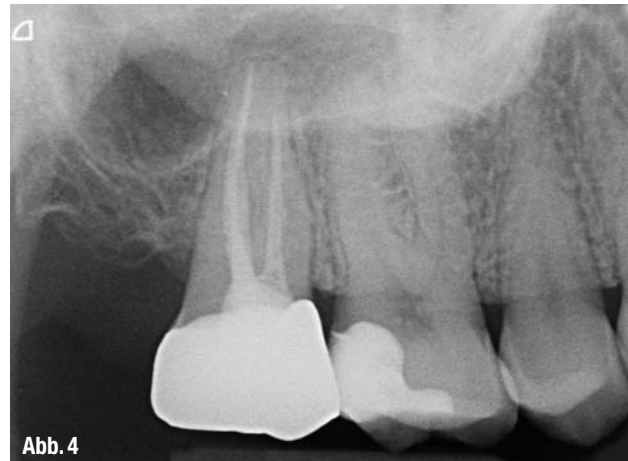

Abb. 4

▲ **Abb. 3:** Kontrollaufnahme direkt nach der Wurzelfüllung am Zahn 17. ▲ **Abb. 4:** Der Zustand vier Monate später: Zahn 17 konnte prothetisch versorgt werden.

den. Feilen aus einer Stahllegierung sind härter. Aufgrund der geringen Flexibilität können sie somit zu einer Begradigung des Wurzelkanals führen. Dadurch erhöht sich die Gefahr der Wurzelperforation. Hingegen sind Nickel-Titan-Instrumente für die maschinelle Aufbereitung sehr flexibel, sie können auch rotierend der Kanalanatomie folgen. Das Risiko einer Instrumentenfraktur bei maschinellem Einsatz ist zu beachten, es kann durch ein optimiertes Feilendesign reduziert werden. Rotierende NiTi-Systeme nutzen Sequenzen mit mehreren Instrumenten, deren Anzahl je nach Produkt unterschiedlich groß ist. Die erforderlichen Instrumentenwechsel kosten Zeit und Konzentration, es sollte keine Größe übersprungen und jede Größe am Endomotor korrekt eingestellt werden.

Wir suchten vor einigen Jahren nach einem sicheren Weg, mit reduziertem Aufwand zu einem sehr guten Ergebnis zugelangen. Diesen haben wir in der Aufbereitung mit RECIPROC gefunden. Die Technik vereinfacht das Vorgehen in der Praxis und erhöht die Effizienz, Vorhersagbarkeit und Sicherheit. Gavini et al. stellten in einer Studie fest, dass RECIPROC R25 eine signifikant höhere Resistenz gegen zyklische Ermüdung aufweist als in rotierender Bewegung.¹ Eine weitere Studie besagt, dass mit diesem System die ursprüngliche Krümmung des Kanals erhalten bleibt.² Selbige Autorengruppe beschreibt, dass RECIPROC das Wurzelkanalsystem – insbesondere im apikalen Bereich – signifikant gründlicher reinigt als andere Systeme. Außerdem sei die Aufbereitung des Kanals im Vergleich zu einem Mehr-Fei-

len-System bis zu 60 Prozent schneller möglich. Solche und ähnliche wissenschaftlich fundierte Daten geben uns als Praktiker Sicherheit. Wenn wir diese Aussagen nach einer gewissen Zeit bestätigen können (Abb. 1 bis 4), scheint das ideale System gefunden zu sein.

Reziprok arbeitendes Feilensystem

Als ein großer Vorteil sei das Aufbereiten des Wurzelkanals mit nur einer Feile genannt. Nur in Ausnahmefällen ist ein zweites Instrument notwendig. Dem kritischen Leser stellt sich jetzt vielleicht die Frage, wie mit nur einem Instrument der Wurzelkanal komplett aufbereitet werden kann. Besitzen denn jetzt die seit Jahrzehnten gelehrt und angewandten Arbeitsabläufe keine Relevanz mehr? Doch, denn trotz aller Materialtechnologien und Entwicklungen bleibt ein standardisiertes Konzept Prämisse einer jeden Behandlung. Allerdings kann der Weg zum Ziel erleichtert werden.

Für das Ausräumen von entzündetem, infiziertem oder nekrotischem Gewebe aus dem Wurzelkanal wurden dem Praktiker in den vergangenen Jahren diverse Instrumente vorgestellt, um zeitaufwendige Arbeitsschritte zu reduzieren. Mit der Einführung der reziproken Technik wurde sogar von einem „Paradigmenwechsel in der Endodontie“ gesprochen. Eine Aussage, die im ersten Augenblick Skepsis auslöst. Allerdings können wir nach nunmehr fast drei Jahren der Anwendung diese Nomenklatur bestätigen. Mit der reziproken Technik hat sich die

endodontische Behandlung in unserem Alltag komplett verändert. Das eher „ungeliebte Kind“ ist zu einem fast tagtäglichem Prozedere geworden, das dem Zahnerhalt zugute kommt.

Die RECIPROC-Technik (VDW GmbH) basiert auf dem bewährten „Balanced-Force-Konzept“ bei dem die manuelle Aufbereitung des Wurzelkanals mit kleinen 1/4 Drehungen im bzw. gegen den Uhrzeigersinn vorgenommen wird. Bei der RECIPROC-Technik wird dies mit der maschinellen Aufbereitung mit NiTi-Instrumenten kombiniert. Das Bewegungsmuster folgt einem Links-rechts-Wechsel mit einer größeren Drehbewegung in Schneidrichtung und einer kleineren Rückwärtsbewegung. Eine Vollumdrehung vollzieht sich in drei Schritten. Die reziproke Rotation zentriert die Feile im Wurzelkanal und lässt sie nach und nach Richtung apikal vordringen.

Die Drehwinkel sind so eingestellt, dass sie unter dem Frakturwinkel des Instruments liegen und selbst bei einem Verklemmen des Instruments im Wurzelkanal keine Frakturgefahr besteht. Bei engen Kanälen kann es vorkommen, dass das Instrument etwas langsamer vordringt. Anfangs kann hier das Gefühl entstehen, dass die Feile frakturieren könnte. Das ist ein wichtiges Indiz. In diesen Fällen ist die Feile dem Kanal zu entnehmen, von Debris zu säubern und der Kanal zu spülen. Es muss darauf geachtet werden, dass die Feile frei von Dentinspänen und ähnlichem ist und entsprechend Freiraum hat.

Das System integriert neben dem Endomotor die Instrumente, Papierspitzen und Guttaperchastifte. Es stehen

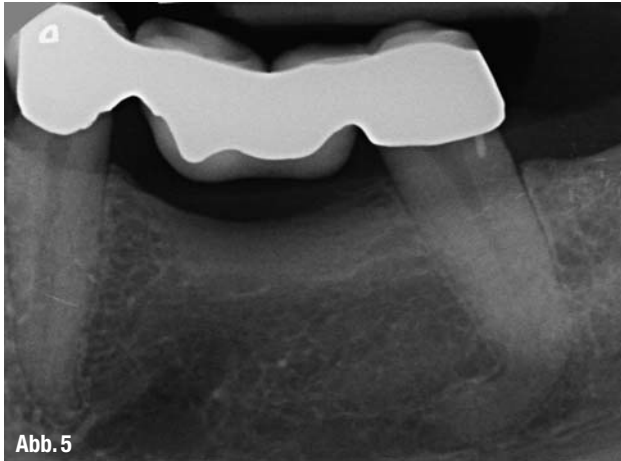


Abb. 5

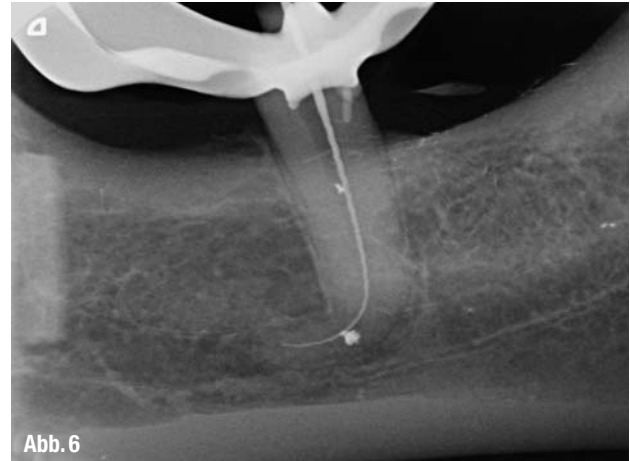


Abb. 6

▲ **Abb. 5:** Ausgangssituation: Der Patient klagte über intermittierend auftretende Schmerzen am Zahn 35. ▲ **Abb. 6:** Röntgenmessaufnahme nach Entfernung der Karies.

drei verschiedene Durchmesser zur Verfügung: R25 für enge nicht oder nur unvollständig röntgensichtbare Kanäle, R40 für mittlere röntgenologisch komplett sichtbare Kanäle und R50 für weite Kanäle. Eine einheitliche Farbgebung (Feilen, Papierspitze, Guttapercha) erleichtert die Zuordnung. Jede Feile ist nur einmal für eine Patientenbehandlung verwendbar und wird danach entsorgt. Somit entfallen die Arbeitsschritte einer Mehrfachverwendung, z.B. die Wiederaufbereitung, die Zuordnung nach der Reinigung und die Inspektion. Zudem ist die Gefahr einer Materialermüdung respektive eines Feilenbruchs minimiert. Das Erlernen der reziproken Aufbereitung ist einfach, insbesondere, wenn bereits Erfahrungen mit dem maschinellen Vorgehen gemacht wurden. Vor der ersten Patientenbehandlung kann ein extrahierter Zahn als Übungsobjekt hilfreich sein. Das bekannte und langzeitbe-

währte Prozedere einer Wurzelkanalbehandlung bleibt bei der reziproken Aufbereitung größtenteils unangetastet.

Unser Vorgehen beinhaltet folgende chronologische Maßnahmen:

1. Diagnostik (initiales Röntgenbild)
2. Lokalanästhesie (wenn erforderlich) und Entfernung der Karies
3. Isolation des Zahns (OP-Gebiet) vor den Keimen der Mundhöhle mit Kofferdam
4. Trepanation
5. Lokalisation der Kanäleingänge
6. Definieren der Arbeitslänge (Röntgen-Messaufnahme)
7. Wurzelkanalaufbereitung (elektronische Längenkontrolle und in den meisten Fällen eine zusätzliche röntgenologische Bestimmung)
8. Wurzelkanaldesinfektion, gegebenenfalls medikamentöse Zwischenlagen

9. Wurzelkanalfüllung

10. Abschließende röntgenologische Qualitätskontrolle

11. Postendodontische Versorgung des Zahns

Patientenfall

Der Patient konsultierte die Praxis und klagte über intermittierend auftretende Schmerzen am Zahn 35 (Abb. 5). Klinisch präsentierte sich der Zahn als perkussionsempfindlich. Der Zahn diente als distaler Brückenpfeiler. Unter Lokalanästhesie wurde die Brücke entfernt und es offenbarte sich eine ausgeprägte Sekundärkaries, die vollumfänglich exkaviert worden ist. Allerdings hatte die Karies bereits das Pulpa-Gewebe erreicht. Um den Zahn zu erhalten und in die implantatprothetische Restauration einzubinden, entschieden wir uns nach einer Beratung mit dem

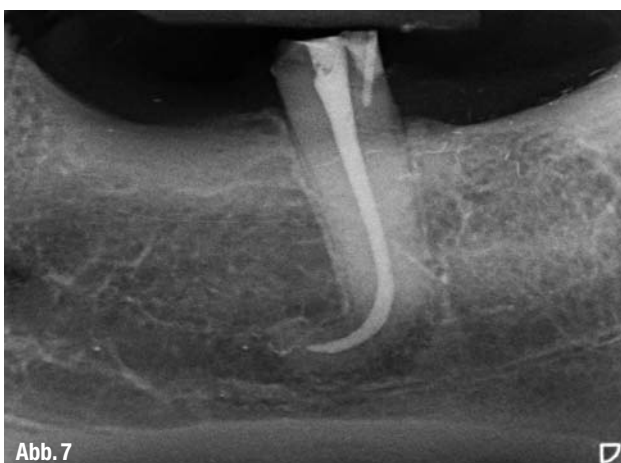

Abb. 7

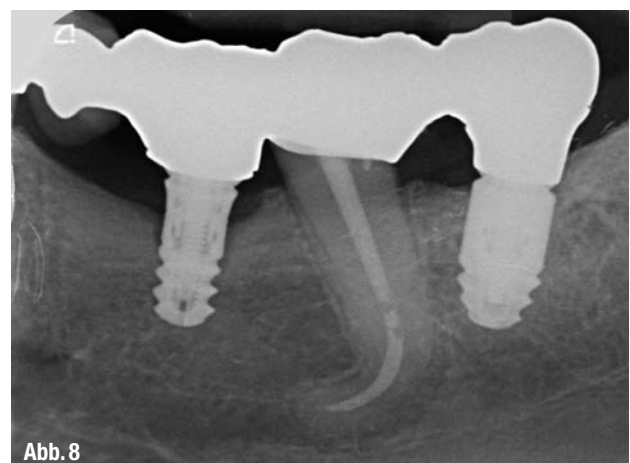


Abb. 8

▲ **Abb. 7:** Kontrollbild der Wurzelfüllung nach der Behandlung. ▲ **Abb. 8:** Elf Monate später konnte die prothetische Versorgung eingegliedert werden.

Patienten für eine endodontische Behandlung.

Nach dem Anlegen der Trepanationsöffnung wurden die Kanaleingänge lokalisiert. Die Trepanationsöffnung sollte hierbei so klein wie möglich gehalten werden, um den betroffenen Zahn nicht zu schwächen. Ein geradliniger Zugang wird für die maschinelle Aufbereitung empfohlen. Zur Bestimmung der Arbeitslänge diente die oblige Röntgenmessaufnahme (Abb. 6). Um eine Elimination von Mikroorganismen aus dem Wurzelkanalsystem sowie die Auflösung von Pulparesten, nekrotischem Gewebe, Dentinspänen etc. zu erreichen, wurde Spülflüssigkeit in die Kavität eingebracht.

Vor Beginn der Kanalaufbereitung sollte darauf geachtet werden, dass die Einstellung „RECIPROC“ am Endomotor aktiviert ist, da der Motor sowohl reziprok als auch rotierend angewandt werden kann. Mit langsamer Bewegung und leichtem Druck wurde das Instrument apikal auf und ab bewegt und glitt so immer tiefer in den Kanal. Die Amplitude der Bewegung sollte nicht mehr als 3 mm betragen. Eine Auf- und Abbewegung entspricht einem Pick; spätestens nach drei Picks ist das Instrument dem Kanal zu entnehmen, von Debris zu befreien und der bisher aufbereitete Kanal zu spülen (NaOCl). Nach dem Erreichen der vollen Arbeitslänge wurde der Wurzelkanal mithilfe eines Ultraschallgeräts (VDW.ULTRA, VDW GmbH) gespült. Nach einer ausreichend langen Einwirkzeit (30 Minuten) wurde Edetinsäure (EDTA) eingebracht und somit die Smearlayer aufgelöst. Das Thema „Spülprotokoll“ ist umfassend und sollte penibel eingehalten werden. Wir verwenden bei vitalen Zähnen Natriumhypochlorit (NaOCl), welches nachweislich über gewebeauflösende Eigenschaften und eine antimikrobielle Wirkung auf die Mehrzahl der endodontisch relevanten Keime hat. Bei nekrotischem Gewebe wird das Spülprotokoll um CHX ergänzt. Generell spülen wir zum Abschluss mit Alkohol, da dieser leichter verdampft und somit eine sehr gute Trocknung gewährleistet.

Für die adäquate Versorgung des Kanals bevorzugen wir die kalte Obturationstechnik mit RECIPROC-Guttaperchastiften. Nach dem Trockenlegen des Kanals mit der passenden Papierspitze

(RECIPROC) wird der Stift mit einem Sealer benetzt und in den Kanal eingebracht. Nach abschließender Kontrolle der Wurzelkanalfüllung konnte die Trepanationsöffnung mit einem adhäsiven Material verschlossen werden (Abb. 7). Für die festsitzende prothetische Versorgung der Frendlücke wurde der implantatprothetische Weg gewählt und der Zahn 35 in die Restauration eingebunden. Der Zahn fungierte als wertvoller Pfeiler, was aufgrund des für die Implantate relativ geringen Knochenangebots zusätzlich Sicherheit für den Langzeiterfolg bot. Elf Monate später erfolgte eine Nachkontrolle (Abb. 8). Sowohl die endodontische Versorgung des Zahns 36 als auch die Implantattherapie können als erfolgreich bewertet werden.

Fazit

In diesem Artikel wurde eine reziproke Aufbereitungstechnik (RECIPROC, VDW GmbH) vorgestellt. Nach vielen Jahren der manuellen sowie der maschinell-rotierenden Wurzelkanalaufbereitung arbeiten wir seit drei Jahren mit diesem System. Neben dem vereinfachten Vorgehen und der Sicherheit überzeugt uns die hohe Effizienz – sowohl während der Behandlung als auch danach. In den meisten Situationen kann der Wurzelkanal mit nur einer Feile aufbereitet werden. Ein Wechsel der Feile während des Eingriffs wird somit umgangen. Die aufwendige Aufbereitung von Mehrfachinstrumenten (Inspektion, Reinigung, Sterilisation, Dokumentation) wird minimiert.

Die Behandlungssicherheit und die guten Erfolgsprognosen überzeugen auch den Patienten, der nach einer Aufklärung in den meisten Fällen mit der Zuzahlung für die Einmal-Feile einverstanden ist. Letztlich setzt aber selbst die „innovativste“ Technologie ein verantwortungsvolles und richtlinienkonformes Arbeiten voraus. Die Grundsätze der Endodontie werden nicht außer Kraft gesetzt.

¹ Gavini G., Caldeira C.L., Akisue E., de Miranda Candeiro G.T., Sacaguti Kawakami D.A.: Resistance to flexural fatigue of RECIPROC R25 files under continuous rotation and reciprocating movement. JOE 2012, 38 (5): 684–687.

² Burklein S., Hinschitzka K., Dammaschke T., Schäfer E.: Shaping ability and cleaning effectiveness of two single-file systems in severely curved root canals of extracted teeth: RECIPROC and WaveOne versus Mtwo and ProTaper. IEJ 2012, 45: 449–461, doi: 10.1111/j.1365-2591.2011.01996.x. ◀◀



AUTOREN



Dr. Winfried Heinhold

Ausbildung zum Zahntechniker 1979 bis 1981. Studium der Humanmedizin und der Zahnmedizin.

Seit 1987 eigene allgemeinärztliche Praxis. Nimmt regelmäßig an Fortbildungen in Parodontologie, Implantologie, Endodontie und Prothetik teil. Absolvierte das Curriculum der Implantologie sowie das Curriculum der Kinderzahnheilkunde.

Dr. Eva-Maria Heinhold

Studium der Humanmedizin und der Zahnmedizin. 1988 Approbation als Zahnärztin. 1990 Gemeinschaftspraxis mit Dr. Winfried Heinhold in Metten. Besucht seit 1990 Fortbildungen in Parodontologie, Implantologie, Endodontie, Prothetik und ästhetische Frontzahngestaltung. 2003 bis 2005 Curriculum der Kinderzahnheilkunde.

Zahnärztliche Gemeinschaftspraxis

Dres. Heinhold

Uttostraße 5
94526 Metten
www.dr-heinhold.de

Kontakt:

VDW GmbH

Bayerwaldstraße 15
81737 München
Tel.: 089 62734-0
Fax: 089 62734-304
E-Mail: info@vdw-dental.com
www.vdw-dental.com