

Zügig zu anspruchsvoller Ästhetik

Der vorgestellte Fall zeigt, dass nicht nur die angewendete Schichttechnik und die zahnärztliche Erfahrung zu guten Ergebnissen führen, sondern dazu auch die Eigenschaften des Restaurationsmaterials selbst beitragen. Im Folgenden kommt bei einer Frontzahnfraktur das Komposit Enamel plus HRi (LOSER & CO, Leverkusen) zum Einsatz. Es zeichnet sich als einziges auf dem Markt durch den Lichtbrechungsindex des natürlichen Schmelzes aus und lässt deshalb die Restaurationsränder ohne große Maßnahmen verschwinden.

Dr. Dr. Karl-Heinz Letzner/Innsbruck

■ **In der Regel** haben die Patienten, wenn es um die Rehabilitation mit Füllungsmaterial geht, drei Wünsche, ausgesprochen oder unausgesprochen: Das Komposit soll, zumindest im Frontzahnbereich, die natürliche Ästhetik imitieren, die Behandlung möge sich schnell vollziehen und die Kosten müssen überschaubar bleiben. Der hier vorgestellte Patient, 21 Jahre alt, machte da keine Ausnahme. Bei ihm kam eine moderate Zahnarztphobie hinzu – er wurde erst auf Drängen seiner Mutter und aufgrund der starken Hypersensibilität des zu restaurierenden Zahns vorgestellt.

Anamnese

Ein falsch verstandener „Schönheitssinn“ hatte den jungen Mann bewegt, beim Ausüben seines Hobbys, Eishockey in der Amateur-A-Liga, keinen Helm mit Vollvisier zu tragen; außerdem hatte ihn dies, gepaart mit Vorbehalten gegenüber dem Zahnarztbesuch, abgehalten, einen Zahnschutz anfertigen zu lassen. Immerhin war ihm das Glück 15 Jahre lang hold gewesen – erst im Januar 2014 kam es auf der Eisfläche zu einem Unfall mit Fraktur des Zahnes 11 (Abb. 1).

Als der Patient in unserer Praxis vorgestellt wurde, zeigte die klinische Untersuchung: Die Pulpa war nicht eröffnet, der Zahn belastbar, stabil und ohne Lockerung, aber sehr empfindlich. Das Restgebiss war unauffällig und funktionell gesund. Zahn 11 konnte, angelehnt an den intakten Zahn 21, rekonstruiert werden. Um noninvasiv vorgehen zu können und den Patienten in einer Sitzung zu rehabilitieren, fiel die Therapieentscheidung auf den Aufbau von 11 mit Komposit.

Wahl des Komposits

Nichtinvasives Vorgehen sollte in diesem Fall das Mittel der Wahl sein, um kein Trauma durch Präparation zu verursachen und den Abstand zum Pulpdach nicht noch weiter zu verringern. Auch auf „Kunstgriffe“ wie Wellenschliff oder palatinal-vestibuläres Abschrägen – solche Kunstgriffe können als obsolet angesehen werden – sollte deshalb verzichtet werden. Damit ganz ohne eine solche Präparation trotzdem kein grauer Füllungsrand im restaurierten Zahn sichtbar wird, müssen der Lichtbrechungsindex von natürlichem Schmelz und Restaurationsmaterial übereinstimmen. Das Füllungskomposit Enamel plus HRi (LOSER & CO, Leverkusen) erfüllt dieses Kriterium als derzeit einziges im Markt. Für das natürliche Erscheinungsbild sorgen darüber

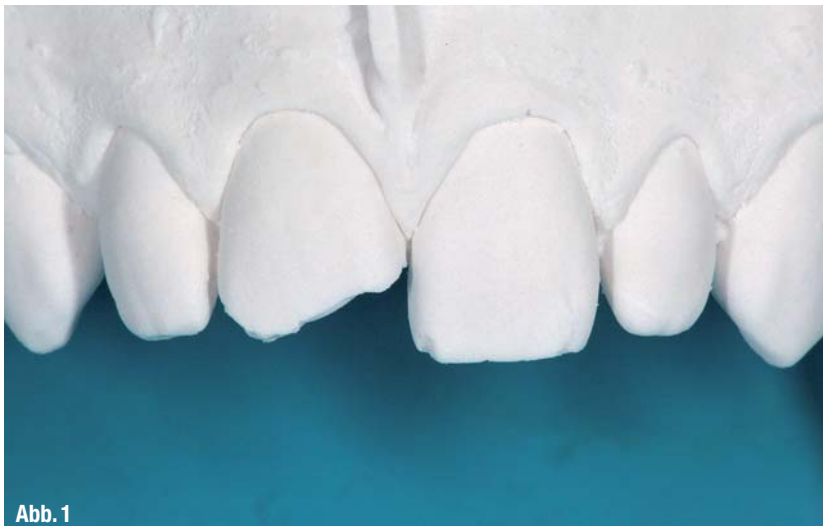

Abb. 1

▲ Abb. 1: Das Gipsmodell zeigt die Fraktur von Zahn 11 (© Dr. Dr. Letzner).

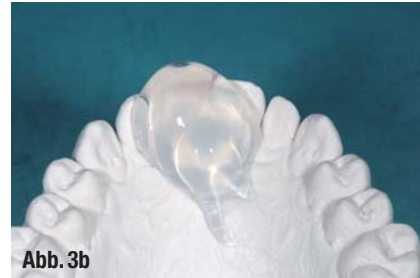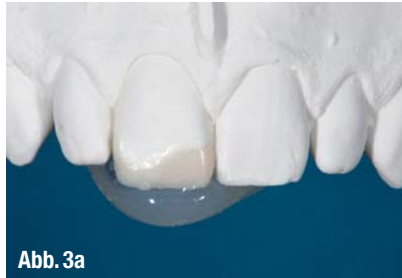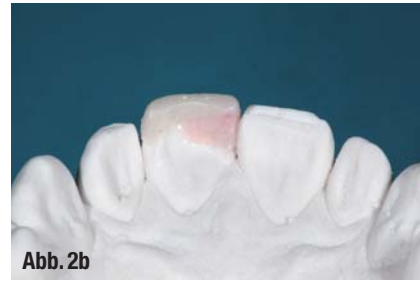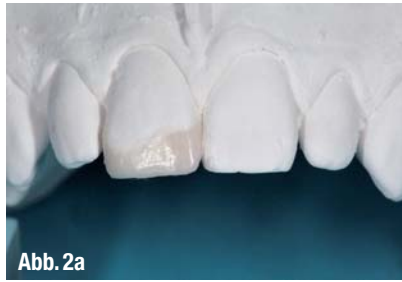hinaus die Fluoreszenz und Transluzenz, die an den natürlichen Zahn angepasst sind. Die Schichtstärke der Komposit-Schmelzmasse kann ebenso dünn oder dick sein wie der natürliche Schmelz.

Procedere

Die Farbbestimmung erfolgte wie üblich mittels Farbschlüssel und Feinabstimmung an den ungeätzten und nicht ausgetrockneten Zähnen. Die Kompositmasse der engsten Wahl wurde auf den ungeätzten Nachbarzahn aufgetragen, lichtgehärtet und verglichen. Die so ermittelte Schmelzmasse sowie die gewählten Dentinmassen wurden in die Enamel plus HRi Farbkarte („Colour Chart“) eingetragen. Dieses Vorgehen beschleunigte die Farbauswahl und dokumentierte diese für spätere Rekonstruktionen. Kommen neben der Grundfarbe zwei weitere Massen zur Anwendung, fällt für einen Großteil unserer Patienten die Wahl häufig auf einen Ton dunkler und einen Ton heller als die Grundfarbe, so auch für unseren 21-jährigen Patienten. Die für ihn ausgesuchten Farben wurden dann im Kompositofen auf 39 Grad Celsius gebracht, um sie leichter adaptieren zu können.

Nach dem Anästhesieren der Region wurde die Bruchfläche von den verbliebenen Fragmenten befreit, die Frakturränder wurden mit einem Kugelfinierer (Komet Gebr. Brassler 314 016) geglättet, um schöne Übergänge zu erzielen. Es musste sichergestellt werden, dass keine lockeren Schmelzfragmente mehr verblieben, die bei Belastung abbrechen und den Halt der Restauration gefährden würden. Das Tragen einer Lupenbrille ist bei diesem und allen anderen Schritten im Rahmen einer solchen Rekonstruktion sehr empfehlenswert.

Es folgte eine Alginatabformung als Basis für die Rekonstruktion. Anhand des Gipsmodelles wurde Zahn 11 mit Modellierwachs aufgebaut (Abb. 2a und b) und die neue Situation palatinal und approximal mit einem klaren, lichtdurchlässigen Silikon (Temp clear Silikon, LOSER & CO) eingefroren (Abb. 3a und b). Die Silikonform diente als Rückwall und wurde im Munde des Patienten anprobiert. Zur Reinigung wurde der präparierte Zahn noch einmal mit Aluminiumoxid (Korndurchmesser 25 Mikrometer) abgestrahlt. Der Ätz- und Spülschritt kondi-

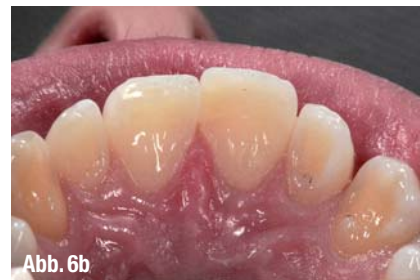
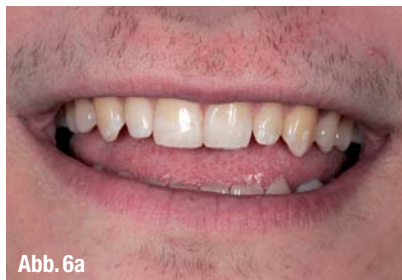
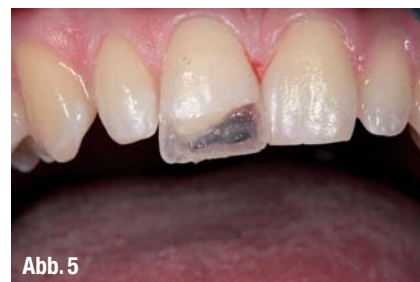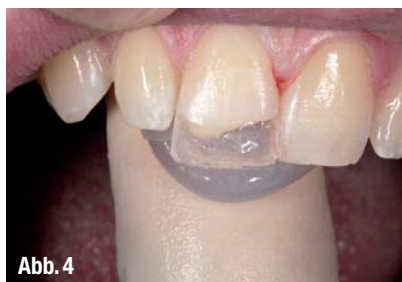▲ Abb. 2a und b: Aufgewachste, wiederhergestellte Zahnkontur von vestibulär und palatinal (© Dr. Dr. Letzner). ▲ Abb. 3a und b: In Silikon fixierte anatomische Form am Meistermodell von vestibulär und palatinal (© Dr. Dr. Letzner).

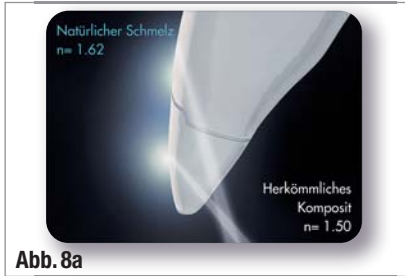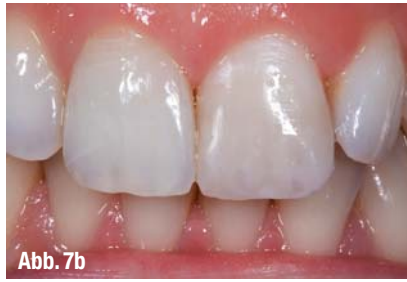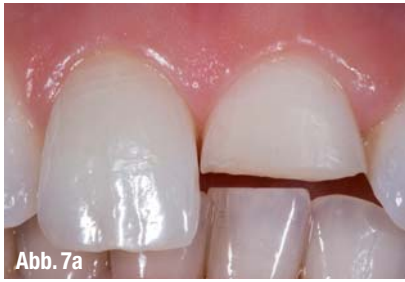tionierte den Zahn für das Auftragen des Adhäsivs ENA Bond (LOSER & CO). Das erste Inkrement Enamel plus HRi wurde für die Rückwand von zervikal nach inzisal gegen den Silikonwall appliziert (Abb. 4 und 5) und leicht angedrückt.

Für die palatinale Wand wurde, dem jungen Alter des Patienten entsprechend, die Schmelzmasse UE3 verwendet. Nach der Lichthärtung folgte das Modellieren der mesialen und distalen Approximalflächen unter Zuhilfenahme

von Matrice und Keil. In diese Komposit-schale konnten die folgenden Dentinschichten einfach und präzise nacheinandergeschichtet werden. Um eine Farbwirkung aus der Tiefe zu erzielen, wurde die erste Dentinmasse einen Farbton dunkler als die Grundfarbe gewählt, in unserem Fall UD4. Darüber werden bei Frontzahnfrakturen ein oder zwei hellere Dentinmassen aufgetragen, wobei die letzte Dentinschicht immer der Grundfarbe des Zahnes entspricht. Die



▲ Abb. 4: Der Silikonschlüssel im Mund mit aufgebauter palatinaler Wand aus Schmelzmasse UE3 (© Dr. Dr. Letzner). ▲ Abb. 5: Die fertiggestellte palatinale Schicht aus Schmelzmasse des Komposits Enamel HRi plus (LOSER & CO, Leverkusen) im Mund. Auch gut zu sehen: Bereits mit eingebrachten Inkrementen für den Dentinkern (© Dr. Dr. Letzner). ▲ Abb. 6a und b: Die fertig ausgearbeitete Rekonstruktion in ihrer natürlichen Umgebung im Mund, von vestibulär und palatinal (© Dr. Dr. Letzner).



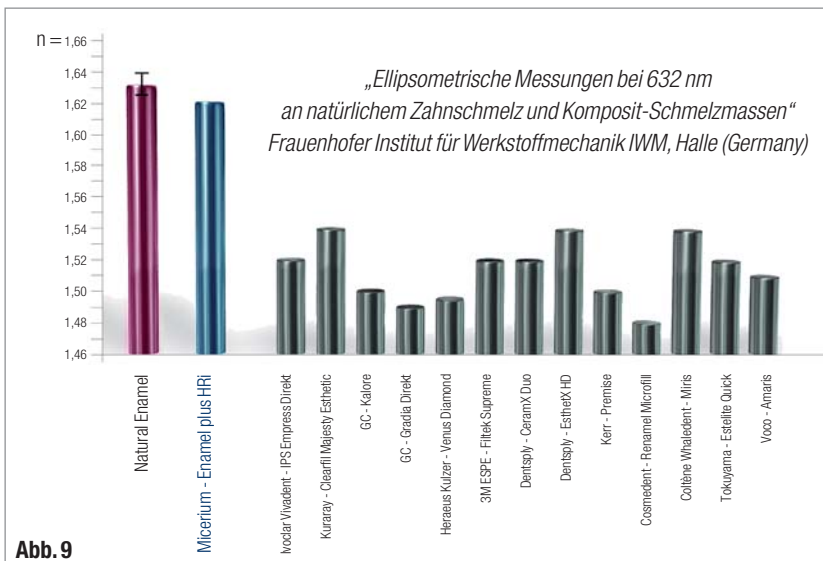
▲ **Abb. 7a und b:** Komposite haben ihren Indikationsbereich ausgeweitet und ihr Eigenschaftsprofil im Vergleich zu den Anfängen erheblich verbessert. Heute sind Kompositrestaurationen dauerhaft hochästhetisch und haltbar. Sie sind substanzschonend, in einer Sitzung zu fertigen und lohnend für Patient und Zahnarzt (© Dr. Dr. Letzner). ▲ **Abb. 8a:** Die abweichenden Lichtbrechungen konventioneller Komposite und Zahnschmelz lassen den Füllungsrand hervortreten und „entlarven“ diesen durch einen Grauschimmer (© LOSER & CO). ▲ **Abb. 8b:** Bei Verwendung des Komposits Enamel plus HRI wird am Füllungsrand kein Grauschimmer sichtbar, der Schmelz und das Komposit besitzen den gleichen Lichtbrechungsindex (© LOSER & CO).

Reihenfolge ist dann zum Beispiel UD4-UD3-UD2 für die Grundfarbe UD2.

Die Dentinschichten wurden in Analogie zum Dentinaufbau des natürlichen Zahnes appliziert. Jede Schicht wurde wie üblich separat lichtgehärtet. Sollte es die Situation erfordern, lassen sich jetzt noch Farbeffekte integrieren. Als letzte Schicht wurde Schmelz aufgetragen. Zur Kontrolle der palatinal-vestibulären

Ausdehnung der Restauration kann man den Schlüssel, der ja einen genauen Abdruck des Wax-ups darstellt, vertikal teilen und an den Zahn halten. Das beschleunigt das Vorgehen.

Oft genügen wegen des guten Chamäleon-Effekts des Komposits weniger Massen, für kleinere Defekte reicht oft die Schmelzmasse aus. Auf Mal- und Effektfarben verzichten wir grundsätz-



▲ **Abb. 9:** Ellipsometrische Messungen bei 632 Nanometer an natürlichem Zahnschmelz und Komposit-Schmelzmassen. Rot: natürlicher Schmelz; blau: Enamel plus HRI (Quelle: Fraunhofer Institut für Werkstoffmechanik IWM, Halle [Saale]).

lich, da die Schmelzmassen von Enamel Plus HRI schon von sich aus schön und sehr natürlich wirken. Nach unserer Erfahrung beeinträchtigt das Malen eher die Wirkung und den Tiefeneffekt.

Nach der Endpolymerisation ging es dann nur noch darum, die Oberflächenstruktur zu gestalten. Gelingt die Ausarbeitung analog zum Nachbarzahn, ist so das Komposit nach der Hochglanzpolitur einem Veneer gleichwertig oder überlegen (Abb. 6a und b). Um dies auf einfache Weise zu erreichen, steht ein abgestimmtes Politsystem mit drei Diamantpasten sowie Ziegenhaarbürste und Filzrädern zur Verfügung.

Diskussion

Eines steht außer Frage: Ein Komposit ist ein Komposit und wird auch immer eins bleiben. Aber leider haben Komposite in der Öffentlichkeit und auch unter den Kollegen zum Teil immer noch einen zweifelnden Ruf. Darauf erwidere ich, dass die Abrasionswerte ähnlich dem natürlichen Schmelz sind. Man kann minimalinvasiv arbeiten. Die Lichtbrechung sowie -reflexion und die ästhetische Wirkung sind dem natürlichen Zahn ähnlich.

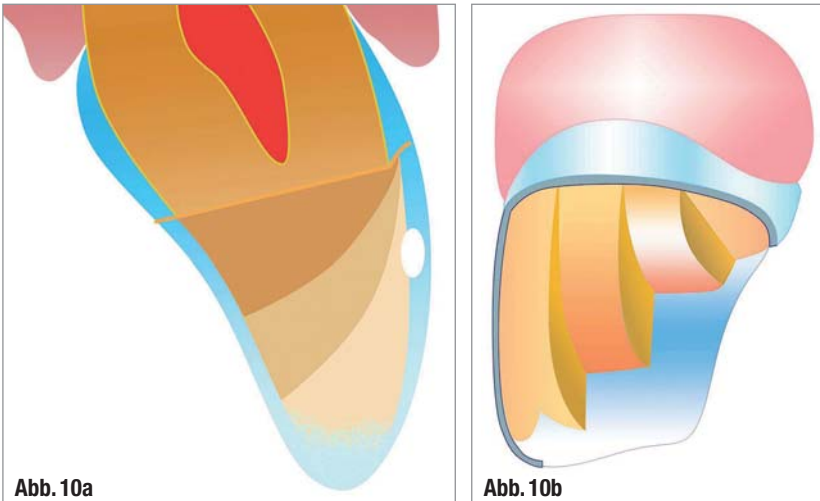
Die so versorgten Patienten sind in den meisten Fällen sehr zufrieden und dankbar, dass wir eine Alternative zum Keramikveneer oder gar einer Überkronung vorgeschlagen haben (Abb. 7a und b).

Das heißt nicht, dass Keramikversorgungen nicht mehr gebraucht werden; ganz und gar nicht. Nur: Das Indikationsspektrum für Kompositrekonstruktionen hat sich erheblich erweitert, ganz abgesehen von der Bequemlichkeit sowie dem Kosten-Nutzen-Aufwand für den Patienten und nicht zuletzt den Verdienstmöglichkeiten für den Zahnarzt.

Enamel plus HRI und HRI Function

Das Komposit Enamel plus HRI ist der bisher einzige Vertreter einer neuen Klasse hochästhetischer Restaurationsmaterialien. Das Besondere und Einzigartige liegt in der Angleichung des Lichtbrechungsindex an den Wert des natürlichen Schmelzes, er beträgt 1,62 (Abb. 8a und b, Abb. 9).

Um diese lichteoptische Eigenschaft zu erreichen, wurde eine neuartige Zusammensetzung gewählt. Das Kom-



▲ **Abb. 10a und b:** Bei der komplexen Frontzahnfraktur ist es oft empfehlenswert, mit drei Farben zu arbeiten, sodass sich ein natürlicher Tiefeneffekt ergibt (© LOSER & CO). ▲ **Abb. 10a:** Das Schichtschema im Zahnschnitt, von palatinal nach vestibulär betrachtet. ▲ **Abb. 10b:** Das Schichtschema in dreidimensionaler Sicht, in einer Zeitabfolge betrachtet.

posit enthält 80 Prozent Gewichtsanteil Füllstoffe: 12 Prozent nanooptimiertes und oberflächenmodifiziertes Zirkoniumdioxid mit hohem Brechungsindex und 68 Prozent eines neuartigen oberflächenmodifizierten Glasfüllstoffs mit ebenfalls hohem Brechungsindex. Das Material imitiert zudem den opaleszenten Blau-Amber-Effekt und die Dentinmassen sind für den Tiefeneffekt in Fluoreszenz sowie Transluzenz an das natürliche Dentin angepasst. Die guten Lichteigenschaften sind prädestiniert für eine zügige Technik mit wenigen Schichten. Bei einfachen Fällen genügen ein oder zwei Dentinmassen und eine

Schmelzmasse. Bei anspruchsvollen Fällen werden zusätzliche Massen für Opaleszenzen, Intensive und Charakterisierungen herangezogen (Abb. 10a und b). Hierzu bietet LOSER auch Kurse an (Anatomische Schichttechnik nach Vanini).

Zur Beschleunigung des Arbeitens tragen darüber hinaus Farbkarten bei (Abb. 11), in denen das Schichtschema vorgeschlagen wird.

Die Abrasion entspricht natürlichem Schmelz und schont den Antagonisten. Da die Druckfestigkeit hohe 450 Megapascal erreicht, stellt Enamelplus HRI ein Universalkomposit dar, mit Indikation auch für Seitenzähne. Wer eine spezielle

Masse für den Molarenbereich bevorzugt, setzt die Schmelzmasse Enamel plus HRI Function ein. Hier entsprechen die Abrasionswerte denen von Gold. Dadurch lässt sich das Komposit besonders auch bei Patienten mit Parafunktion oder CMD-Problematik heranziehen. Anders als sehr harte Kompositmassen oder Keramik kann die Function-Schmelzmasse die Integration der Versorgung in das neuromuskuläre System sehr gut unterstützen und die okklusale Stabilität erhalten.

Die gesamte HRI-Kompositgeneration eignet sich nicht nur für die direkte Füllungstherapie, sondern ist gleichfalls für das indirekte Arbeiten im Labor bestimmt. So lassen sich Veneers ebenso anfertigen wie Verblendungen zum Beispiel neben direkten Restaurationen. ◀◀

>> **AUTOR**

Dr. Dr. Karl-Heinz Letzner

Ausbildung zum Zahntechniker. 1975 Meisterprüfung. 1976 Eröffnung eigenes Labor. 1995 bis 2001 Studium der Allgemeinmedizin. 2001 bis 2004 Studium der Zahnmedizin. 2004 Eröffnung eigener Praxis für Zahn-, Mund- und Kieferheilkunde. Absolvierte zahlreiche Fortbildungen, darunter forensische Odontologie, Endodontologie, Parodontologie und Implantologie sowie Ästhetische Zahnmedizin. Besuchte das „Curriculum Implantologie“.

Praxis für Zahn-, Mund- und Kieferheilkunde

Anichstr. 10
6020 Innsbruck, Österreich
Tel./Fax: +43 512 238446
E-Mail: praxis@zahn-medizin.at
www.zahn-medizin.at

>> **KONTAKT**

LOSER & CO GmbH

Benzstr. 1c
51381 Leverkusen
Tel.: 02171 706670
E-Mail: info@loser.de
www.loser.de

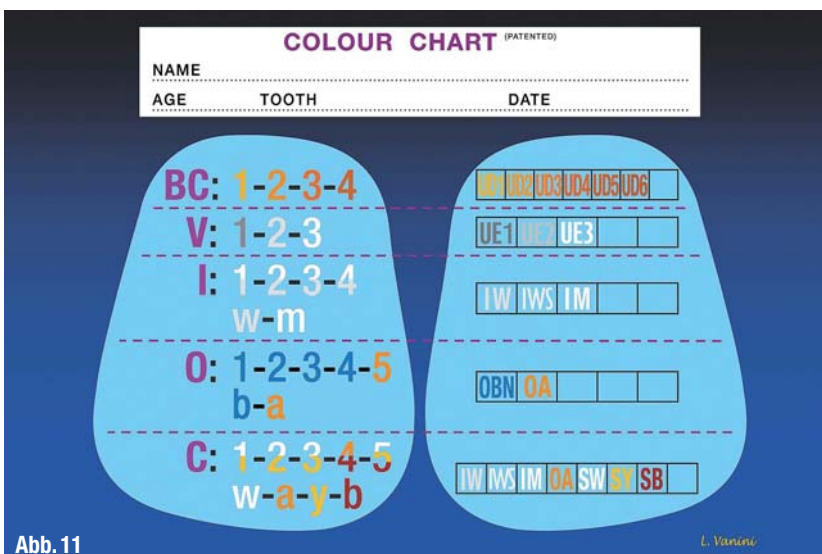


Abb. 11

▲ **Abb. 11:** Für jedes Merkmal des Zahnes wird die entsprechende Masse durch einfaches Ankreuzen auf der „Colour Chart“ bestimmt und für Dokumentationszwecke festgehalten (© LOSER & CO).