

Fallbericht

Behandlung eines replantierten Weisheitszahnes

Werden bleibende Zähne mit geschlossenem Apex intentionell replantiert, sollten die Wurzelkanäle möglichst kurze Zeit später endodontisch behandelt werden, um eine apikale Entzündung zu vermeiden und eine stabile Verankerung des Zahnes zu begünstigen. Aber auch noch Jahre nach der Replantation ist eine endodontische Versorgung möglich und sinnvoll.

Dr. Eric Stamm/Frankfurt am Main

■ **Die Intention** dieses Fallberichts ist es, die Möglichkeit einer endodontischen Nachbehandlung eines intentionell replantierten Weisheitszahnes aufzuzeigen.

Eine heute 35-jährige Patientin hatte vor ca. zehn Jahren die Therapie einer intentionellen Replantation zur Lückenschließung der Position 46 im Unterkie-

fer vornehmen lassen. Zahn 46 war aufgrund tiefer Zerstörung entfernt worden. Der Zahn 48 war zu diesem Zeitpunkt durchgebrochen und wies ein abgeschlossenes Wurzelsystem mit geschlossenem Apex auf.

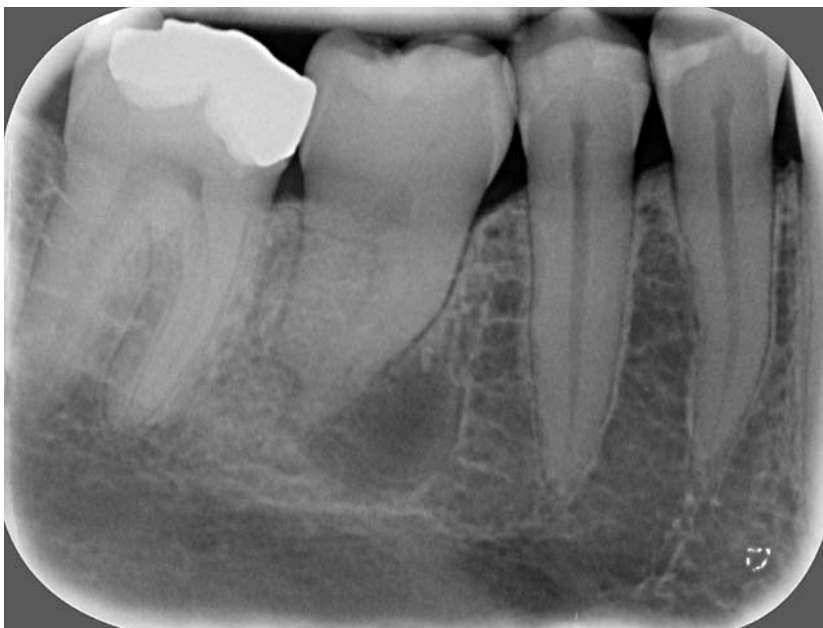Die Patientin überstand den chirurgischen Eingriff ohne postoperative Komplikationen. In einer Kontrolle waren die

Einheilung und die Ausbildung eines gesunden Parodontiums offensichtlich und der Zahn stellte sich stabil dar. Die Patientin war vollständig symptomfrei. Der Zahn war in Folge vieler Jahre schmerzfrei und kaubelastbar.

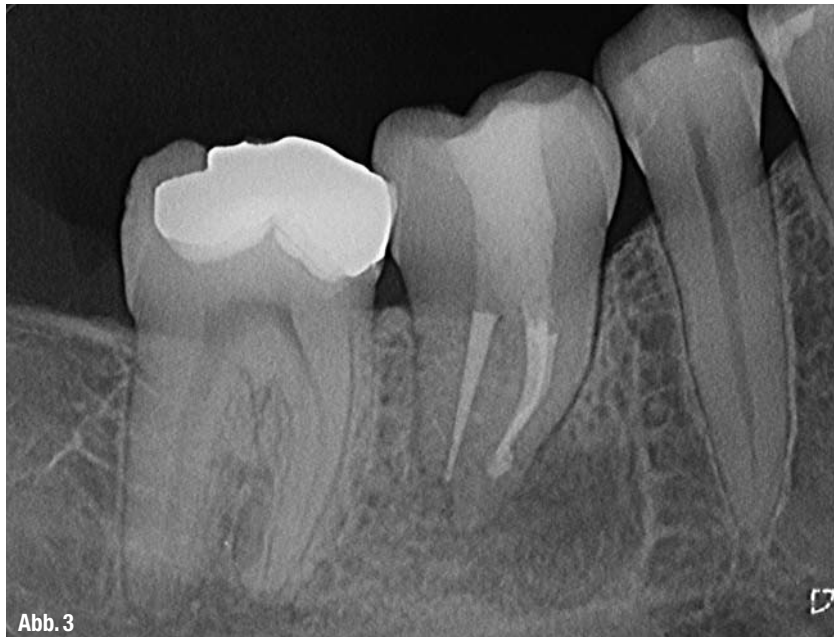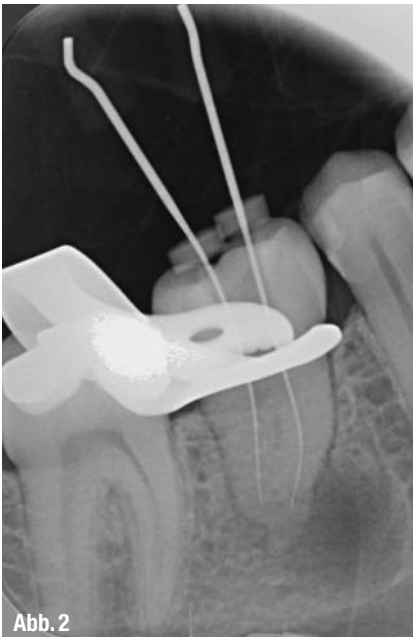
Im Jahre 2014 wurde im Rahmen einer Routineuntersuchung beim Hauszahnarzt eine Röntgenaufnahme des Zahnes angefertigt (Abb. 1). Die Auswertung ergab ein intaktes parodontales Ligament und eine auffällige fast kreisrunde Aufhellung am Apex der mesialen Wurzel. Der Zahn hatte einen Lockerungsgrad 1 und die Patientin berichtete von gelegentlichem Missempfinden.

Diagnose: Apikale Parodontitis

Es erfolgte die Überweisung an uns zur endodontischen Therapie im November 2014. Am 20.11.2014 wurde die endodontische Initialbehandlung vorgenommen. Unter Lokalanästhesie und nach Legen von Kofferdam wurde zunächst eine Reinigung und Desinfektion des Zahnes und des Kofferdamtuches mit NaOCl vorgenommen. Es folgte die Trepanation und Darstellung der Pulpa-kammer unter dem Dentalmikroskop. Es konnte zunächst ein mesialer und ein distaler Kanal dargestellt werden. Die



▲ **Abb. 1:** Röntgenaufnahme rund zehn Jahre nach Replantation des Zahnes. Es ist eine apikale Aufhellung erkennbar, die für eine chronische Parodontitis spricht.



▲ **Abb. 2:** Röntgenmessaufnahme zur Bestimmung der Arbeitslängen. ▲ **Abb. 3:** Nach erfolgter Wurzelfüllung ist die Läsion weniger deutlich erkennbar.

Kanäle waren stark obliteriert und wurden nach der Hybridmethode (Hand und maschinell) aufbereitet. Nach elektrometrischen Längenmessungen erfolgte eine Röntgenmessaufnahme zur Bestätigung der Arbeitslängen (Abb. 2). Diese betragen mesial 16,0 mm und distal 17,0 mm. Im Zuge der Erweiterung der Kanäleingänge konnte mesial schließlich noch ein dritter mesiolingualer Kanal dargestellt werden. Die Aufbereitung endete mit dem Instrument ProTaper Next X3. Es erfolgte eine medikamentöse Einlage mit CaOH und einem temporären Verschluss.

Vier Wochen später erfolgte die Wurzelfüllung nach Schilder-Technik in Kombination mit Biokeramiksealer BC-Sealer.

Die Röntgenkontrolle (Abb. 3) zeigt eine wandständige, homogene Wurzelfüllung. Die apikale Aufhellung zeigt sich deutlich weniger hell. Ebenfalls ist die Ausbildung einer spongiosen Struktur im Inneren der Läsion zu erkennen. Der Verschluss der Kavität erfolgte adhäsiv mit dem Nanokomposit Synamel der Marke Cumdente.

Diskussion

Da die Erstbehandlung nicht zum Erfolg geführt hat bzw. zu späterem Zeitpunkt zu einem Misserfolg geworden ist, stellt sich zunächst die Frage der Ursache.

In diesem Fall schien die Ursache eindeutig auf verbliebenes nekrotisches Gewebe hinzudeuten, da der Zahn keinerlei Füllung oder Karies aufwies.

Nach den aktuellen Behandlungsleitlinien für avulierte bleibende Zähne mit geschlossenem Apex lautet die Empfehlung zur Wurzelbehandlung sieben bis zehn Tage nach der Replantation und vor Entfernung der Schiene.

Bei dem hier dargestellten Fall hatte der Behandler nach der Replantation und Einheilungsphase jedoch keine endodontische Nachbehandlung vorgenommen.

Aufgrund des abgeschlossenen Wurzelwachstums war nicht zu erwarten, dass es zu einer Gefäßanbindung im Rahmen der Einheilphase kommen würde. Dennoch war der Zahn mehrere Jahre symptomfrei und funktional.

Häufig ist die Anatomie des Kanalsystems von Weisheitszähnen unregelmäßig und somit eine gute Sicht erforderlich, um diese erfassen und behandeln zu können. Durch Anwendung eines Dentalmikroskops lassen sich solche Zähne heutzutage jedoch zuverlässig behandeln, genauso wie es bei den übrigen Molaren der Fall ist.

Schlussfolgerung

Eine endodontische Behandlung eines intentionell extrahierten Zahnes oder eines traumatisch avulsierten Zah-

nes ist in jedem Fall dann indiziert, wenn der Wurzelapex geschlossen ist.

Dieser Fall zeigt, dass auch Jahre später und nach Ausbildung einer apikalen Läsion die endodontische Behandlung erfolgen und zum Erfolg geführt werden kann. Die Prognose sollte in einem solchen Fall gut sein, da eine bakterielle Besiedelung des Kanalsystems ausgeschlossen werden kann. ◀◀

>> KONTAKT



**Dr. med. dent.
Eric Stamm**
Steinweg 10
60313 Frankfurt
am Main
Tel.: 069 21939383

E-Mail: info@praxis-stamm.com
www.endodontiespezialist.de