

Erfahrungsbericht

Mein Weg in die digitale Praxis

EDV, 2-D-/3-D-Röntgen, Bildbearbeitung, CAD/CAM, 3-D-Planung – was ist davon notwendig, was ist „nice to have“ und was ist überflüssig? Wenn vom „Weg in die digitale Praxis“ die Rede ist, dann soll die rasante Entwicklung dieser Technologien in den letzten Jahrzehnten aus meiner persönlichen Sicht nachgezeichnet werden. Ich bin diese Entwicklung selbst Schritt für Schritt mitgegangen, bis der aktuelle Stand erreicht wurde, der sich letztendlich bei mir bewährt hat (Abb. 1 bis 4).

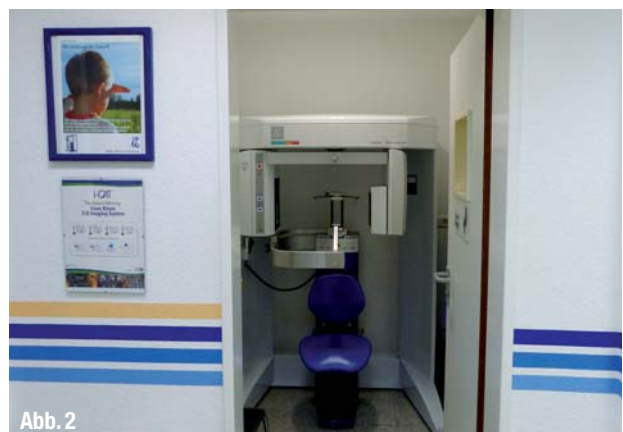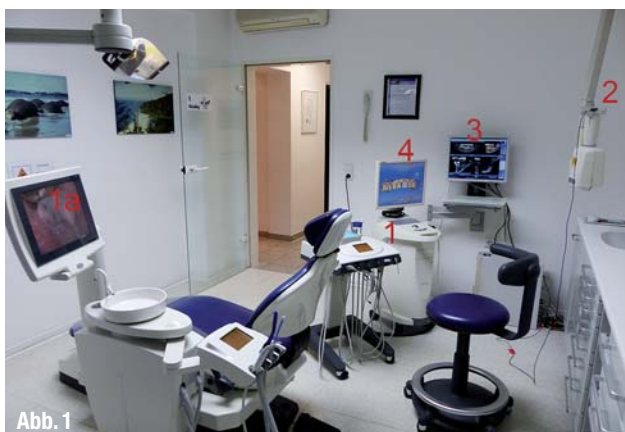Dr. Walter Quack/Bergisch Gladbach

■ **Während meines Studiums** spielte der Computer weder bei der Lehre noch beim Lernen eine Rolle. Die Medien, mit denen wir lernten, waren Bücher und Skripte oder „live“ am Patienten. Referenten nutzten bei ihren Vorträgen aufwendig herzustellende „Blaudias“ mit Texten und Dias von Patientensituationen. Word, PowerPoint, Publisher, Photoshop und Acrobat waren unbekannt.

Erste Kontakte zur digitalen Welt hatte ich beim Schreiben meiner Doktorarbeit – allerdings nicht mit Copy-and-paste, sondern in Form eines mir zur Verfügung stehenden Schreibautomaten, in dem Texte zunächst nach Eingabe gespeichert und auch noch geändert werden konnten,

bevor sie dann schließlich über eine angeschlossene Kugelkopfschreibmaschine als geschriebener Text ausgegeben werden konnten. Auch wenn die komplexe Mechanik dieser Schreibmaschinen bereits damals mit der Geschwindigkeit der Datenausgabe des Schreibcomputers an ihre Grenzen stieß, war die Möglichkeit, Texte nicht komplett neu schreiben zu müssen, sondern überarbeiten zu können, eine geniale Hilfe. Von den selbstverständlichen Features aktueller Office-Programme konnte man aber nur träumen. Eingeschobene Absätze, die zu veränderten Seitenumbrüchen führten, mussten manuell und Seite für Seite sorgfältig eingepasst werden.

Bei meiner Niederlassung 1987 war noch alles analog. Wir hatten Karteikarten, ein Bestellbuch an der Anmeldung, konventionelles Röntgen mit höchstempfindlichen Filmen, eine Spiegelreflexkamera mit Makroobjektiv und Kleinbildfilm; Bildbearbeitung am Computer gab es nicht, und 3-D-Röntgen machten einige wenige Radiologen mit Computertomografen, deren Computer wegen ihres Energie- und Platzbedarfs eigene, speziell klimatisierte und geräuschgeschirmte Räume benötigten. Die Auflösung dieser 3-D-Bilder war so begrenzt, dass eine sinnvolle Anwendung in der Zahnmedizin ohnehin – außer vielleicht bei der Frakturversorgung



▲ Abb. 1: Behandlungsraum: Intraoralkamera (1) mit Multimediadisplay (1a), Röntgensensor (2), Praxis-EDV (3) und CAD/CAM-System (4). ▲ Abb. 2: Röntgenraum.



Abb. 3

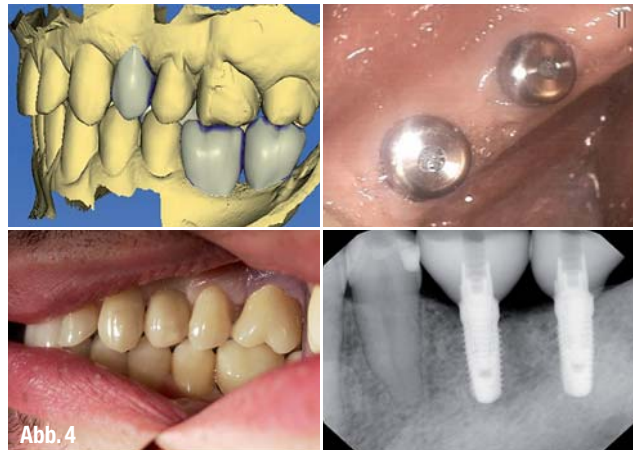

Abb. 4

▲ Abb. 3: Die CEREC MC XL Schleifeinheit. ▲ Abb. 4: Planung und Versorgung im digitalen Workflow.

in der MKG-Chirurgie – keine große Rolle spielte.

Meinen allerersten Computer gab es in der Praxis dann Anfang 1988. Die neue Gebührenordnung zwang Zahnärzte, die gewohnten und verständlichen Leistungskürzel (z. B. U = Untersuchung, F1–F4 = ein- bis vierflächige Füllung, zst = Zahnsteinentfernung, vibr = Vitalitätsprüfung) aufzugeben und in den Rechnungen für Patienten dreistellige Zahlen-codes auszuwerfen. Wir legten uns damals ein topmodernes Gerät von Hewlett Packard zu. Der hatte schon eine 40 MB Festplatte, 256 kB Speicher, rasante 16 Mhz Rechnerfrequenz und DOS als Betriebssystem. Eine Großinvestition von 12.500 DM – ohne Software. Ein BMW 3er kostete zu dem Zeitpunkt etwa 26.000 DM.

Digitales Röntgen seit 1993

Schon damals war es nicht anders als heute – ein Computer, den man gerade aus dem Laden getragen hatte, war ab diesem Zeitpunkt eigentlich veraltet.

1993 entschieden wir uns zum Umstieg auf digitales Röntgen mit einer Sensorlösung – noch unter Windows 3.11. Der Vorteil des digitalen Röntgens im zeitlichen Ablauf, besonders bei der in unserer Praxis intensiv betriebenen Endodontie, war gigantisch (Abb. 5). Alle Wartezeiten auf Aufnahmen entfielen auf einmal. Man machte die Messaufnahme, wusste sofort, wo man war, und konnte ohne Unterbrechung weiterarbeiten. Für mich damals eine kleine Sensation. Für mich ist Einzelzahnrontgen mit Sensor heute eine unverzichtbare Notwendigkeit für eine zahnärztliche Praxis. Auch wenn die Sensorlösungen wegen der unvermeidbaren gelegentlichen Defekte an den teuren Sensoren manchmal nerven. Gegenüber den Foliensystemen, die statt des Films eine in einem Scanner auszulesende Speicherfolie belichten, bieten nur sie den aus meiner Sicht entscheidenden Zeitvorteil.

Weitere positive Effekte, wie Reduktion der Dosis, geringe Fehleranfälligkeit gegenüber Über- oder Unterbelichtung

und Entfall der Röntgenchemikalien einschließlich Entsorgungsnotwendigkeiten sind eher positive Nebeneffekte. Nach einer gewissen Einarbeitungszeit lassen sich die Sensoren mit speziellen Haltern ähnlich gut positionieren wie früher die Filme. Entwicklungsfehler, schlecht fixierte Aufnahmen, Aufnahmen, die in der Maschine hängengeblieben sind, Wassertropfen auf Aufnahmen und die lästigen Konstanzprüfungen der Dunkelkammer und Bildverarbeitung entfallen – die regelmäßigen Prüfkörperaufnahmen werden natürlich weiterhin gefordert.

Für Windows 95 gab es dann auch die ersten Patientenberatungsprogramme, um Patienten vor allem bei der prothetischen Planung die Ideen des Behandlers möglichst anschaulich vermitteln zu können (Abb. 6). Manche der damals erworbenen Programme und Bilder setze ich auch heute noch recht regelmäßig am Patienten ein – wenn auch inzwischen unter neueren Betriebssystemen. Viele Begriffe, wie „Füllung, Krone, Brücke,

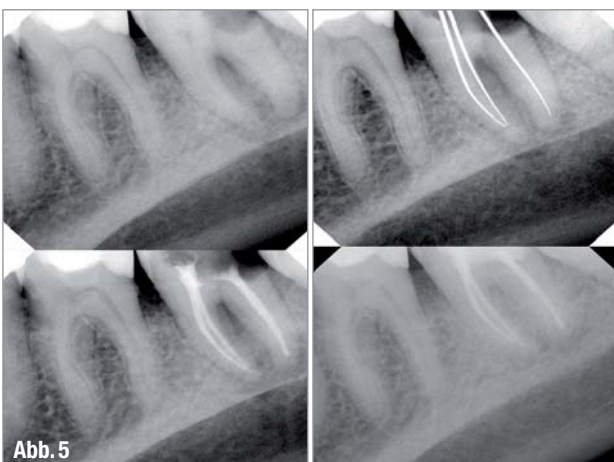


Abb. 5

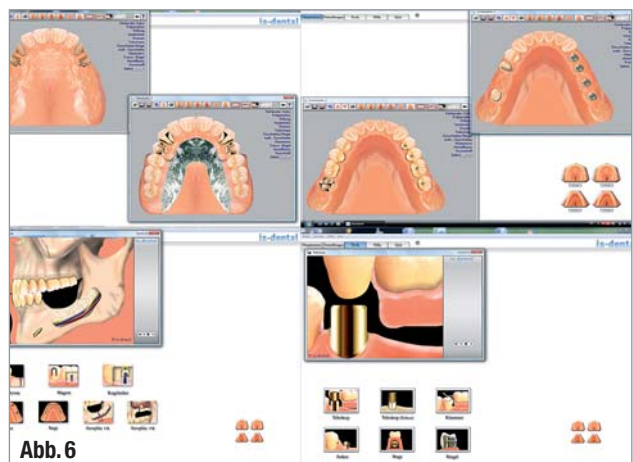


Abb. 6

▲ Abb. 5: Molarenendo in der digitalen Verlaufskontrolle, rechts unten nach sieben Jahren. ▲ Abb. 6: Programm zur virtuellen Behandlungsplanung.

Prothese, Stiftzahn, Implantat“ sind für uns zwar selbstverständlich, für den Patienten aber oft neu und schwer vorstellbar – ein Bild sagt mehr als tausend Worte.

Im gleichen Zeitraum hatte ich erste Kontakte mit digitaler Fotografie, Bildbearbeitung und Fotodruck. Eine mit einem hochwertigen Drucker – damals zur Ausgabe digitaler Röntgenbilder für Gutachter zwingend gefordert – mitgelieferte abgespeckte Version des Bildbearbeitungssystems Photoshop von Adobe faszinierte mich ebenso wie die Möglichkeit, selber Bilder in qualitativ guter oder sogar sehr guter Qualität ausgeben zu können. Auch wenn sogar die Preise für sehr hochwertige digitale Kameras und Fotodrucker heute nur noch bei höchstens einem Zehntel der damaligen Investitionen liegen – damals gab es keine vergleichbare praxisnahe Möglichkeit, die Patientensituation aufzunehmen, zu dokumentieren und ggf. auch dem Techniker eine Vorstellung von der Patientensituation zu vermitteln. Endlich keine Renerei mehr wegen Entwicklung von meist nur mit einzelnen Bildern belichteten Kleinbildfilmen, keine Überraschung durch missglückte oder unbemerkt verwackelte Aufnahmen, kein Ärger über unbefriedigende Polaroid-Aufnahmen. Natürlich haben wir die Digitalkamera zwischenzeitlich mehrfach gewechselt. Angesichts der aktuellen Preise ist eine gute Digitalkamera aus meiner Sicht eine absolute Notwendigkeit für jede Praxis, ein guter Fotodrucker ist zusätzlich „nice to have“, die Datenweitergabe auch in digitaler Form per Mail oder CD ist aber in der Regel qualitativ besser, dazu noch billiger und (meist) einfacher.

Alle seit diesem Zeitpunkt gemachten Bilder sind bei mir in einem patientenbezogenen Bildarchiv (parallel zur Röntgensoftware) abgespeichert und lassen sich damit auch jederzeit ohne großes Suchen wieder aufrufen. Die Dias, die ich mit der Spiegelreflexkamera früher gemacht habe, schlummern demgegenüber in der Regel unauffindbar in gestapelten Diakisten.

2002 haben wir die 1988 unter DOS begonnene und später auf „Windowslauffähigkeit“ aufgepeppte Praxis-EDV (Zahnarztrechner) auf ein Windows-System umgestellt (ErgoDent), eine Entscheidung, die ich bisher nie bereut habe. Besonders die Anbindung von weiterer Software (Röntgensystem, Daisy, VDDS-Schnittstelle) funktioniert sehr einfach. Auftauchende Fragen können über die telefonisch gut erreichbare und mit einer jährlichen Wartungspauschale abgedeckte Hotline kurzfristig geklärt werden. Die alten Behandlungsdaten wurden in die neue Software übernommen, alle Behandlungsdaten ab 1988 sind weiterhin im Archiv zur Einsicht verfügbar.

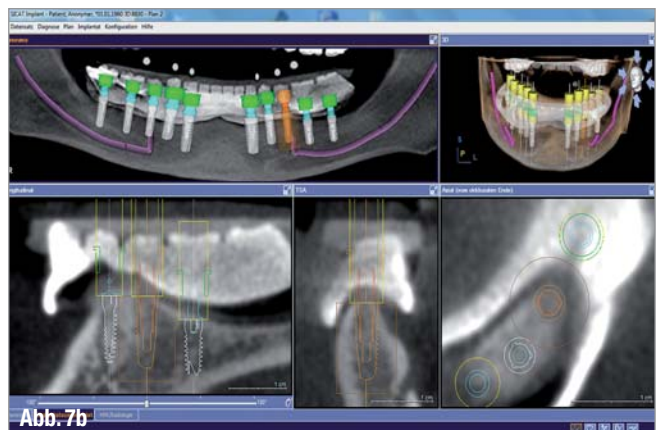
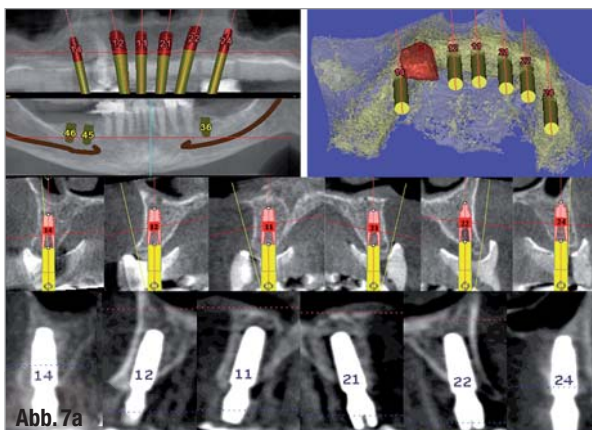
„Wenn OPG, dann digital“

Seit 2002 sind auch OPG-Aufnahmen in unserer Praxis digital angefertigt worden. Für das OPG arbeiteten wir mit einem Foliensystem der Fa. Gendex. Bei den typischen Indikationen für Übersichtsaufnahmen spielt nach meiner Erfahrung die unmittelbare Verfügbarkeit keine ganz so große Rolle. Bei der empfehlenswerten Auslesung in optimaler Qualität dauert der Scan vom Einlegen auf die Trommel bis zur Verfügbarkeit des Bildes am Bildschirm etwa 6,5 Minuten. Vorteilhaft ist bei den Foliensystemen die sehr

gleichmäßige Ausleuchtung des späteren Gesamtbildes wegen der sehr hohen Reserven der Foliensysteme gegenüber Über- bzw. Unterbelichtung. Gegenüber den vorher mit gleichem Gerät angefertigten konventionellen Aufnahmen war zumindest der optische Eindruck der auf Folie belichteten OPG-Aufnahmen ein deutlich positiver Schritt. Damit konnte die Röntgenchemie endlich komplett entfallen. Klare Empfehlung: Wenn OPG, dann digital. Wichtig für eine gute Aufnahmequalität sind natürlich auch die gute Instruktion (Zunge oben an den Gaumen!) und die gute Positionierbarkeit des Patienten.

Gut bewährt hat sich auch das in der Praxis-EDV ErgoDent integrierte Terminplanungssystem. Patientenbezogen können Termine schnell und einfach gesucht werden, an allen Arbeitsplätzen ist der Tagesplan für alle Behandler aktuell verfügbar, und an allen Arbeitsplätzen können Termine eingetragen und im Netzwerk gespeichert werden. Für den Start des Röntgen- oder Bildarchivs können Patientendaten mit wenigen Mausklicks nicht nur über den Namen, sondern auch aus der Tagesliste oder über die Patientennummer übernommen werden.

An allen Behandlungsplätzen sind seit 2004 intraorale Kameras verfügbar, um den Patienten die in ihrem Mund festgestellten Befunde zu zeigen. Die (primär analogen) (Video-)Daten können über Frame-Grabber in der Patientenakte digital gespeichert werden. Diese Möglichkeit verwenden wir nur gelegentlich zur Dokumentation. Sehr regelmäßig nutzen wir dies aber, um den Patienten ein Bild vor und ein Bild nach erfolgter Behandlung zu zeigen oder auch, um auf Reinigungs- bzw. Pflegebedarf seitens des

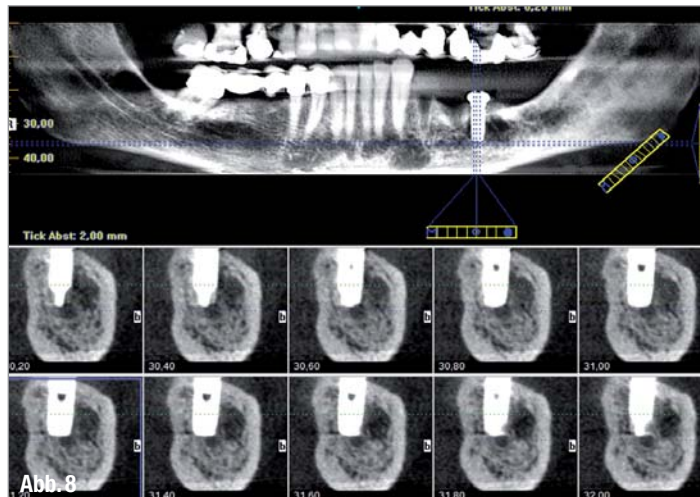


▲ Abb. 7a: Digitale Planung (oben) und Ergebnis (unten). ▲ Abb. 7b: Beispiel virtuelle Planung.

Patienten hinzuweisen. Angesichts eines Bildes von der Lingualseite der Unterkieferfront erübrigt sich oft die Rückmeldung „das kann doch gar nicht sein“ oder „aber ich putze doch jeden Tag“. Die meisten dieser Bilder löschen wir nach der akuten Demonstration für den Patienten dann aber sofort wieder. Aus meiner Sicht sehr „nice to have“, auch eine gewisse Arbeitserleichterung, ein Feature, das Patienten auch sehr schätzen, weil es ihnen das Gefühl gibt, die Notwendigkeit einer Behandlung zumindest grundsätzlich selbst nachvollziehen zu können. Die Bildqualität der Aufnahmen bleibt allerdings deutlich hinter dem mit digitalen Kameras erreichbaren Standard zurück – leider, denn oft bleibt in der täglichen Routine zwar Zeit für einen kurzen Griff zur Intraoralkamera zur Dokumentation, für ein wirklich gutes Bild ist aber dann doch oft keine Zeit.

Individuelles QM-System und DVT

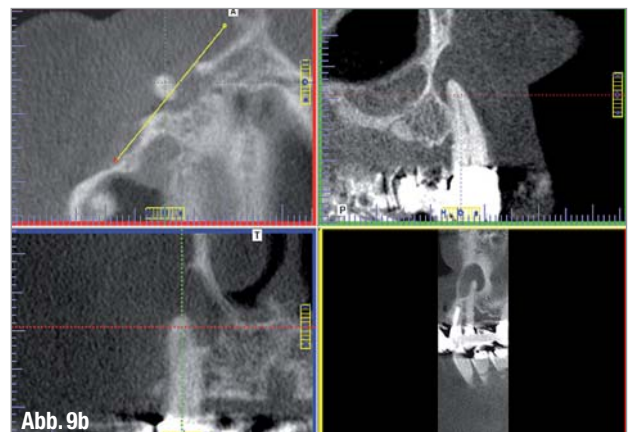
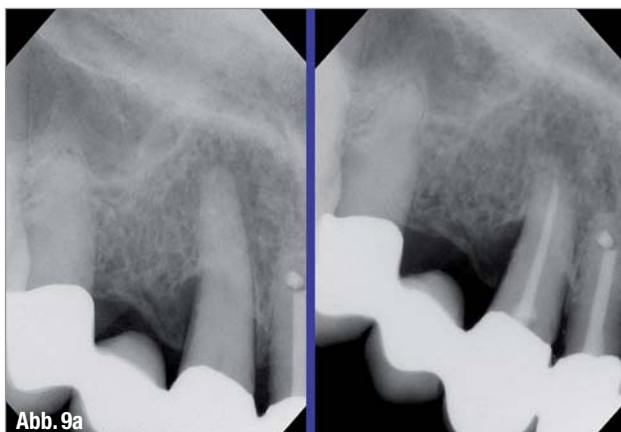
2006 habe ich mit einiger Mühe ein eigenes Qualitätsmanagement auf den Weg gebracht. Zwar habe ich mir diverse Vorlagen angesehen, im Endeffekt müssen aber doch so viele Dokumente und Arbeitsanleitungen, Bestandsverzeichnisse, Prüflisten und Termine auf die individuellen Gegebenheiten abgestimmt werden, dass Investitionen in ein bestehendes fremdes System nicht lohnen –



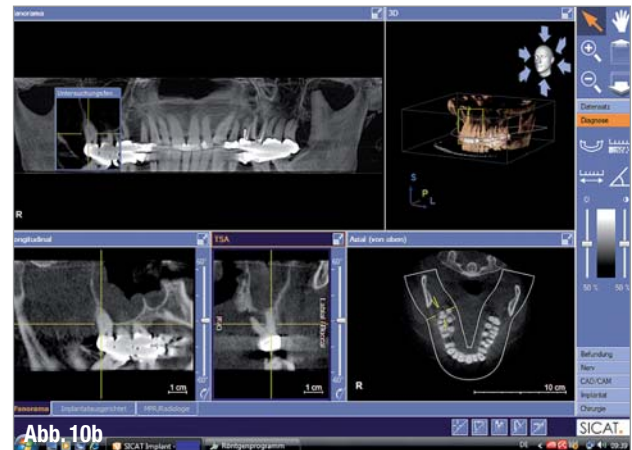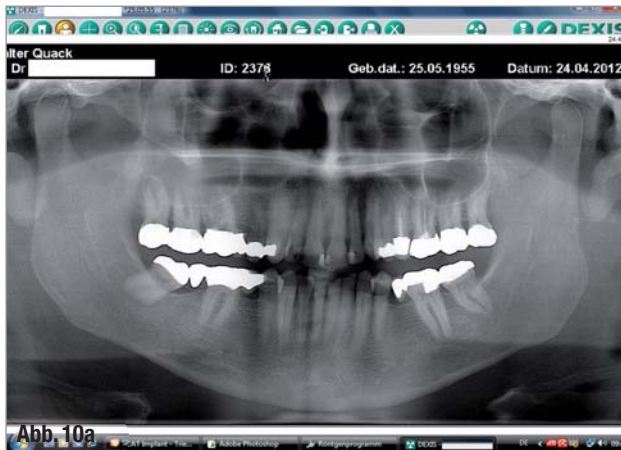
▲ **Abb. 8:** Implantat im Nerv.

allerdings kostet die individuelle Gestaltung sehr viel Zeit und Nerven. Es lohnt sich der Blick auf die Serviceseiten der Zahnärztekammer. Die Zahnärztekammer Nordrhein z. B. bietet im internen Bereich für Zahnärzte eine ganze Reihe brauchbarer Mustervorlagen an. Beim Kauf von Neugeräten sollte darauf geachtet werden, dass für die Geräte einerseits Mustervalidierungen für die in der Zahnarztpraxis üblichen Beladungen vorliegen (z. B. bei Melag Vacuklav 40B und beim DAC Universal von Sirona) und die zugehörigen Dokumente bei der Installation vollständig ausgefüllt übergeben werden. Lästig ist es, wenn für die vorgeschriebene Prozessdokumentation zusätzlich externe Geräte und Software benötigt werden, die schnell weitere vierstellige Summen verschlingen (z. B. bei Miele TDI und Sirona DAC). Beim DAC habe ich mich im Endeffekt aus Kostengründen für die deutlich günstigere (analoge) Variante der Ausgabe mit Drucker entschieden.

2008 haben wir uns zur Anschaffung eines DVT entschlossen. Im Rahmen unserer implantologischen Tätigkeit hatten wir zuvor mit mehreren EDV-gestützten Systemen (SimPlant/ExpertEase und med3D) erste Erfahrungen in der navigierten Chirurgie, zunächst auf Basis von CT-Daten gesammelt. Gerade angesichts deutlich anspruchsvoller werdender Patienten ist eine exakte Planung und Umsetzung der Implantatpositionen im Vorfeld der Behandlung zunehmend wichtiger geworden, auch um evtl. nicht erfüllbare Patientenwünsche rechtzeitig vor einer chirurgischen Intervention zu erkennen. Wenn ein Patient die erheblichen Weichgewebsdefizite im Frontzahnbereich in der Planung realisiert, dann stimmt er nach meiner Erfahrung der optisch meist besseren und darüber hinaus meist weniger invasiven und dabei in der Regel wirtschaftlich deutlich günstigeren hybridprothetischen Lösung viel eher zu. Aber gerade da, wo eine festsitzende Lösung gut möglich ist, macht es Sinn, Implantate von vornherein prothetisch orientiert korrekt auszurichten, statt nachher über komplizierte (und damit meist auch fehleranfällige) Hilfsteile die Versorgung sicherzustellen. Wer schon einmal eine festsitzende prothetische Versorgung über ein im Interdentalraum der prothetischen Versorgung stehendes Implantat versucht hat, der weiß, was ich meine. Auch der größte Künstler



▲ **Abb. 9a:** (Nicht erkennbares) Problem und Lösung in 2-D-Ansicht. ▲ **Abb. 9b:** Ausgangssituation von Abb. 9a in 3-D-Ansicht.



▲ **Abb. 10a:** Unklarer Verdachtsbefund im Panorama. ▲ **Abb. 10b:** Ernüchternde Situation vor ex in der 3-D-Ansicht.

unter den Chirurgen wird es nicht schaffen, zehn Implantate für eine festsitzende Versorgung parallel zueinander und mittig unter den späteren Kronen ohne Schablone zu inserieren (Abb. 7b). Das ist hier im Beispiel übrigens sogar ohne Augmentation im ortsständigen Knochen möglich. Hätte man das ohne 3-D-Planung gewusst? Und sollte nicht lieber geplant werden, bevor das Implantat im Nerv steht (Abb. 8)? Abbildung 8 zeigt drei Monate nach Implantatinsertion und anschließender Entfernung zweier weiterer Zähne wegen bestehender Dysästhesien. Klare Ansage: ein entsprechender Befund nach Implantatinsertion erfordert sofortige Veranlassung eines DVT!

Bis Versicherer das auch so sehen, wird es sicherlich noch etwas dauern. Auch in diesem Fall einer dialysepflichtigen Patientin war die Anfertigung einer 3-D-Aufnahme (konventionelle Aufnahme vom gleichen Tag zum Vergleich) sehr hilfreich (Abb. 9a und b). Der schuldige 3er konnte identifiziert, behandelt und erhalten werden. Gleichzeitig gingen die Entzündungsparameter gerade rechtzeitig bis zu einem möglichen Termin für eine Nierentransplantation zurück, sodass die Patientin jetzt nicht mehr abhängig von der Dialyse ist. Eine Indikation zur 3-D-Aufnahme bestand nach Meinung der (privaten!) Krankenversicherung allerdings nicht. Kein Kommentar!

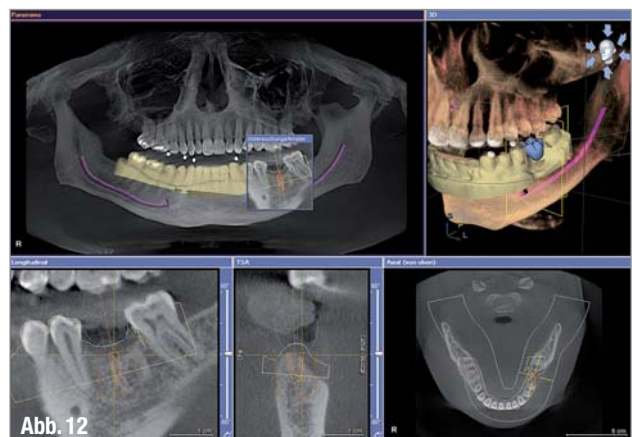
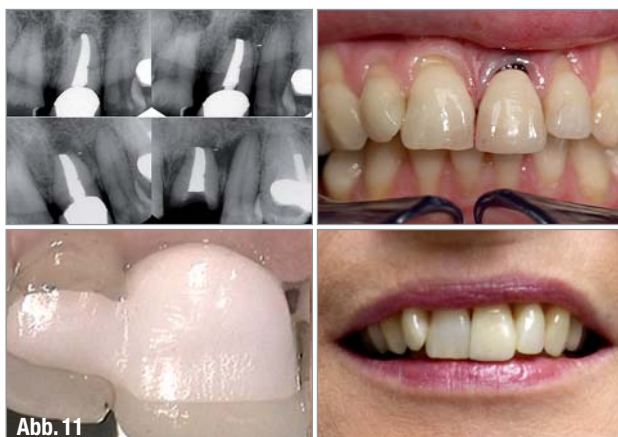Nicht jeder Kollege muss ein eigenes DVT haben. Und man sollte auch nur die Patienten ins DVT stellen, bei denen die Aufnahme für die weitere Behandlung einen klaren Nutzen bringt. Das kann man natürlich im Einzelfall nicht immer genau vorhersagen. Aber alle Kollegen sollten diese Technik kennen und ggf. auf dem Weg der Überweisung auch nutzen (Abb. 10a und b).

CEREC beim zweiten Anlauf

Angesichts immer höher kletternder Rohstoffpreise, besonders auch für Gold, werden alternative Materialien, die zum Teil erst in den letzten Jahren auf den Markt gekommen sind, immer interessan-

ter. Einige davon, z. B. Zirkon, lassen sich nur unter Zuhilfenahme digitaler Techniken überhaupt verarbeiten. Vergleichsweise spät, seit der IDS 2011 (Einführung der sogenannten CEREC BlueCam) habe ich mich mit der CAD/CAM-gestützten Herstellung von Zahnersatz beschäftigt. Inzwischen ist dies ein wesentlicher und auch wirtschaftlich interessanter Teil meiner Praxistätigkeit. Der Trend und die Wünsche der Patienten gehen eindeutig weg vom Metall im Mund und hin zu zahnfarbenen Restaurationen.

Bei ersten Kontakten mit CEREC fand ich die Technik zwar interessant, die Ergebnisse allerdings qualitativ wenig akzeptabel. Ich habe mich dann jahrelang nicht mehr damit beschäftigt – schließlich kannte ich das System ja und hatte mir meine Meinung gebildet. Inzwischen ist es aber durchaus möglich, mit dem CEREC-System (und inzwischen kommen auch verstärkt andere Anbieter auf den Markt) Kronen, Inlays, Brücken (mit Einschränkungen) und Implantatversorgungen (Kronen und kleine Brücken) herzustellen.



▲ **Abb. 11:** Einflügelige Marylandbrücke in CAD-on-Technik. ▲ **Abb. 12:** Originalfall CEREC meets Galileos.

len, die den Vergleich mit konventionell hergestelltem Zahnersatz weder von der Passung noch von der Optik zu scheuen brauchen (Abb. 4). Manches geht mit diesem System sogar besser als konventionell (Abb. 11). In Abbildung 11 ging es um einen nicht erhaltungsfähigen Frontzahn mit Längsfraktur und Fistel bei einer Patientin mit hoher Lachlinie und dünnem Gingivatyp bei weitgehend intakten Nachbarzähnen. Hier die rein digitale Lösung mit einer einflügeligen Marylandbrücke in CAD-on-Technik. Interessant ist auch das Kombinieren der unterschiedlichen, digitalen 3-D-Daten von CAD/CAM-System und DVT-Daten, zunächst von Sirona mit dem CEREC meets Galileos, inzwischen auch von Mitbewerbern auf der Basis offener Systeme (Abb. 12).

Fazit

Das CEREC-System ist primär für den Chairside-Einsatz gedacht. In Zukunft wird auch in diesem Bereich die Zusammenarbeit mit den Zahntechnikern zunehmen. Zahntechnik wird sich deutlich in Richtung digitaler Fertigungsverfahren verändern, angesichts des Kostendrucks auch verändern müssen. Eine Auseinandersetzung mit den neuen Möglichkeiten ist für alle Kollegen zwingend notwendig. Wann der richtige Zeitpunkt zum Einstieg ist, muss jeder für sich entscheiden. Manche früher selbstverständlichen Gegenstände wurden im Laufe der Zeit vollständig überholt. Die Schallplatte ist der CD und inzwischen zunehmend dem Datenträger gewichen. Kunstvolle mechanische oder sogar dampfgetriebene Uhrwerke haben einen nostalgischen Reiz, aber sie haben der Quarzuhr nichts entgegenzusetzen. Der konventionelle Film ist tot, die digitale Fotografie ist angesagt.

Wichtig für das zukünftige Zusammenwachsen der verschiedenen digitalen Systeme sind standardisierte Schnittstellen. Einige Hersteller haben das inzwischen erkannt und liefern sogenannte „offene Systeme“, die über Standardausgabeformate die Kommunikation mit Geräten und Software anderer Hersteller ermöglichen. Kein Zahnarzt wird sich mit seinen Investitionen für alle Zukunft auf die Geräte eines einzelnen Herstellers festlegen lassen wollen. Bei guter Zusammenarbeit spricht ja nichts

gegen eine erneute Bindung an einen verlässlichen Partner. Aber das sollte man frei entscheiden können. Wenn „systeminterne“ Formate benutzt werden, um dem Behandler schwierige und zeitraubende Abstimmungsarbeiten zwischen Komponenten abzunehmen, ist das in Ordnung. Wenn eine „closed shop“-Politik betrieben wird, die die Integration von Geräten anderer Hersteller nur gegen Zahlung meist wenig nachvollziehbarer „Strafgebühren“ oder auch gar nicht ermöglicht, dann ist das für Behandler sehr ärgerlich, und wir Kollegen sollten solche Produkte möglichst meiden. Auch für Hersteller gilt: „Wer zu spät kommt, den bestraft das Leben...“

Das gilt natürlich auch für den Umstieg auf digitale Technik. Wie sagten es die alten Indianer: „Wenn dein Pferd tot ist, dann steig ab“. Wenn Sie noch analog

arbeiten, dann denken Sie daran, vielleicht schon etwas früher „abzusteigen“. <<



KONTAKT



Dr. Walter Quack
Zahnarzt/
Volumentomografie
Alte Wipperfürther
Straße 258
51467 Bergisch
Gladbach

Tel.: 02202 41414

Fax: 02202 41532

E-Mail: drwalterquack@aol.com

www.volumentomographie.net

ANZEIGE

Hand in Hand

mit den Hygieneexperten

IDS 2015 in Köln, Halle 11.1, Gang H, Nr. 049

- Kostenlose Hygieneberatung
- Täglich 10.30–13.00 Uhr und 14.30–17.00 Uhr
- Es erwartet Sie eine kleine Überraschung!

ORBIS

Wir freuen uns auf Sie!
Ihr Team von
ORBIS Dental

2015.2515_Stand: 28.01.2015