

Fallbericht

Anspruchsvolle Frontzahnästhetik dank geführter Implantation

Die funktionelle und ästhetische Versorgung mit Frontzahnimplantaten stellt für den Behandler immer eine besondere Herausforderung dar. Besonders bei Zahnersatz im sichtbaren Bereich sind Patienten verständlicherweise sehr anspruchsvoll. Der vorliegende Fall zeigt, wie schnell und sicher man mit DVT- und CAD/CAM-gestützter Planung und konsequenter Vorgehensweise auch bei komplexen Fällen überzeugende Ergebnisse erzielen kann.

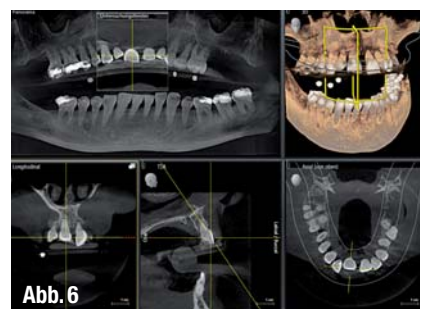
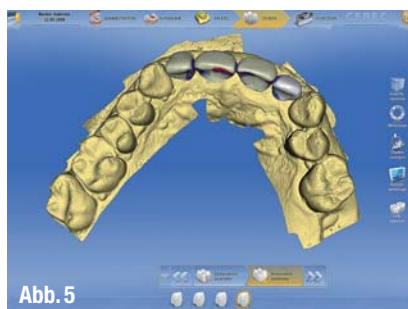
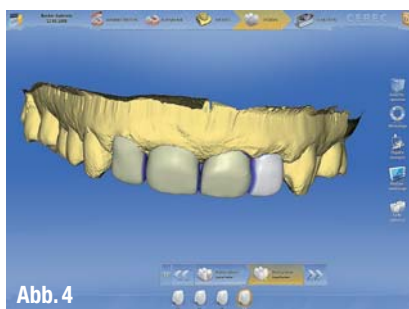
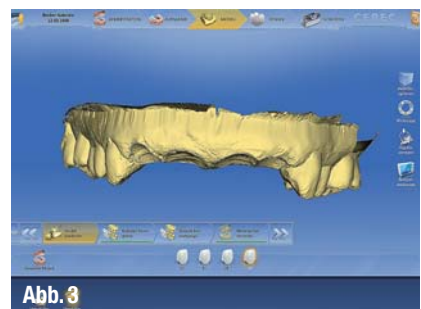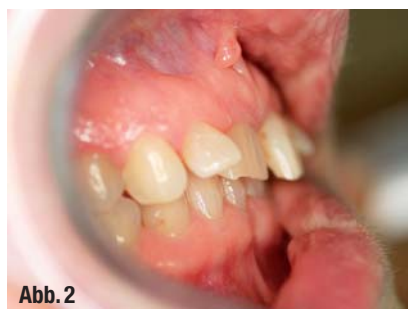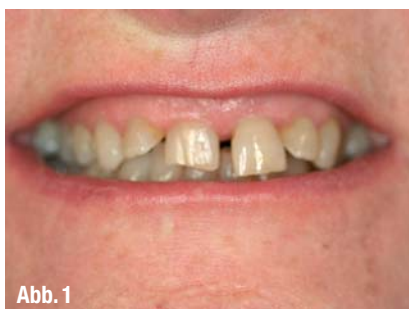Dr. Matthias Münch/Viernheim

■ **Wenn der komplette** Frontzahnbereich ersetzt wird, durchleben die Patienten zwischen Extraktion und definitiver Versorgung eine kritische Zeit, die so kurz wie möglich sein sollte. Zähne haben nicht allein eine funktionale Aufgabe, sondern beeinflussen maßgeblich Aus-

sehen und Mimik. Schwellungen in der Mundpartie und das ungewohnte Gefühl eines Prothesensattels sind für Patienten in vielen Fällen eine zusätzliche Belastung.

Die Sofortimplantation bietet hier die Chance, die Behandlungsdauer zu ver-

kürzen, da Implantate unmittelbar nach der Zahnentfernung, also in der gleichen Sitzung gesetzt werden. Die Patienten profitieren zudem vom reduzierten Operationstrauma und werden von der Behandlung weniger gestresst. Für einen solchen Eingriff müssen verschiedene



▲ **Abb. 1:** Ausgangsbefund: Die Frontzähne weisen Fehlstellungen auf und sind aufgrund von Knochenabbau nicht erhaltungswürdig. ▲ **Abb. 2:** Fehlstellungen der Zähne 12 bis 22 im Profil. ▲ **Abb. 3:** Scan des radierten Oberkiefers. ▲ **Abb. 4 und 5:** Simulation des prothetischen Ergebnisses mit CEREC. ▲ **Abb. 6:** 3-D-Röntgenaufnahme mit ORTHOPHOS XG 3D (Firma Sirona).

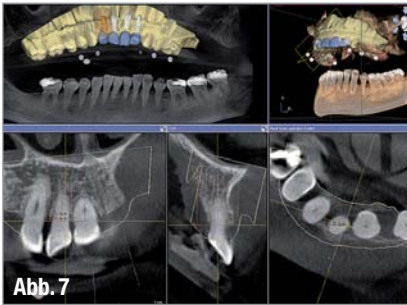


Abb. 7

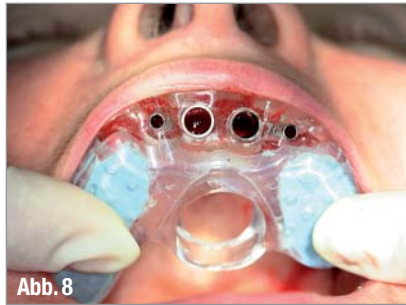

Abb. 8

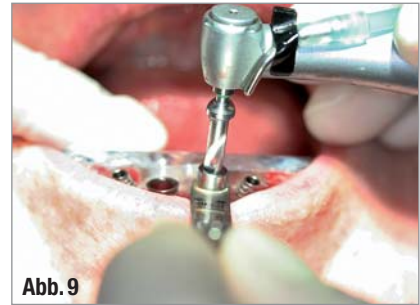

Abb. 9

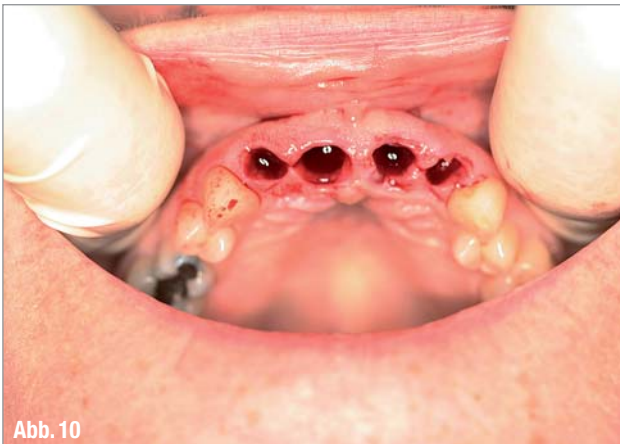

Abb. 10

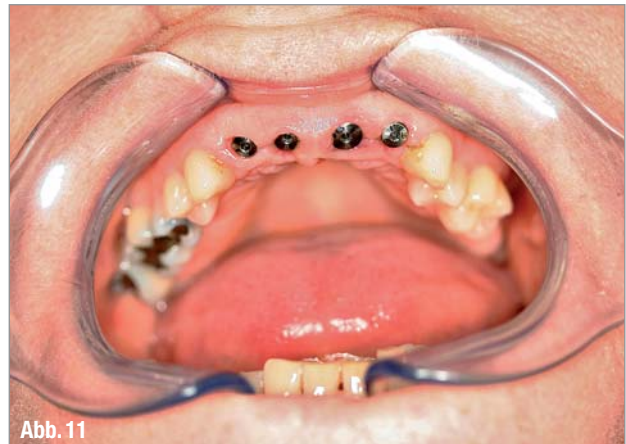

Abb. 11

▲ **Abb. 7:** Übertragung der CEREC-Daten auf die DVT-Aufnahme in GALILEOS Implant. ▲ **Abb. 8:** Ansetzen der Bohrschablone. ▲ **Abb. 9:** Schablonengeführte Bohrung. ▲ **Abb. 10:** Zustand nach der Bohrung. ▲ **Abb. 11:** Zustand nach Implantation und Verschluss mit Gingivaformern.

Voraussetzungen gegeben und Vorbereitungen getroffen sein. Die vorherige Planung mit CEREC und 3-D-Röntgentechnologie hilft dem Behandler, die Im-

plantation ohne Überraschung und mit großer Sicherheit durchzuführen und dabei die gewünschten klinischen und ästhetischen Ergebnisse zu erzielen.

Wichtig ist für den Behandler, dass er vor dem Eingriff Klarheit über die anatomischen Gegebenheiten gewinnt: Befinden sich die Zahnwurzeln in der üblichen

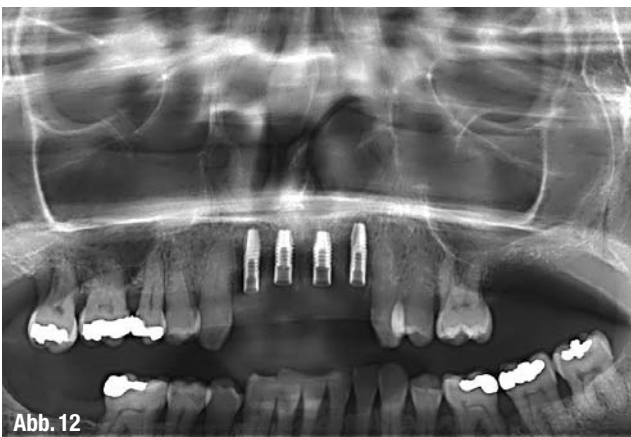

Abb. 12

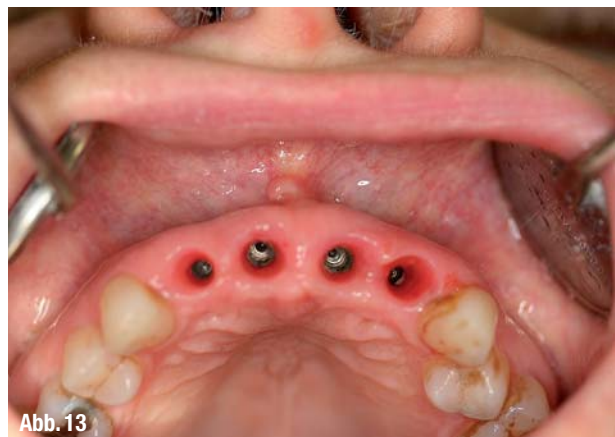

Abb. 13

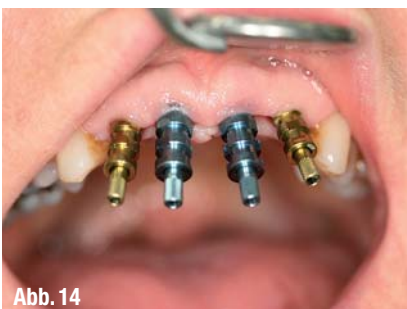

Abb. 14

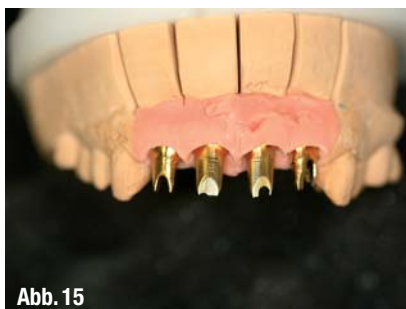


Abb. 15

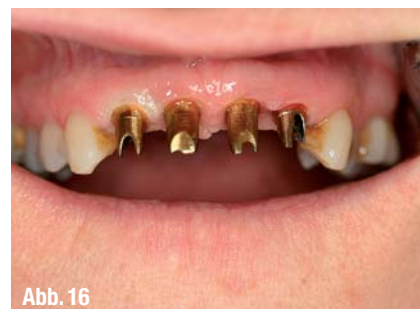

Abb. 16

▲ **Abb. 12:** Kontrollaufnahme mit ORTHOPHOS XG 3D. ▲ **Abb. 13:** Zustand fünf Monate nach dem Eingriff. ▲ **Abb. 14:** Die Abformpfosten werden für die Abdrucknahme mit Halteschrauben fixiert. Die Abformpfosten geben im Abdruck Position und Neigung des Implantats wieder. ▲ **Abb. 15:** Individuelle Abutments aus Titan auf dem Modell. ▲ **Abb. 16:** Abutments in situ.

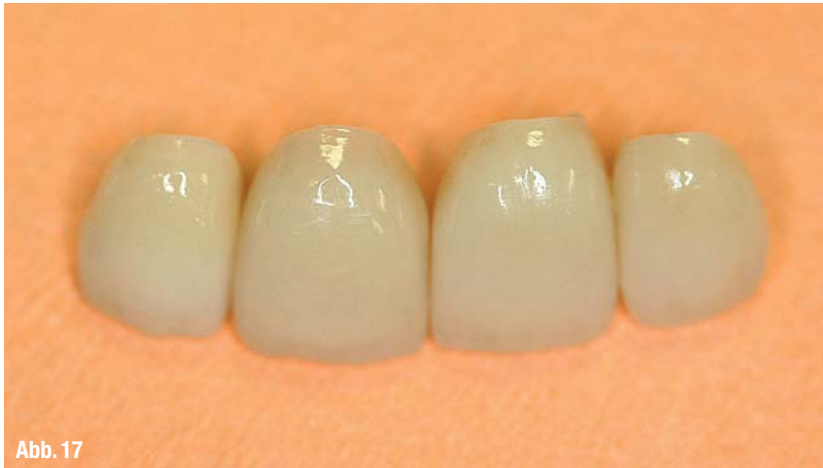

Abb. 17

▲ **Abb. 17:** Implantatkronen aus Zirkon.

Lage? Ist das Knochenangebot ausreichend? Ist das Zahnfach entzündungsfrei? Mit 3-D-Röntgenaufnahmen lässt sich all das im Vorfeld problemlos feststellen. Sind die Voraussetzungen erfüllt, kann die Planung beginnen, bei der wir von dem ästhetisch optimalen Ergebnis ausgehen und im Wege des sogenannten Backward Planning die Größe, Position und Ausrichtung der Implantate ermitteln.

Im Zusammenspiel von moderner CAD/CAM- und dreidimensionaler Röntgentechnologie lassen sich diese Schritte virtuell durchführen. Von Vorteil ist dabei, dass viele Arbeitsschritte schon vor der Extraktion der Zähne durchgeführt werden können – etwa die Anfertigung einer Bohrschablone, die wir zur exakten Umsetzung unserer Planung verwenden. Wir greifen bei der Herstellung auf die Unterstützung der Firma SICAT in Bonn zurück, die auf die Entwicklung von Softwarelösungen für die dentale Implantologie sowie die Mund-, Kiefer- und Gesichtschirurgie spezialisiert ist. SICAT bietet für die Bohrschablonenher-

stellung verschiedene Verfahren an. Als CEREC-Anwender können wir beim OPTIGUIDE-Verfahren Zeit sparen, da wir den prothetischen Vorschlag mit dem CEREC-System ganz einfach inhouse erstellen und dann sofort in der Implantatplanungssoftware GALILEOS Implant mit den 3-D-Röntgendaten matchen können. Dann übermitteln wir die Planung per Upload an den Bohrschablonenhersteller. Wie einfach und effektiv eine geführte Implantation mit dem OPTIGUIDE-Verfahren abläuft, ist im nachfolgenden Fallbeispiel dargestellt.

Ausgangssituation

Im Sommer 2013 stellte sich eine 44-jährige Patientin in unserer Praxis mit dem Wunsch vor, ihre Zähne im Frontzahnbereich zu ersetzen, sodass sie sich „für ihr Lächeln nicht mehr genieren“ müsse. Die Zähne 12 bis 22 wiesen in allen Parametern Fehlstellungen auf, waren aufgrund von Knochenabbau beweglich und nicht erhaltungswürdig.

Wir entschieden uns für eine Sofortimplantation.

Planung

Bei der Planung stellte sich heraus, dass die ideale Verteilung der definitiven Versorgung Implantatpositionen erforderlich machten, die geringfügig von den Formen der Extraktionsalveolen abwichen. Hier war die Gefahr, dass der Bohrer an der Alveolenkortikalis unkontrolliert abgleiten würde und dem Implantat einen unerwünschten Kanalgraben würde, besonders groß. Deshalb war eine schablonengeführte Vorgehensweise unumgänglich.

Um den Zustand nach Extraktion der Zähne simulieren zu können, fertigten wir ein Gipsmodell an, radierten die Zähne 12 bis 22, führten einen Scan mit der CEREC Bluecam durch und zeichneten die geplanten Austrittsprofile der neuen Zähne ein. Anschließend konstruierten wir die gewünschten Zahnformen als virtuelles Set-up.

Im nächsten Schritt erstellten wir mit unserem DVT-Gerät ORTHOPHOS XG 3D der Firma Sirona eine 3-D-Röntgenaufnahme, mit einem Volumen in der Größe von 8 x 8 cm. Die Patientin trug dabei eine Scanschablone mit Referenzkugeln, die später bei der Fertigung der Bohrschablone eine perfekte Verortung und Bestimmung der Abmessungen möglich machen.

Die 3-D-Röntgendaten und der prothetische Vorschlag mit CEREC wurden nun in der Planungssoftware GALILEOS Implant zusammengeführt. Dies ermöglichte uns, die virtuellen Implantate im Datensatz in Bezug auf die angestrebte Kronenanatomie und das Knochenange-

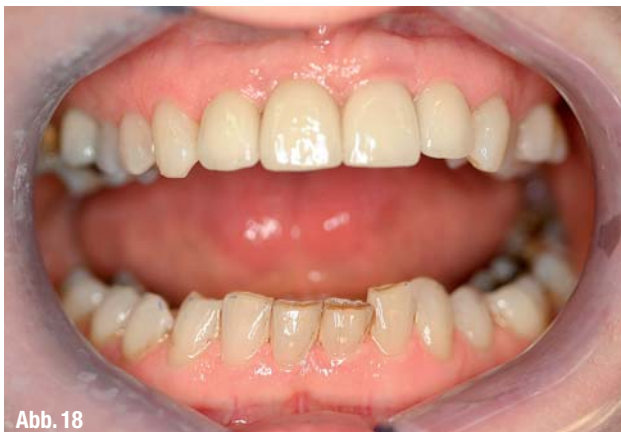

Abb. 18

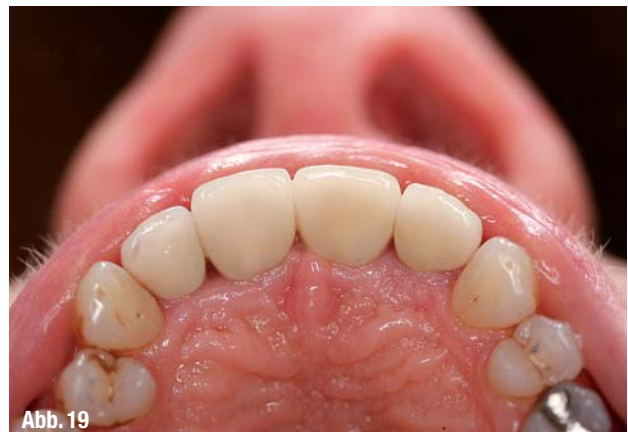

Abb. 19

▲ **Abb. 18 und 19:** Finale Versorgung nach der Eingliederung.

bot dreidimensional auszurichten. Aufgrund des begrenzten anatomischen Platzangebotes wählten wir für die Zähne 12 und 22 Implantate mit je 3 mm Durchmesser.

Die Planungsdaten übermittelten wir per Upload an SICAT. Dort wurde auf Basis unserer virtuellen Planung eine Bohrschablone im SICAT OPTIGUIDE-Verfahren erstellt.

Behandlung

Nach Extraktion der Zähne 12 bis 22 brachten wir die Schablone in Position. Sie passte exakt. Mit ihrer Hilfe gelangen

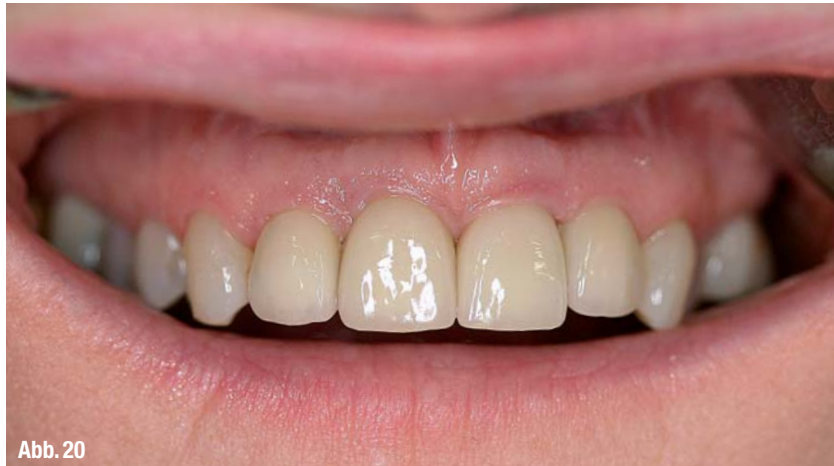

Abb. 20

▲ **Abb. 20:** Zustand nach einem Jahr.



INFO

Innovative Verfahren der Bohrschablonenherstellung

1. CLASSICGUIDE

Beim CLASSICGUIDE-Verfahren fertigt der Zahnarzt einen klassischen Abdruck an. Der Zahntechniker wachst den prothetischen Vorschlag auf und integriert ihn in eine Tiefziehschiene, die gemeinsam mit einer Scanschablone bei der 3-D-Röntgenaufnahme getragen wird. Die Röntgendaten schickt der Anwender mit der Schablone und der Planung an SICAT.

2. OPTIGUIDE

Der CEREC-Anwender kann den Vorgang beschleunigen, indem er den Kiefer mit CEREC abformt und einen prothetischen Vorschlag berechnet. Bei dem sogenannten OPTIGUIDE-Verfahren fusioniert er diese Daten mit dem 3-D-Volumen seines Sirona-DVTs. Dann übermittelt er die Planung per Upload an den Bohrschablonenhersteller.

3. CEREC Guide 2

Ein CEREC-Anwender, der über eine CEREC MC XL-Fertigungsmaschine und die neue Software CEREC 4.4 verfügt, kann neuerdings die Bohrschablone entsprechend den Planungsdaten inhouse aus einem Kunststoffblock ausfräsen. So erhält er ganz ohne physisches Modell CEREC Guide 2-Bohrschablonen in einem schnellen, günstigen und einfachen Verfahren.

die anschließenden Bohrungen wie geplant. Zum Einsatz kam das Astra Tech Implant System der Firma Dentsply mit den Durchmessern 3,5 mm bei den Zähnen 11 und 21 sowie 3,0 mm bei den Zähnen 12 und 22. Der Verschluss erfolgte mit Gingivaformern, die provisorische Versorgung mittels herausnehmbarer Prothese.

Nach einer Einheilphase von fünf Monaten erstellten wir einen Abdruck für die Anfertigung provisorischer Implantatkronen zur Ausformung eines entsprechenden Emergenzprofils. Der günstige Phenotyp der Gingiva machte es bei dieser Patientin möglich, bei der definitiven Versorgung Standardabutments aus Titan zu verwenden. Ursprünglich war geplant, die komplette Arbeit mit CEREC durchzuführen. Weil für 3-mm-Implantate zu diesem Zeitpunkt keine Scan-Bodys verfügbar waren, wurde die Arbeit an ein Dentallabor vergeben. Dazu übertrugen wir die Position und Neigung der Implantate mittels Abformpfosten in einen Abdruck. Die Kronen wurden in Zirkon ausgeführt. Beim nächsten Besuch setzten wir die Abutments ein und zementierten die Kronen.

Fazit

Die Patientin ist mit dem Behandlungsergebnis zufrieden und beschwerdefrei. Durch den Einsatz von 3-D-Röntgen- und CAD/CAM-Technologie konnte sie von Beginn der Planung an alle Therapieschritte nachvollziehen und fühlte sich durch die Verlässlichkeit der Behandlung stets sicher und stressfrei.

Der Fall zeigt, dass Behandler die gesamte Implantatplanung mit CEREC und ORTHOPHOS XG 3D aus einer Hand zügig

durchführen können. Da sie beispielsweise zur Erstellung der Röntgenschablone nicht auf externe Zulieferung angewiesen sind, ist der Workflow einfacher. Die Bohrschablone wurde von SICAT vier Tage nach Auftragserteilung geliefert und war somit schneller gefertigt als mit den gängigen Verfahren zuvor. Das Verfahren lässt sich durch die Inhouse-Fertigung von CEREC Guide 2-Bohrschablonen mittlerweile noch weiter beschleunigen.

Auch die Implantatkronen können im Regelfall sehr viel schneller und einfacher mit CEREC hergestellt werden. Die Wertschöpfung bleibt dann fast vollständig in der Hand des Zahnarztes. Allerdings erforderten besondere anatomische Gegebenheiten die Wahl von kleinen Implantaten mit geringem Durchmesser und damit die externe Unterstützung. ◀◀

Mein besonderer Dank gilt Dr. Bernhard Stier, mit dem der chirurgische Part gemeinsam durchgeführt wurde.



KONTAKT

Dr. med. dent. Matthias Münch

Heinkelstraße 1a
68519 Viernheim
Tel.: 06204 9145940
E-Mail: info@dr-dent-muench.de

Sirona Dental Systems GmbH

Fabrikstraße 31
64625 Bensheim
Tel.: 06251 16-0
Fax: 06251 16-2591
E-Mail: contact@sirona.com
www.sirona.com