

Wie ändert sich die **Gesichts-ästhetik** bei Veränderung der skelettalen Strukturen?

Autoren Prof. Dr. med. dent. Nezar Watted, Priv.-Doz. Dr. med. Dr. med. dent. Josip Bill, Dr. med. dent. S. Benjamin, Dr. med. dent. O. Blanc

_Einleitung

Zu den Hauptaufgaben der Kieferorthopädie gehört neben der Diagnose vor allem die Indikationsstellung zur kieferorthopädischen Behandlung, bei der neben der Notwendigkeit der Behandlung ihre Erfolgsprognosen zu bewerten sind.

Die Notwendigkeit einer kieferorthopädischen Behandlung ergibt sich aus

1. anatomisch bedingten Fehlfunktionen; dazu gehören Mastikations-, Atem- und Sprachbildungsstörungen,
2. Fehlbelastung der parodontalen und artikulären Gewebe,
3. Erschwerung der Mundhygiene sowie
4. ästhetischen Defiziten und dadurch bedingter psychosozialer Störung.

Als Ziel der Behandlung gilt in der Kieferorthopädie die Schaffung einer korrekten Interdigitation und funktionstüchtigen Okklusion, eine verbesserte Parodontalgesundheit, verbunden mit einer angemessenen dentofazialen Ästhetik. Das Hauptaugenmerk liegt hierbei auf der korrekten Okklusion, da man bisher davon ausging, dass eine gute Okklusion auch mit einer brauchbaren fazialen Ästhetik verbunden sei. Dies ist jedoch nicht immer der Fall. Der Satz „Was gut ist, ist auch schön“ lässt sich als Richtlinie für eine kieferorthopädische Behandlung nicht aufrechterhalten.

Während Dysgnathien geringen Umfangs durch rein dentoalveoläre Maßnahmen ausgeglichen werden können, stellt sich bei ausgeprägten sagittalen Diskrepanzen die Frage, wie diese erfolgreich behandelt werden können.

Für die Therapie skelettaler Dysgnathien wie z. B. Klasse II-Dysgnathien bestehen in Abhängigkeit der Wachstumsphase, der Ausprägung der Dysgnathie und anderer Faktoren prinzipiell mehrere Therapieansätze. Dazu gehören z. B. die Wachstumsbeeinflussung^{17, 22, 25, 26, 32} oder der dentoalveoläre Ausgleich.¹²

Sollten diese die Behandlungsziele nicht erfüllen, ist eine Dysgnathiebehandlung nur durch eine kombiniert kieferorthopädisch- kieferchirurgische Therapie möglich.^{1, 24}

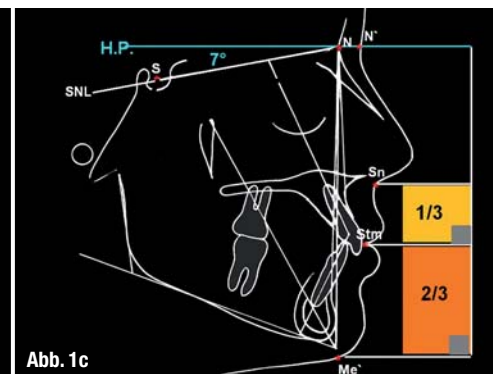
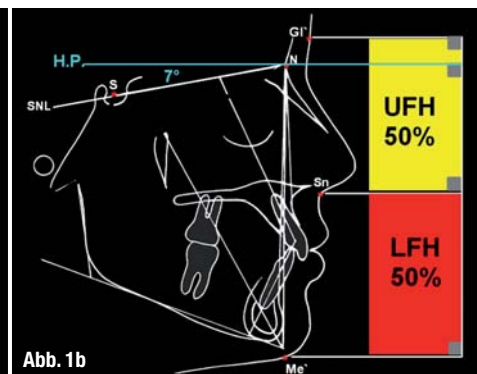
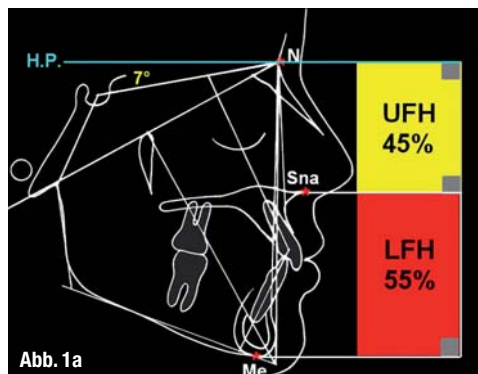
Für die korrekte Diagnose, die fallspezifische Festlegung der angestrebten Behandlungsziele und die individuelle Behandlungsplanung sind neben sachgemäß angefertigten Unterlagen (wie Fotostataufnahmen, OPG, FRS, Funktionsanalyse, Modelle) eine gründliche klinische Untersuchung und eine ausführliche Anamnese nötig, durch die unter anderem das Anliegen und die Motive des Patienten für die Behandlung ermittelt werden müssen.

Die Untersuchungen von Flanary und Mitarbeiter¹¹ und Kiyak und Mitarbeiter¹³ bezüglich Motiv, Erwartung und Zufriedenheit weisen darauf hin, dass

Abb. 1a-c a: Skelettale Einteilung des Gesichtes in der Vertikalen, die Relation zwischen dem Mittel- und Untergesicht in Bezug auf die Spina nasalis anterior (N-Sna: Sna-Me) beträgt 45% zu 55%.

b: Die vertikale Einteilung des Gesichtes zwischen Gl' und Me' im FRS in Bezug auf die Horizontalebene (HP); die harmonische Relation von oberer N'-Sn (Upper facial height: UFH) zu unterer Gesichtshöhe Sn-Me' (Lower facial height: LFH) beträgt 50% zu 50%.

c: Vertikale Einteilung des Untergesichtes (Sn-Me'). Das Verhältnis der Oberlippe (Sn-Stm bzw. Stms) zur Unterlippe und dem Kinn (Stm bzw. Stms-Me') beträgt in Ruheschwebelage 1:2.



sich 79% bis 89% der Patienten³, die sich einer kombinierten kieferorthopädisch-kieferchirurgischen Behandlung unterziehen, dies nicht nur aus funktionellen, sondern vor allem aus ästhetischen Gründen tun, wobei die Gewichtung für den Einzelnen z.B. in Abhängigkeit der extraoralen Ausprägung der Dysgnathie unterschiedlich ausfällt.

_ Gesichtseinteilung

Die harmonische Aufteilung des Gesichtes kann durch unterschiedliche Faktoren gestört sein. Eine Disharmonie in den skelettalen Strukturen kann sich im Weichteilprofil niederschlagen, muss dies aber nicht zwangsläufig. Dementsprechend wichtig ist die Analyse dieses Sachverhaltes bei der Behandlungsplanung.^{1, 2, 4, 10, 14, 29}

Grundlagen der Harmonie der Weichteilrelation ist zumeist eine gewisse Harmonie im skelettalen Bereich, deren Analyse 1958 von Burstone⁴ beschrieben und 1980 von Legan und Burstone¹⁴ modifiziert wurde. Auf das skelettale Mittelgesicht (N-Sna) entfallen dabei 45% und auf das Untergesicht (Sna-Me) 55%. Im Weichteilprofil entfallen auf das Obergesicht (Weichteilglabella - Subnasalpunkt, Gl'-Sn) 50% und 50% auf dem Untergesicht (Subnasalpunkt - Weichteilmenton, Sn-Me'). Im Bereich des Untergesichtes besteht bei einem ästhetischen Profil ebenso eine gewisse Harmonie zwischen dem Subnasalpunkt - Stomion und Stomion - Weichteilmenton (Sn-Stm/Stm-Me', 1:2 bzw. 33%:67%) (Abb. 1a-c, Tabelle I).

Bei abgeschlossenem Wachstum kann eine Veränderung des Weichteilprofils insbesondere in der Vertikalen nur durch entsprechende Veränderung der skelettalen Strukturen in den entsprechenden Ebenen erfolgen. Dies kann nur durch chirurgische Maßnahmen an den entsprechenden knöchernen Strukturen durchgeführt werden.

Neben den bei einer kieferorthopädisch-kieferchirurgischen Behandlung allgemeingültigen Behandlungszielen, wie die Korrektur der Okklusion bei einer physiologischen Kondylenposition und die Verbesserung der dentofazialen Ästhetik, muss z. B. bei Patienten mit Klasse II-Dysgnathie und skelettal tiefem Biss entsprechend der spezifischen Problematik

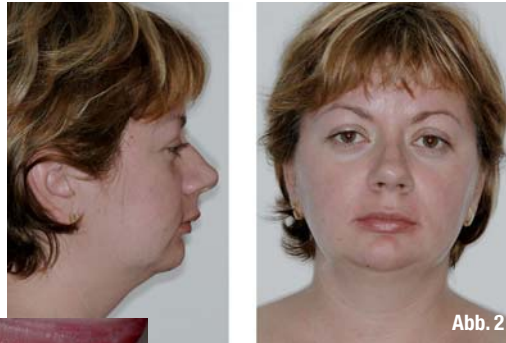
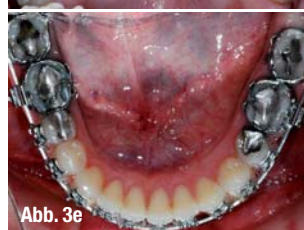
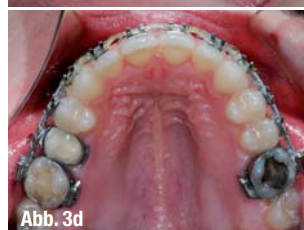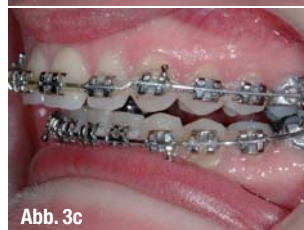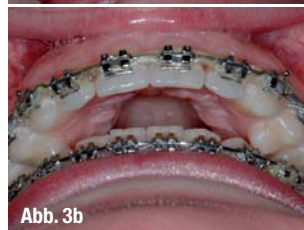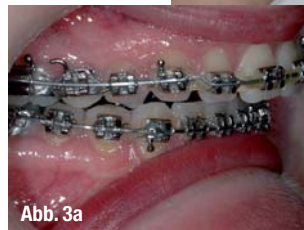Abb. 2 _ Fotostataufnahme: Disharmonische Weichteileinteilung in der Vertikalen, kurzes Untergesicht, vertiefte Supramentalfalte mit aufgerollter Unterlippe und prominentes Kinn. Ebenso liegt eine Disharmonie bei der Einteilung des Untergesichtes vor.

Abb. 3a-e _ Intraorale Aufnahmen: distale Okklusionsverhältnisse (Klasse II). Klinische Situation nach der orthodontischen Vorbereitung. Die Zahnbögen wurden so ausgeformt, dass keine dentale Kompensation der skelettalen Dysgnathie mehr besteht.



das Augenmerk auf einige besondere Punkte gelegt werden.²⁸ Die Verbesserung der Gesichtsästhetik bezieht sich nämlich nicht nur auf die sagittale, sondern auch auf die vertikale Dimension. Das bedeutet, dass bei Patienten mit einem verkürzten Untergesicht eine Verlängerung dieses Gesichtsteils erreicht werden sollte, ohne dabei die Kinnprominenz zu verstärken bzw. andere Gesichtspartien zu verschlechtern.

_ Klinische Umsetzung

Diagnose und Problemdarstellung

Die Patientin stellte sich im Alter von 31 Jahren auf eigene Veranlassung vor. Sie klagte über die ästhetische Beeinträchtigung durch die Stellung ihrer Oberkieferfrontzähne, die gestauchte Untergesichtspartie und vertiefte Supramentalfalte. Die Patientin hatte Kiefergelenkschmerzen besonders während der Kaufunktion.

Die Fotostataufnahmen (Abb. 2) zeigen ein leichtes Vorgesicht schräg nach vorne, ein prominentes Kinn mit vertiefter Supramentalfalte und im Vergleich zum Mittelgesicht (Gl'-Sn) ein kurzes Untergesicht (Sn-Me'). Diese Symptome mit der dazugehörigen Untergesichtskonkavität führen zu einer optischen „Alterung“ des Gesichtes. Bei der Funktionsanalyse wurde ein leichter Zwangsbiss nach ventral festgestellt.

Es lag weiterhin eine Angle Klasse II-Dysgnathie, ein tiefer Biss vor. Die Unterkieferfront stand nahezu achsensgerecht. Außerdem bestand ein geringer Engstand in der Unterkiefer- und Oberkieferfront. Die Unterkieferfront war im Hochstand, was sich in einem Niveauunterschied durch die ausgeprägte Spee'sche Kurve im Unterkiefer äußerte (Abb. 3 a-e). Eine Brei-

Abb. 4a, b Fernröntgenaufnahme: disharmonische skelettale Einteilung in der Vertikalen sowohl bei den skelettalen Strukturen und den Weichteilstrukturen.

Abb. 5 OPG zu Behandlungsbeginn.

Abb. 6a Simulation einer operativen Unterkieferverlagerung ohne vorherige Nivellierung des UK-Zahnboogens. Es folgte eine Öffnung des Kieferwinkels durch die Rotation des UK-Segementes während der Operation. Die vertikale blaue Linie berührt das Pogonion der Ausgangssituation, eine geringgradige Ventralverschiebung der Kinnprominenz.

Abb. 6b Simulation einer operativen Unterkieferverlagerung mit vorheriger Nivellierung des UK-Zahnboogens, es erfolgte die Korrektur der sagittalen Disharmonie ohne Veränderung der vertikalen Relation, es kommt zu einer ästhetisch ungewünschten Verstärkung der Kinnprominenz.

Abb. 7 Chirurgische Vorbereitung im Artikulator.

Abb. 8 Sagittale Spaltung des Unterkiefers.



Abb. 7

tendiskripanz zwischen dem Oberkiefer- und Unterkieferzahnbogen war festzustellen.

Die kephalometrischen Parameter lassen außer der distobasalen Kieferrelation einen kleinen Kieferwinkel (Gonionwinkel = 120°, Mittelwert = 130°) und Interbasenwinkel (ML-NL = 17°, Mittelwert = 23°) erkennen; der verkleinerte Interbasenwinkel war durch die anteriore Rotation des Unterkiefers (ML-SNL = 24°, Mittelwert = 32°) bedingt, die Relation von hinterer zu vorderer Gesichtshöhe (PFH/AFH = 72%, Mittelwert = 63%) war vergrößert. Es bestand eine skelettale und Weichteildisharmonie zwischen dem Ober- und Untergesicht, das skelettale Untergesicht (Sna-Me) betrug 52% statt 55%; hinzu kam die ausgeprägte Kinnprominenz (Abb. 4a, b, Tabelle I).

Das kurze Untergesicht stellte für die Patientin die primär ästhetische Beeinträchtigung dar, wegen der sie sich einer kombinierten Behandlung unterziehen wollte.²³ Das Orthopantomogramm (Abb. 5) zeigte außer der Umrundungen der Caput mandibulae keine Auffälligkeiten.

Therapieziele und Lösungsansatz

Der Therapieerfolg wird an den prätherapeutisch individuell aufgestellten Behandlungszielen gemessen. Entsprechend müssen diese zusammen mit den anderen Fachdisziplinen – in diesem Fall die Kieferchirurgie – festgelegt werden. Die Ziele einer kieferorthopädischen Behandlung sind im Allgemeinen:

- 1) Herstellung einer neutralen, stabilen und funktionellen Okklusion bei physiologischer Kondylenposition
- 2) Optimierung der Gesichtsästhetik
- 3) Optimierung der dentalen Ästhetik unter Berücksichtigung der Parodontalverhältnisse
- 4) Sicherung der Stabilität des erreichten Ergebnisses
- 5) Erfüllung der Erwartungen bzw. Zufriedenheit des Patienten.

Neben den vorher erwähnten allgemeingültigen Behandlungszielen muss bei der Patientin wegen des skelettal tiefen Bisses das Augenmerk auf einige besondere Punkte gelegt werden.

Aufgrund des bereits abgeschlossenen Wachstums scheidet wachstumsbeeinflussende Maßnahmen aus. Zu diskutieren sind auch Platzbeschaffungsmaßnahmen zur Distalisation der Oberkieferreckzähne und somit die Herstellung neutraler Okklusionsverhältnisse an denselben bei achsengerechten Fronten. Beide Maßnahmen würden zwar zu einer Verbesserung der Okklusion, aber zu einer zusätzlichen Verschlechterung der Ästhetik in der Sagittalen (Profil wird konkaver) und Vertikalen (Untergesicht durch Bissenkung wird kürzer) führen. Deshalb schied die alleinige konventionelle kieferorthopädische Behandlung bei dieser Patientin aus.

Die Verlängerung des Untergesichtes als kausale Therapie mit entsprechendem Effekt auf die faciale Ästhetik konnte bei dieser Patientin nur durch eine kombinierte kieferorthopädisch-kieferchirurgische Behandlung mit einer operativen Vergrößerung des Kieferwinkels (Gonionwinkel) und somit einer Vergrößerung des Interbasenwinkels (ML-NL) erreicht werden.^{27,28} Folge der operativen Vergrößerung des Kieferwinkels ist die Harmonisierung des Verhältnisses zwischen der posterioren und anterioren Gesichtshöhe (PFH/AFH). Die für das Erscheinungsbild individuell nötige

Verlängerung des Untergesichtes wird durch das Ausmaß der Translation bzw. Rotation des zahntragenden Unterkiefersegmentes während der Operation vorgegeben. Dieses Ausmaß kann vom Kieferortho-

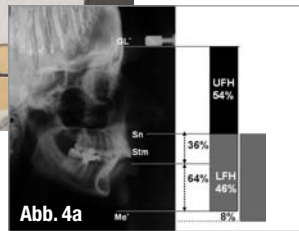


Abb. 4a

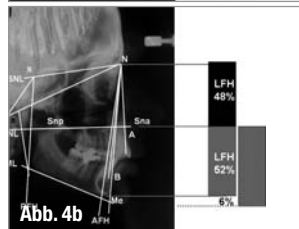


Abb. 4b

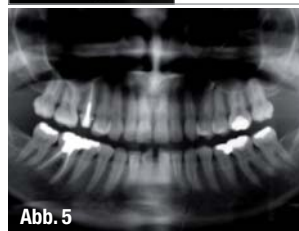

Abb. 5

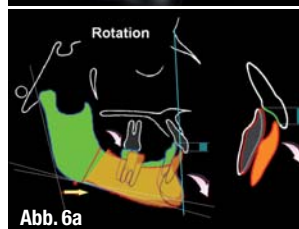


Abb. 6a

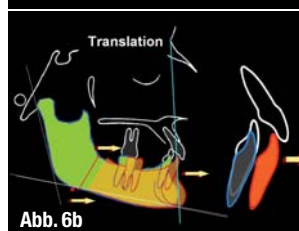


Abb. 6b

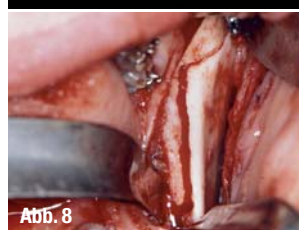

Abb. 8

päden geplant und gesteuert werden. Durch den chirurgischen Eingriff wird nicht nur die skelettale Dysgnathie in der Sagittalen, sondern auch in der Vertikalen korrigiert (Abb. 6a, b).²⁸

Therapeutisches Vorgehen

Der Therapieablauf besteht aus vier Phasen:^{27,28}

I) Präoperative Maßnahmen und orthodontische Vorbereitung:

1) „Schientherapie“ zur Ermittlung der physiologischen Kondylenposition „Zentrik“ vor der endgültigen Planung

2) Orthodontie zur Ausformung und Dekompensation der skelettalen Dysgnathie

3) „Schientherapie“ zur Ermittlung der „Zentrik“ 4–6 Wochen vor dem operativen Eingriff

II) Kieferchirurgie zur Korrektur der skelettalen Dysgnathie

III) Orthodontie zur Feineinstellung der Okklusion

IV) Retention zur Sicherung des erreichten Ergebnisses

I) Präoperative Maßnahmen und orthodontische Vorbereitung

1) „Schientherapie“:

Die Aufbisssschiene wurde zum Zweck der Diagnostik vor der endgültigen Behandlungsplanung für vier Wochen eingegliedert.^{5,6,28,30,31} Dadurch kann die physiologische Kondylenposition (Zentrik) vor der endgültigen Behandlungsplanung ermittelt werden.

2) Orthodontische Vorbereitung

Bei der orthodontischen Vorbereitung wurden die Zahnbögen mittels einer Multibandapparatur (SWA mit 0,022/0,028 Slot) ausgeformt, aufeinander abgestimmt und die vorhandene dentale Kompensation der skelettalen Dysgnathie aufgehoben. Besonderen Wert wurde auf die transversalen Verhältnisse im Oberkiefer als Vorbereitungsmaßnahme für die Umstellungsosteotomie (Abb. 3a–e).

Vor der Operation wurde der Unterkiefer nicht nivelliert, sodass die Spee'sche Kurve und der tiefe Biss unverändert blieben. Die Nivellierung im Unterkiefer durch die Intrusion der Front hätte zu einer größeren Translationsbewegung des zahntragenden Unterkiefersegmentes und weniger zur angestrebten Rotationsbewe-

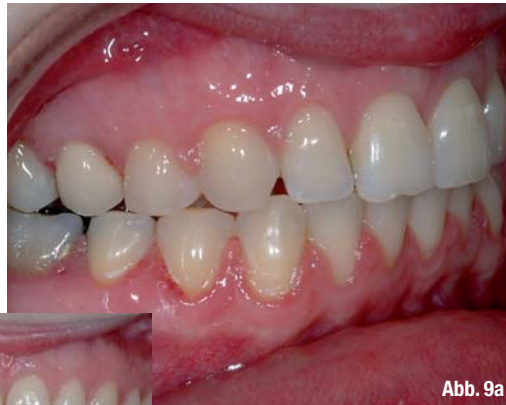

Abb. 9a–e Klinische Situation am Ende der Behandlung. Stabile neutrale Okklusionsverhältnisse mit physiologischer Frontzahnstufe, harmonisch ausgeformte Zahnbögen und gute klinische Parodontalverhältnisse.

Abb. 10a, b Fernröntgenaufnahme: harmonische Relation im Weichteilprofil zwischen Ober- und Unter Gesicht sowie den skelettalen Strukturen in der Sagittalen als auch in der Vertikalen.

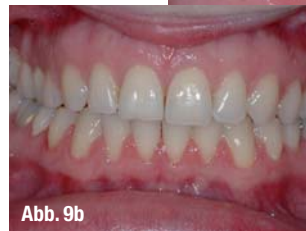

Abb. 9b

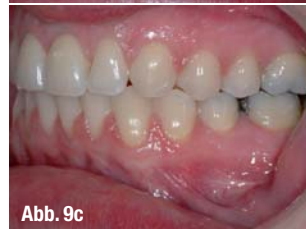

Abb. 9c

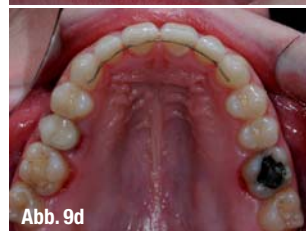

Abb. 9d

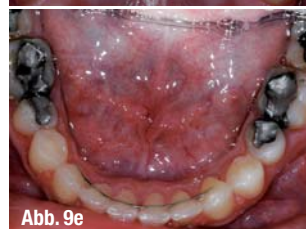

Abb. 9e

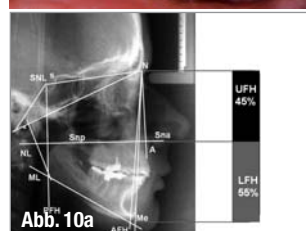

Abb. 10a

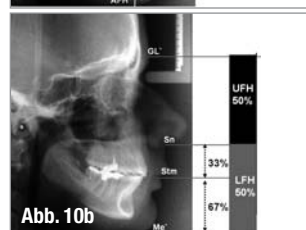

Abb. 10b

gung bei der chirurgischen Korrektur geführt (Abb. 6a, b).²⁸

3) „Schientherapie“ zur Ermittlung der Kondylenzentrik 4–6 Wochen vor dem operativen Eingriff. Ziel ist die Registrierung des Kiefergelenkes in seiner physiologischen Position – Zentrik.^{28,29} Eine falsche Lage des Unterkiefers bzw. der Kondylen führt zu einer falschen Planung der Verlagerungsstrecke, einer falschen Zentrikübernahme während der Operation und somit unweigerlich zu einem Rezidiv.

II) Kieferchirurgie zur Korrektur der skelettalen Dysgnathie

Anhand der schädelbezüglich im Artikulator eingesetzten Operationsmodelle wurde ein Zentrikregistrat und nach der Unterkieferverlagerung ein weiterer Splint hergestellt. Die operative Unterkieferverlagerung wurde mittels sagittaler Spaltung nach Obwegeser-Dal Pont durchgeführt (Abb. 7, Abb. 8).^{7,8,9,15,16,19–21}

III) Postoperative Orthodontie

Folge der operativ bedingten, posterioren Rotation des Segmentes bei 3-Punkt-Abstützung (Molaren und Frontzähne) ist ein lateral offener Biss, der aus verschiedenen Gründen postoperativ schnellstmöglich geschlossen werden sollte.

Dabei ist der frühestmögliche Einsatz der orthodontischen Kräfte

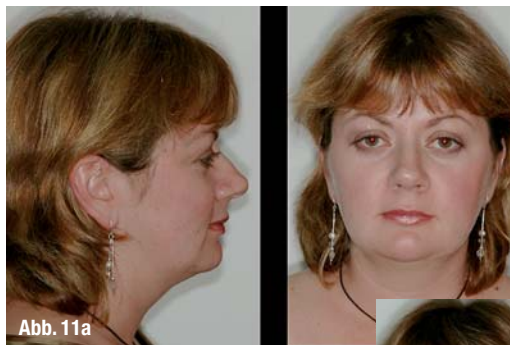entscheidend für deren Wirkung; zum einen wegen der postoperativ erhöhten Knochenumbaurate, die somit Zahnbewegungen erleichtern soll, zum anderen wegen der ausgeschalteten Muskelkräfte, die den

Abb. 11a–c_ Das Behandlungsergebnis von extraoral. Harmonische sagittale und vertikale Verhältnisse. Es kam zu einer Untergesichtsverlängerung, ohne die Kinnprominenz zu verstärken.

b: Lachaufnahmen: ästhetisch gutes Ergebnis.

c: Eine Entspannung der Supramentalfalte und Erleichterung des Mundschlusses sind eingetreten, vor (links) und nach (rechts) Operation.

Abb. 12_ Das OPG zum Behandlungsende zeigt keine Auffälligkeiten.



Zahnbewegungen (Extrusion im Seitenzahnggebiet) entgegenarbeiten würden. Für die Einstellung der Okklusion und die Stabilisierung des erreichten Ergebnisses werden Up- and-down-Gummizüge eingehängt.²⁸

IV) Retention

Um die Muskulatur in ihrer Adaption an die neue Lage zu unterstützen, wurde als Retentionsgerät ein Bionator eingegliedert.

_Ergebnis und Diskussion

Vergleicht man das Behandlungsergebnis nach chirurgischer Korrektur der skelettalen Dysgnathie und abgeschlossener Feineinstellung der Okklusion mit dem Zustand vor der Behandlung, stellt man sowohl in den skelettalen als auch den Weichteilstrukturen Änderungen in der Sagittalen und Vertikalen im Sinne einer Harmonisierung fest.

Intraoral:

Nach der chirurgischen Korrektur der skelettalen Dysgnathie und der anschließenden Schließung des lateral offenen Bisses mittels der eingearbeiteten Extrusionsmechanik – unterstützt durch Up- and-down-Elastics – wurde eine Klasse I-Okklusion mit physiologischer Frontzahnstufe in der Sagittalen und Vertikalen hergestellt (Abb. 9a–e).

Kephalometrisch:

Durch die chirurgisch bedingte, posteriore Rotation

des zahntragenden Segments wurde der Kieferwinkel (Gonionwinkel) um 5° vergrößert. Dies führte zu einer Vergrößerung des Interbasenwinkels (ML–NL = 22,5°). Als Folge der Operation mit der posterioren Rotation des zahntragenden Unterkiefersegments wurden das skelettale Ober- und Untergesicht (N–Sna : Sna–Me oder UFH : LFH = 45% : 55%) harmonisiert. Die Verlängerung des Untergesichtes hat eine Vergrößerung der anterioren Gesichtshöhe mit sich gebracht, sodass das Verhältnis zwischen posteriorer und anteriorer Gesichtshöhe harmonischer wurde (PFH/AFH = 67%). Das Kinn erfuhr durch die posteriore Rotation bei der ventralen Verlagerung zur Korrektur der Dysgnathie in der Sagittalen nur eine geringfügige Veränderung, was auch wünschenswert bei dem ohnehin prominenten Kinn war (Abb. 10a, b, Tabelle I).

Extraoral:

Folge der skelettalen Veränderungen sind entsprechende Änderungen im Weichteilprofil. Die extraoralen Abbildungen zeigen das Ausmaß der Verlängerung des Untergesichtes, die zu einer Harmonisierung der vertikalen Einteilung geführt hat, ohne die Kinnprominenz zu verstärken. Durch die posteriore Rotation kam es weiterhin zur angestrebten Entspannung der Supramentalfalte, was zur Verbesserung des dentofazialen Erscheinungsbildes beigetragen hat (Abb. 11a–c). Im OPG (Abb. 12) sind nach Behandlungsende physiologische Parodontalverhältnisse zu erkennen.

Entscheidend bei der Umsetzung des vorgestellten Behandlungskonzeptes ist die kieferorthopädische Planung und fallspezifische Festlegung der Behandlungsziele, welche eine optimale Zusammenarbeit beider Fachgebiete – Kieferorthopädie und die Kieferchirurgie – erforderlich macht. Nur so können unphysiologische Funktionsabläufe harmonisiert und die dentofaziale Ästhetik optimiert werden.

Literaturliste beim Verlag erhältlich.

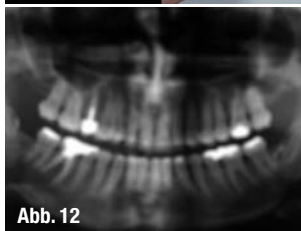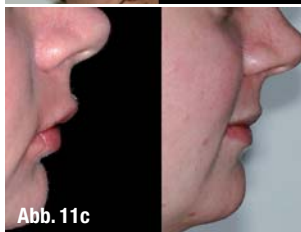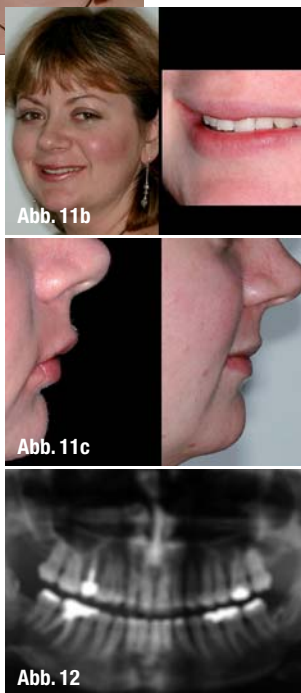


Tabelle I_ Durchschnittswerte bzw. Proportionen skelettaler Strukturen vor und nach der Behandlung.

Parameter	Mittelwert	vor Behandlung	nach Behandlung
ML–SNL	32°	24°	30,5°
NL–SNL	8,5°	7°	7°
ML–NL	23°	17°	22,5°
Gonion-<	130°	120°	125°
PFH/AFH	63%	72%	67%
N–Sna/N–Me	45%	48%	45%
Sna–Me/N–Me	55%	52%	55%

_Kontakt **cosmetic**
dentistry

Prof. Dr. med. dent.
Nezar Watted
Wolfgangstraße 12
97980 Bad Mergentheim
E-Mail: nezar.watted@gmx.net