

# Komplexe Versorgungskonzepte in der modernen Implantologie

Autor\_Milan Michalides

**\_Komplexe Versorgungen** im Rahmen schwieriger Fälle galten schon immer als besondere Herausforderung innerhalb der zahnärztlichen Praxis. Generationen von Zahnärzten ließen sich von dem Ziel leiten, ihren Patienten die bestmögliche Versorgung zukommen zu lassen. Dabei mussten jedoch oft Einschränkungen in Kauf genommen werden, da weder die Materialien noch die Techniken eine optimale Versorgung erlaubten. In der modernen Zahnheilkunde hat sich hier besonders in den letzten Jahren enorm viel getan. In der Implantologie z. B. reicht inzwischen die Palette der Möglichkeiten von der computergestützten Diagnostik und Planung über immer bessere Implantatdesigns und -oberflächen bis hin zu CAD/CAM-gefertigtem Zahnersatz. Nicht alles jedoch, was technisch machbar ist, ist zugleich wirtschaftlich sinnvoll. Die Gratwanderung zwischen bestmöglicher Zahnheilkunde und wirtschaftlichem Erfolg ist gerade heute insbesondere für kleine Praxen immer wieder eine Herausforderung. Wer aber heutzutage eine moderne zahnärztliche Praxis betreibt, kommt um Themen wie 3-D-Diagnostik, Implantate, CAD/CAM und Ästhetik nicht herum.

Ist man aufgrund der eigenen fachlichen Qualifikation und den Voraussetzungen der Praxis in der Lage, komplexe, an den Bedürfnissen des Patienten ausgerichtete Behandlungskonzepte anzubieten, so kann dies ein Schlüssel zum Erfolg sein. Hier gilt es, dies auch dem Markt zu kommunizieren, d.h. durch zielgerichtete Werbung publik zu machen und sich so auch von den Mitstreitern auf dem Markt abzusetzen. Dies scheint noch immer für viele Kollegen eine schier unlösbare Aufgabe zu sein. Man kann sich den Erfolg jedoch nicht herbeiwünschen und die richtige Patientenlientel

kommt auch nicht von selbst. Der moderne Patient sucht, auch dank des Internets, aber inzwischen sehr viel intensiver nach einem für ihn geeigneten Behandler als früher. Mit zeitgemäßem Marketing, individueller Werbung und nicht zuletzt durch das Internet sind wir heute in der Lage, unser Dienstleistungsspektrum kompetent und sachlich einer breiten Klientel anzubieten.

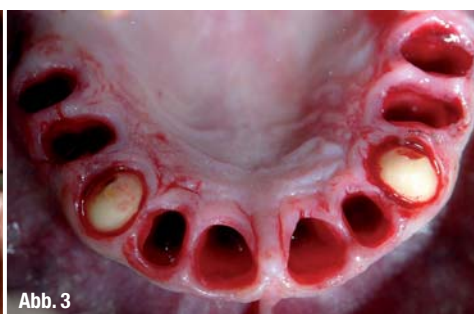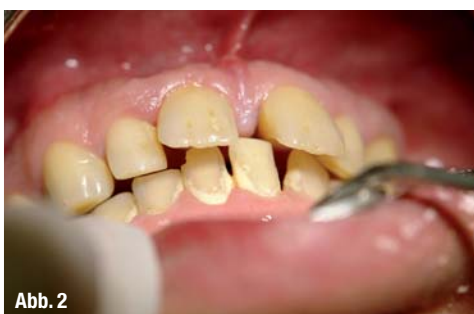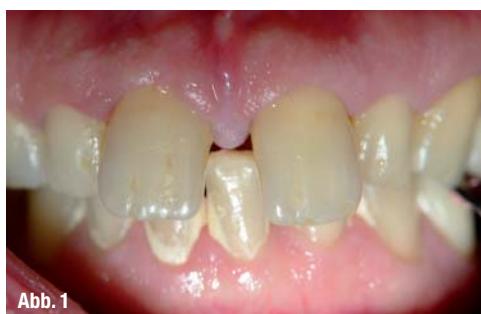Was sich dabei aber auch zunehmend zeigt, ist, dass derjenige, der viel erreichen will, mitunter sogar überdurchschnittlich viel leisten muss. Fortbildungsmuffel und nicht investitionsbereite, auf Sicherheit spielende Zahnärzte werden die Möglichkeiten in diesen Sphären gering.

Was also ist das Geheimnis eines hochwertigen Praxiskonzeptes? Sicherlich nicht ein Standardauftritt mit einem banalen und nichtssagenden Tätigkeitsschwerpunkt „Ästhetische Zahnheilkunde“. Mit diesem Begriff ist so inflationär verfahren worden, dass die Glaubwürdigkeit verloren gegangen ist. Da es jedem selbst überlassen ist, sich mit einem solchen Schwerpunkt auszuweisen, ist der Tätigkeitsschwerpunkt zu einer von allen Zahnärzten benutzten Floskel verkommen. Denn wer würde sich schon eingestehen, dass er nicht ästhetisch arbeitet. Den längst überfälligen Schritt in der Begrifflichkeit hin zur „Kosmetischen Zahnmedizin“ erkennen nur die wenigsten, meistens recht erfolgreichere Zahnärzte. Hier fehlt den meisten Kollegen das Verständnis für den sich wandelnden Zeitgeist. Weg vom schlichten Budgeterfüller hin zum Dienstleister auf dem gesamten Gebiet der perioralen und oralen Ästhetik. Viele glauben, dass sich die Ästhetik nur auf den dentalen Bereich beschränkt und die Qualität des zahntechnischen Labors über die Ästhetik entscheidet. Dies ist ein

Abb. 1 \_ Ausgangsbefund.

Abb. 2 \_ Tiefer Biss und Parodontopathie.

Abb. 3 \_ Extraktion und Präparation.



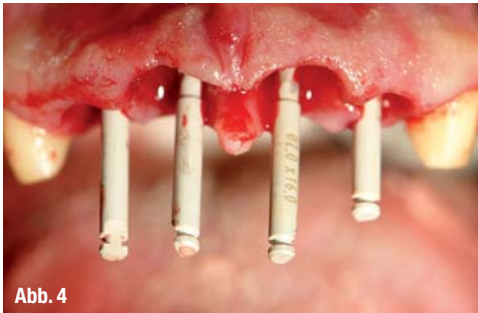

Abb. 4

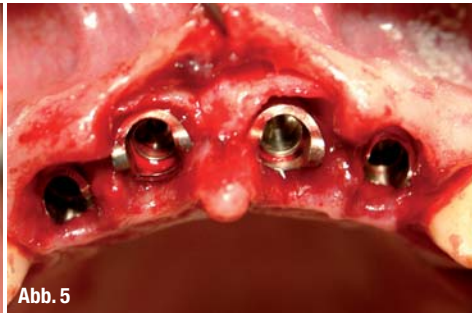

Abb. 5



Abb. 6a

Irrglaube. Der Zahnarzt ist der Regisseur, alle anderen nur Beiwerk. Wir spielen auf der Klaviatur der zeitgemäßen Zahnheilkunde mit all den uns zur Verfügung stehenden Möglichkeiten. Das zahn-technische Labor ist sicherlich ein wichtiger Faktor, doch nur so gut wie die gelieferten Unterlagen und Vorarbeit des Zahnarztes. Zu wenige leisten sich den Luxus guter, im Idealfall praxiseigener Zahn-techniker, und viele sind einfach nur froh, wenn es passt und der Zahntechniker sich um alles kümmert. Hierbei wird vergessen, dass erfolgreiche Versorgungen erst nach intensiver Vorplanung wirklich erfolgreich sein können. Nur am Rande seien hier Techniken wie präprothetische Chirurgie, chirurgische Kronenverlängerung oder der Umgang mit Langzeitprovisorien erwähnt. Selbstverständlich weiß jeder, dass es diese Möglichkeiten gibt, aber wir alle sehen tagtäglich in unseren Praxen, welche Probleme unsere Kollegen mit größeren Versorgungen haben, weil sie eben nicht an diese Dinge denken. Nur so lässt sich die hohe Neuanfertigungsrate von Zahnersatz in jeglicher Form erklären. Hier schließt sich der Kreis des erfolgreichen Praxiskonzeptes.

Fest steht, dass sich mit steigendem Fortbildungsgrad und höherem Fachwissen zwangsläufig der Erfolg einstellt, sofern man die richtigen Rahmenbedingungen schafft. Ohne Infrastruktur nützen die teuersten Fortbildungen nichts. Der Wille und die Kraft zur Umsetzung sowie der Mut Neues anzufangen und neue Wege mit der Praxis zu gehen, müssen vorhanden sein. Als Herausgeber u. a. der Fachzeitschrift „cosmetic dentistry“ hat die Oemus Media AG als Verlag viel dazu beigetragen, dass ein Umdenken in der Zahnärzteschaft eingesetzt hat. So ist die „cosmetic dentistry“ ein Beleg dafür, dass

es Vorreiter gibt, die den Kollegen durch tolle Artikel und Fachbeiträge neue Wege aufzeigen und versuchen, ihnen die Angst davor zu nehmen, auch einmal über den Tellerrand hinauszuschauen.

### „Eine Vision und deren Umsetzung

Wie solche Visionen erfolgreich umgesetzt werden können, soll anhand eines Falles aus unserem Praxisalltag dargestellt werden. Die große Kunst, eine Versorgung ganzer Kiefer in kürzester Zeit, gilt als große Herausforderung. Einen Eingriff bei einem Patienten auf viele Sitzungen über einen langen Zeitraum zu verteilen, kann jeder. Die notwendigen Behandlungsschritte zusammenzufassen, ohne die Qualität herabzusetzen, war die in diesem Fall an uns gestellte Aufgabe. Dies verlangt ein eingespieltes Team, einiges an Erfahrung, die nötige Infrastruktur und nicht zuletzt Engagement gepaart mit einer Vision. Bei dem hier vorgestellten Patienten kam die uns bekannte klassische Trias zum Tragen, bestehend aus: Sehr wenig Zeit, großer Angst und dem Wunsch nach festen Zähnen. Dass diese Patientengruppe unserer Erfahrung nach erstaunlicherweise auch oft über die entsprechenden finanziellen Mittel verfügt, sei nur am Rande erwähnt, ermöglicht uns aber die Ausschöpfung aller gegebenen technischen Möglichkeiten. Solch umfangreichen Eingriffe, bestehend aus Exzision, Präparation, Augmentation, Implantation, Abdrucknahme und provisorische Versorgung, finden selbstverständlich unter Intubationsnarkose (ITN) statt. Die Gesamtbehandlungsdauer kann im Schnitt bei vier Stunden oder mehr liegen. In dem uns hier vorliegenden Fall war der Oberkiefer die ungestellte Hauptaufgabe. Der Patient (52) muss-

Abb. 4\_ Starke Papillenstruktur.  
Abb. 5\_ Leichte Deperiostierung.  
Abb. 6a\_ Sicherheitsabstand zur vestibulären Lamelle.

Abb. 6b\_ Implantat mit unregelmäßigem Plattformverlauf.  
Abb. 7\_ Einbringen des Implantates.  
Abb. 8\_ Implantatschulter am Knochen.  
Abb. 9\_ Implantate in situ mit zwei Zähnen.

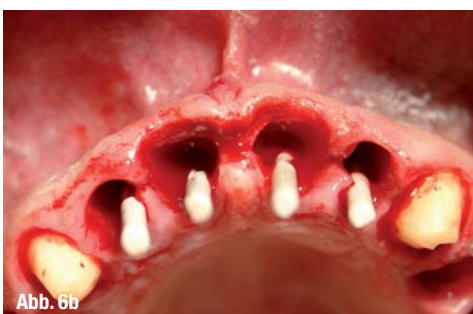

Abb. 6b

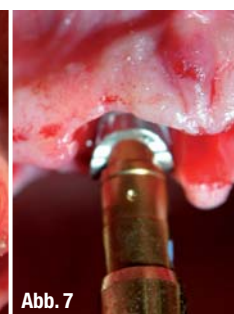

Abb. 7

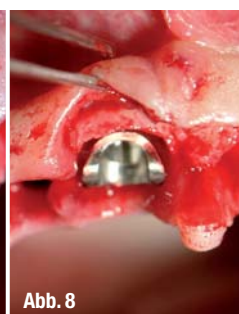


Abb. 8

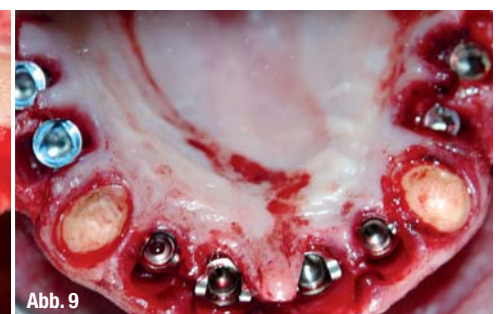


Abb. 9



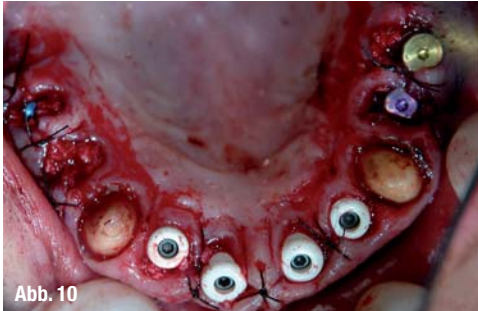

Abb. 10

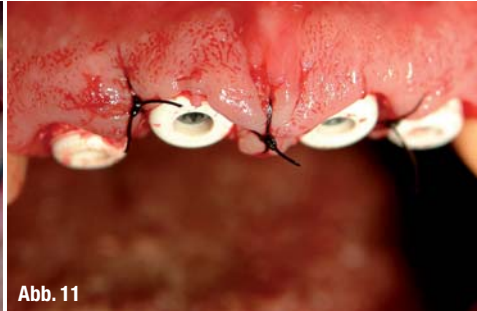

Abb. 11

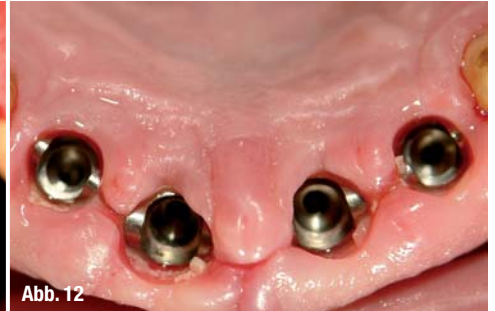

Abb. 12

**Abb. 10\_** Healingcaps und Naht.  
**Abb. 11\_** Detailaufnahme der erhaltenen Papillen mit Sulkusform.  
**Abb. 12\_** Stabile gingivale Verhältnisse nach einer Woche.

te aus beruflichen Gründen fest und vor allem ästhetisch versorgt werden. Der Ausgangsbefund hatte sich zu einem unhaltbaren Zustand für den Patienten entwickelt (Abb.1 und 2). Man konnte unschwer die aufgrund von Parodontitis entstandenen typischen Frontzahnücken erkennen, welche bereits klinisch auf den hohen Lockerungsgrad hindeuteten. Okklusal imponierte der extrem tiefe Biss (Klasse 2,II) mit der daraus resultierenden Protrusion der Frontzähne. Nach einer eingehenden Untersuchung mussten wir feststellen, dass bis auf die Eckzähne alle Zähne des OK nicht erhaltungswürdig waren. So entschlossen wir uns nach der Vorplanung mit einer Sofortimplantation und Sofortversorgung (Sofortbelastung) den OK wiederherzustellen. Es ist selbstverständlich, dass sehr sorgfältig und kritisch mit dem Ausgangsbefund verfahren werden muss. Nicht jeder Patient ist für solche Konzepte geeignet. Wir wissen um die Wichtigkeit einer in diesen Fällen entscheidenden Patientencompliance. Nicht selten scheitern solche Versorgungen an unvorsichtigen Patienten mit mangelndem Verständnis für die komplexen Sachverhalte. Erschwerend kam in diesem Fall hinzu, dass der Patient Raucher und somit ein nicht unerheblicher Risikopatient war. Nachdem der Patient nasal intubiert wurde, erfolgte die Präparation der verbleibenden Eckzähne. Nach erfolgter Extraktion und Präparation der Zähne (Abb. 3) fand die Implantation flapless mit unterschiedlichen Implantattypen statt. In Abbildung 4 sieht man die sehr dominant und bilderbuchmäßig ausgeprägten Papillen. Diesen Ausgangsbefund galt es zu erhalten, weswegen auf eine vollständige Deperiostierung verzichtet wurde. Lediglich ein kleiner Anteil der Papillen wurde angelupft, um einen dichten Ver-

schluss der Wunde zu ermöglichen (Abb. 5). Gleichzeitig wurde die Implantatposition im Gegensatz zu der Zahnachse stark nach palatinal an die knöchernen Alveole verlegt. Die Abbildung 6 macht deutlich, wie viel Sicherheitsabstand wir zur vestibulären Lamelle eingehalten haben. Ein Verlust der vestibulären Lamelle wird größtenteils durch zu eng an der Lamelle inserierte Implantate ausgelöst. Hier ist eine Augmentation indiziert, mit welchen Mitteln auch immer. Es geht um die stabile Auffüllung des Gaps zum Erhalt der knöchernen Strukturen. Auch die Implantatabstände zueinander spielen eine große Rolle bei dem Versuch des Erhaltes papillärer Strukturen. Diese Faktoren, die Tarnow et al. klar in ihrem Kontext zum Approximalkontakt beschrieben haben, müssen immer bei Frontzahnversorgungen berücksichtigt werden. Hierbei fällt immer wieder auf, dass schablonengeführte Systeme mit Problemen behaftet sein können, weswegen zu großer Vorsicht beim Arbeiten im Frontzahnbereich geraten wird. Bei der Auswahl des richtigen Implantatsystems spielen des Weiteren auch Faktoren wie einfache Bedienung, gutes chirurgisches Handling und primärstabile Eigenschaften eine große Rolle. Natürlich ist man bemüht, für die richtige Lokalisation die richtige Schraube zu finden. Die unterschiedlichen Ansätze und Entwicklungen im Umgang mit Hart- und Weichgewebe zu erörtern würde an dieser Stelle aber den Rahmen sprengen, so sei nur am Rande erwähnt, dass im Frontzahnbereich ein girlandenförmiges Schulterdesign gewählt wurde (Abb. 6). Durch den Verzicht auf ein knochenopferndes Deperiostieren folgt die Implantatschulter so dem morphologischen Verlauf der Alveole (Abb. 7 und 8). Das Ziel liegt in einem optimalen Zusammenspiel zwischen der Im-

**Abb. 13\_** Stabile Papillen in der Front.

**Abb. 14\_** Metallgerüst für das Langzeitprovisorium.

**Abb. 15\_** Abutments in situ. Stabile Gingivaverhältnisse beim Einsetzen des Langzeitprovisoriums.

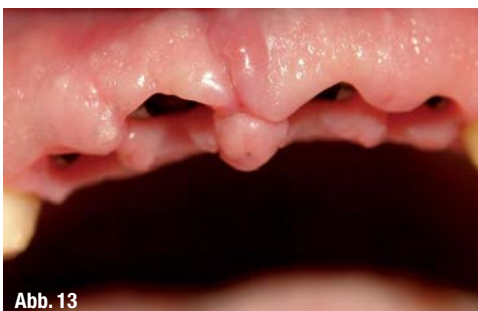

Abb. 13

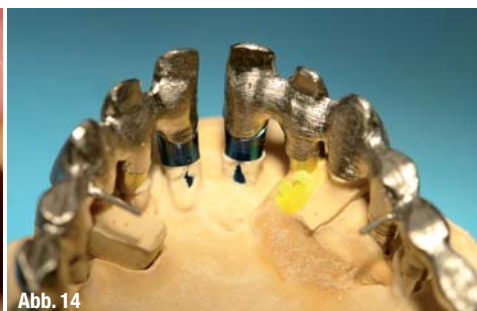

Abb. 14

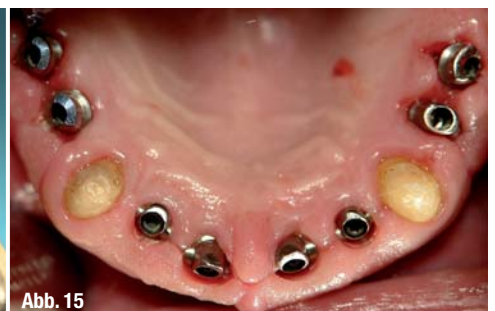
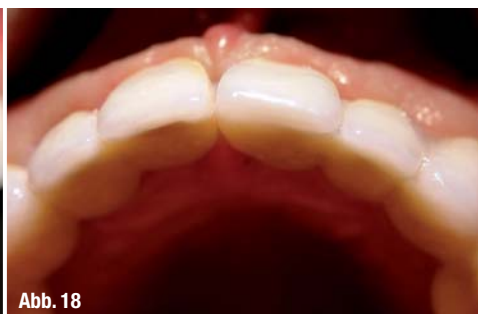
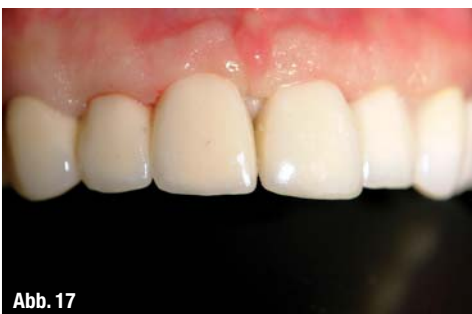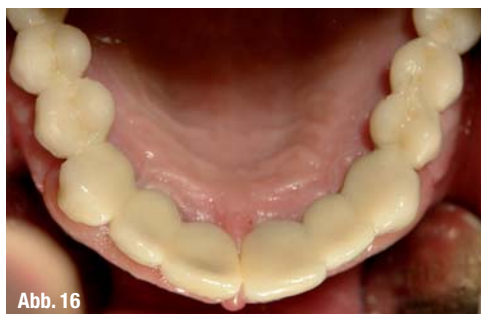Abb. 15



**Abb. 16\_** Langzeitprovisorium in situ.  
**Abb. 17\_** Vorläufiges ästhetisches Endergebnis mit Langzeitprovisorium.  
**Abb. 18\_** Stabiles Volumen im Bereich des Augmentates nach sechs Monaten, Schluss des Trema und Reduktion des Deckgebisses.

plantatschulter und dem umliegenden Hart- und vor allem Weichgewebe. Die Hauptkonsequenz liegt in einem optimal adaptierten Weichgewebe mit langfristiger Papillenausbildung zwischen den Implantaten. Das chirurgisch nicht gerade leichte Positionieren des Implantates erschwert den Eingriff um ein Vielfaches, sodass nur erfahrene Implantologen damit arbeiten sollten (Abb. 9). Im Seitenzahnbereich dagegen wurde eine Standardplattform mit dem entsprechend einfachen Handling gewählt. Für die Abdrucknahme verwendeten wir das durchsichtige Material Fresh, welches die Navigation der Abdruckpfosten innerhalb des normalerweise nicht einsehbaren Abdruckmaterials ermöglicht. Da wir grundsätzlich mit individualisierbaren Kunststofflöffeln arbeiten, kann man die Öffnungen für die zentralen Abdruckpfosten-schrauben sehr klein halten, was sich sehr vorteilhaft auf die Fixierung der Pfosten innerhalb des Abdruckmaterials auswirkt. Die eingeschraubten Healingcaps (Abb. 10 und 11) dienen schlussendlich zur Stabilisierung der papillären Strukturen und wurden unter Berücksichtigung des Oberkieferprovisoriums außer Kontakt gesetzt. Die optimale Repositionierung der Papillen spielt hier eine große Rolle für den späteren Erfolg. Wir versuchen grundsätzlich auf exzessive Nahtorgien zu verzichten, da sich unserer Meinung nach, bei vorsichtigem postoperativen Verhalten seitens der Patienten, stabile und schöne Ergebnisse ohne Vernarbungen und Dehiszenzen erzielen lassen. Nach Einsetzen des Kunststoffprovisoriums war die Narkose mit einer Gesamtdauer von drei Stunden beendet.

Unser Versorgungskonzept sieht für die primäre Versorgung hand- oder laborgefertigte ad hoc Provisorien vor. Diese werden während der ITN angefertigt und eingesetzt. Somit wacht der Patient mit Zähnen auf und wird nicht mit der eigentlichen Zahnlosigkeit konfrontiert, was psychologisch von großem Wert und Nutzen ist.

Innerhalb der ersten zehn Tage wird dann im zahn-technischen Labor das eigentliche Langzeitprovisorium (LZProv) aus einer reduzierten Goldlegierung (Wegold AG) und keramischen, wahlweise Kunststoffverblendungen angefertigt (Abb. 14). Ein solch kostenintensives Vorgehen ist nicht bei

jedem Patienten möglich, bringt aber herausragende ästhetische Ergebnisse. Vor allem das Weichgewebe, der eigentliche Unsicherheitsfaktor bei ästhetisch anspruchsvollen Versorgungen, kann so kontrolliert werden, da eventuelle Rezessionen oder Einbrüche mit dem endgültigen Zahnersatz kompensiert werden können. Erfahrungsgemäß kann man zwischen 0,5 und 2 mm in Abhängigkeit zu dem chirurgischen Procedere in der Vertikalen verlieren. Je nach Deperiostierungsgrad und dem fachmännischen Umgang mit Gewebe im Frontzahnbereich kommen die „bösen“ Überraschungen erst nach drei bis sechs Monaten, manchmal sogar erst nach zwölf Monaten zum Tragen. Hier kann nur das LZProv helfen, da es dem Behandler die Möglichkeit gibt, chirurgische und morphologische Defizite auszugleichen. Erst dann hat man die Chance auf langfristig stabile ästhetische Ergebnisse.

Nach intensiver Säuberung und Reinigung der Situation, inkl. einer CHX-Spülung der Implantatinnengewinde wurden die Abutments eingeschraubt und der Zahnersatz eingesetzt. Abbildung 15 zeigt die okklusale Ansicht der Pfosten in situ mit der nun reizlosen Gingiva. Die okklusale Ansicht (Abb. 16) mit den beiden eingesetzten Brücken zeigt ein zufriedenstellendes Ergebnis mit dem erfolgreich geschlossenen Trema 11/21. Auf eine übermäßige Individualisierung und Charakterisierung wurde verzichtet, um noch Platz nach oben für die definitive Versorgung zu lassen. Diese wird aus vollindividualisiertem CAD/CAM-Zirkonzahnersatz bestehen, sodass die Ästhetik voll zum Tragen kommen kann. Auffällig ist, dass wir das LZProv absichtlich nicht in optimaler Schichtung mit allen möglichen Mamelons und Transluzenzen herstellen ließen. Auch für den Patienten muss für die spätere Versorgung noch ein Wow-Effekt übrig bleiben. Außerdem ist im Hinblick auf die knapp bemessene Zeit eine perfekte keramische Schichtung kaum realisierbar. Das vorläufige Endergebnis in Abbildung 17 zeigt aber selbst nach einer so kurzen Zeit eine sehr anständige Versorgung mit geschlossenem Trema und im Moment noch stabilen papillären Strukturen. Durch die sehr schnelle Versorgung gibt man dem Gewebe kaum Zeit zusammenzuschmelzen, und fördert im Zusammenhang mit dem LZProv

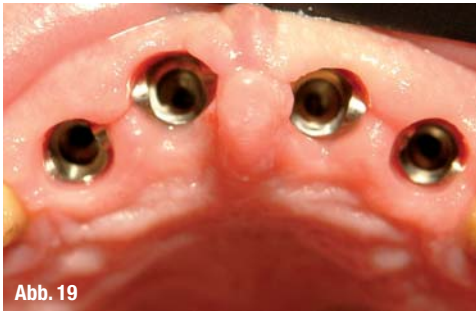

Abb. 19

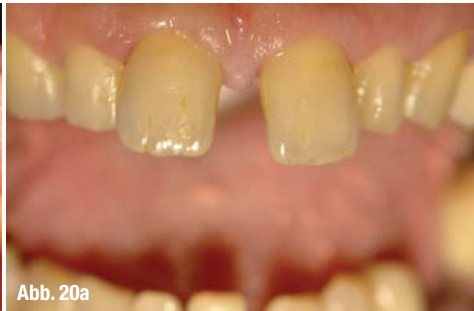

Abb. 20a

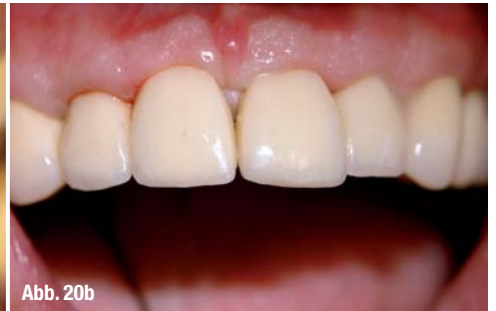

Abb. 20b

eine optimale Ausformung der Papillen und des periimplantären Weichgewebes. Hierdurch kann man sich viele zum Teil unnötige und selten erfolgreiche Papillenaufbauversuche ersparen.

In Abbildung 18 sieht man die okklusale Kontrolle nach sechs Monaten. Trotz palatinaler Implantatposition und Augmentation im Gap ist kein Einbruch vestibulär erkennbar. Ein Einschmelzen der vestibulären Kortikalis hätte durchaus unangenehme Folgen für die Langzeitprognose der Implantate und für die Ästhetik. Eingriffe im Zusammenhang mit „Nacharbeiten“ am Kieferkamm oder Remodellation mittels FST werden nur selten von den Patienten toleriert und akzeptiert. Nach sechs Monaten wird also das Provisorium, welches mit Temp Bond oder Improv befestigt wurde, abgenommen und der Situs gereinigt. Es fällt auf, dass sowohl eine reizlose Gingiva als auch die stabilen Papillen das Bild prägen. Lediglich die transpapilläre Schnittführung muss hier kritisch bewertet werden, da selbst nach sechs Monaten leichte Inzisuren auf den Papillen zu erkennen sind. Es bleibt zu diskutieren, ob eine leicht palatinale Schnittführung besser gewesen wäre. Trotz aller Selbstkritik ist das gesamte periimplantäre Gewebe ausgezeichnet ausgeheilt und imponiert im Foto mit einem zarten blassrosa – und entzündungsfreien Gewebe. Die Positionierung der Implantate scheint korrekt gewählt zu sein, da die geschwungenen Flügel in der Tat die Papillen zu unterstützen scheinen. Der Patient war durch die neue Ästhetik mehr als zufriedengestellt, nicht zuletzt, weil wir das durchaus deutliche Trema 11/21 beseitigen konnten.

### \_ Epikrise

Unser hier vorgestellter Fall zeigt einen möglichen Weg im Umgang mit der Versorgung ganzer Kiefer. Der Umweg über hochwertige Langzeitprovisorien ist sicherlich nicht für jedermann realisierbar und für den alltäglichen Einsatz sicherlich zu kostenintensiv. In aller Deutlichkeit muss bei einem solchen Konzept auf die Compliance der Patienten hingewiesen werden. Der Erfolg steht und fällt mit den kognitiven Fähigkeiten unserer Kunden. Ausnahmslos alle werden mit weichen Schienen versorgt und dürfen mindestens acht Wochen keine

festen Nahrung zu sich nehmen. Weiche Kost ist ein wesentlicher Aspekt in der durchaus vulnerablen Sofortbelastungsversorgung. Es muss klar sein, dass der mündige Patient überdurchschnittlich aufgeklärt werden muss, um einen Erfolg zu ermöglichen. Vor allem bei Patienten, bei denen Geld keine Rolle spielt, ist Vorsicht geboten. Eine Herausforderung ist dies aber immer wieder, da sich die einzelnen Faktoren und Variablen von Patient zu Patient wandeln. Reproduzierbarkeit guter Ergebnisse ist unser Ziel. Hierbei spielt auch die Wahl des Implantatsystems eine gewichtige Rolle. Das in diesem Fall vorgestellte NobelPerfect galt eine Zeit lang als die Lösung in ästhetisch anspruchsvollen Fällen. Leider kann es aber aufgrund der bekannten biomechanischen und biologischen Vorgängen im Zusammenhang mit Implantationen niemals Garantien für stabilen Knochen und Weichgewebe geben. Jeder Implantologe weiß um die generellen Schwierigkeiten im Umgang mit den unterschiedlichsten Implantatsystemen.

Wichtig ist in jedem Fall das geplante, durchdachte und erprobte Procedere einer solchen Versorgung. Unsere Aufgabe ist die Befriedigung der Patientenwünsche, d.h. wir sollen ein von ihm gewünschtes Ziel erreichen. Der Weg dorthin liegt in unserer Verantwortung und beinhaltet auch die Fragestellung nach geeigneten Implantatsystemen. Wir dürfen gespannt sein, was die Zukunft bringen wird. Schlussendlich interessiert uns nur das unter funktionellen und ästhetischen Aspekten möglichst optimale Endergebnis. \_

**Abb. 19\_** Kontrolle der papillären Strukturen nach sechs Monaten.

**Abb. 20a\_** Ausgangszustand.

**Abb. 20b\_** Vorläufiges Endergebnis nach sechs Monaten Langzeitprovisorium.

### \_ Kontakt

cosmetic  
dentistry



**Milan Michalides**

Zahnarztpraxis  
Michalides & Lang  
Jupiterstraße 1  
28816 Stuhr/Bremen  
Tel.: 04 21/5 79 52 52  
Fax: 04 21/5 79 52 55  
E-Mail:  
info@zahnärzte-stuhr.de  
www.zahnärzte-stuhr.de