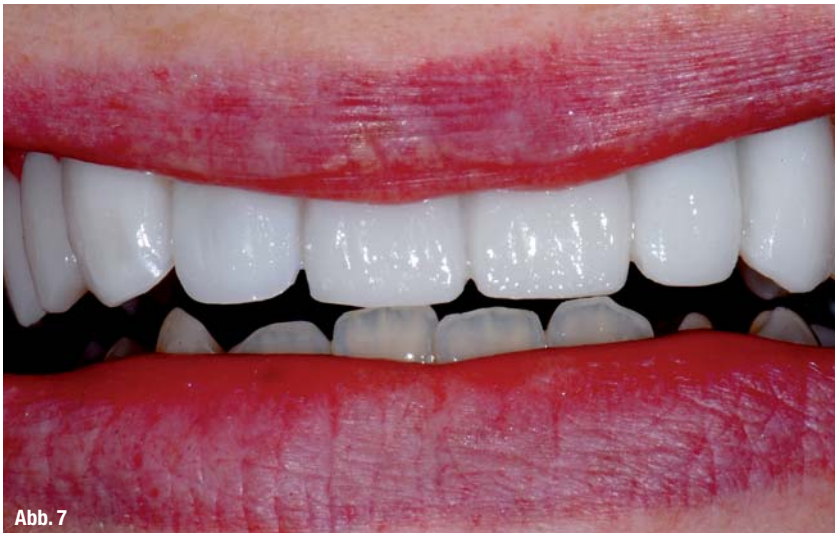


Implantat und Smile Design

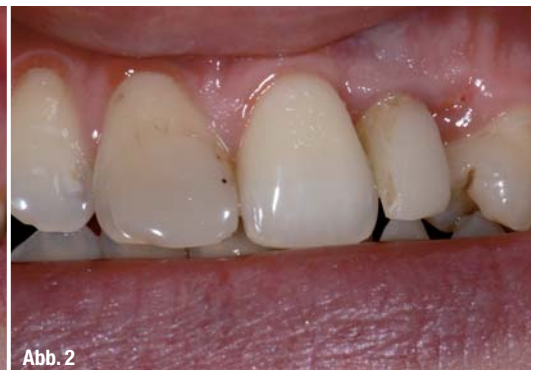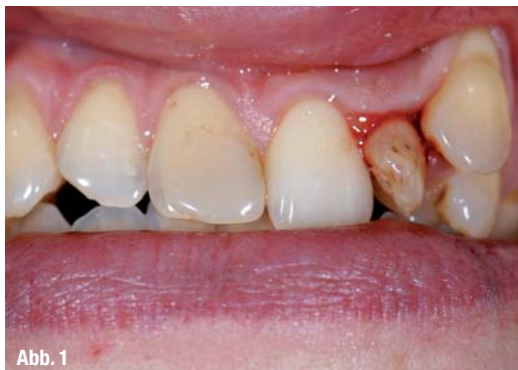Autor_Dr. Ralf Grieße



„Eine Implantation im Frontzahnggebiet bedeutet heute keine kosmetische Einschränkung mehr. Stand früher die Rehabilitation der Kaufunktion im Vordergrund, ist heute die Ästhetik genauso wichtig. Selbst höchste Anforderungen an ein perfektes Lächeln können oft gerade durch eine Implantation erzielt werden.

Im folgenden Fall stellte sich die Patientin mit Schmerzen oben links vor. Es zeigte sich ein rotierter, verfärbter Zahn 22 sowie ein retenierter Zahn 23, der weit im Vestibulum stand (Abb. 1). Durch die

hierdurch entstandene Nische zwischen den Zähnen waren die beiden Zähne so stark kariös geschädigt, dass sie entfernt werden mussten. Das dabei entstandene Platzangebot reichte nur für einen seitlichen Schneidezahn, der Zahn 24 stand bereits an der Stelle des Zahnes 23. Somit wurde an die Stelle des Zahnes 22 ein Sofortimplantat (M.I.S.) eingebracht. Hier waren die Ansprüche an die Positionierung (Schulter auf exakte Tiefe, leicht nach palatinal versetzt) einzuhalten, um ein exzellentes kosmetisches Ergebnis zu erzielen. Die Lücke wurde



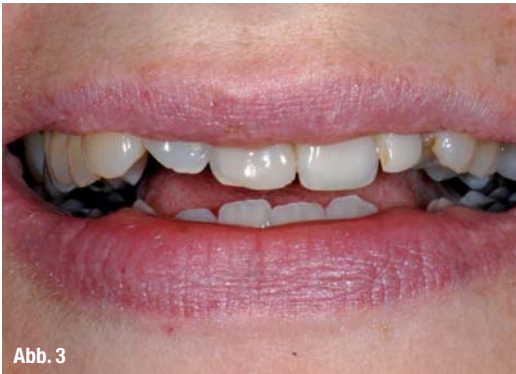

Abb. 3

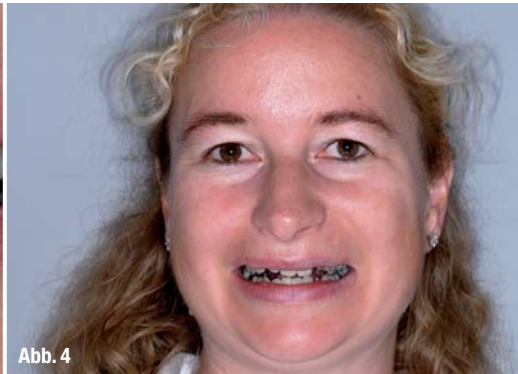

Abb. 4

mit einem Kunststoffzahn geschlossen, der an der Basis so verändert wurde, dass er die vorhandenen Konturen im Zahnfleisch stützte und die Papillen erhielt. Er saß mit seiner Basis direkt auf der Abdeckschraube des Implantates auf. Es erfolgte keine Deckung, um die Zahnfleischstrukturen nicht zu beeinträchtigen. Dieser Kunststoffzahn wurde adhäsiv an den Nachbarzähnen für die Dauer der Einheilphase befestigt (Abb. 2).

Fokussierte man auf die Ansicht der Front, so zeigte sich jetzt bereits eine Harmonie in sich, trotz fehlenden Eckzahnes (Abb. 3). Wenn man jedoch die Patientin im Gesamtbild betrachtete, fiel stark auf, dass von ihren Zähnen bei leichtem Lächeln nur die mittleren Schneidezähne zu sehen waren (Abb. 4). Zur Seite entstanden dunkle Korridore, und ein Verlauf der Schneidekanten passend zur Unterlippe war nicht vorhanden. Dieses Gesamtbild könnte durch Anpassen der Zahnformen an den Verlauf der Unterlippe sowie generell durch das Display der Zähne verbessert werden. Zu diesem Zweck wurde ein Wax-up gefertigt und mit der Patientin besprochen. Eine Veneerversorgung sollte mit der Versorgung des Implantates kombiniert werden. Dazu sollten die Kriterien des Smile Designs angewendet und auch aus dem Zahn 24 ein Eckzahn gebildet werden.

Nach der Freilegung wurde ein Titanabutment eingegliedert und individuell präpariert. Dieses Titanabutment ist kosmetisch bei dicker Schleimhaut ebenso wenig durchscheinend wie die Implantat-schulter aus Titan. Die Zähne von 15 – 25 wurden

für Veneers beschliffen (Abb. 5). Der Zahn 24 wurde so präpariert, dass er die Form des Eckzahnes bekommen konnte. Besonders wichtig war in diesem Fall die Auswahl der Materialien für Veneers und Krone. Die Entscheidung fiel auf ein Zirkongerüst für Zahn 22, das so eingefärbt wurde, dass es der Stumpffarbe der Nachbarzähne entsprach. Es wurde von der Form derart gestaltet, dass die Verblendung die Schichtstärke der Veneers aufwies. Somit konnten die Veneers und die Zirkonkrone aus derselben Keramikmasse gefertigt werden, was zu einem farblich gleichmäßigen Ergebnis führte. Zur Eingliederung wurden die Zahnfleischkonturen an den Zähnen 13 bis 23 mit einem Laser noch einmal fein nachgearbeitet (Abb. 6). Die Lachlinie ist positiv verändert, die Konturen des Smile Designs umgesetzt. Der Verlauf der Schneidekanten ist harmonisch zum Verlauf der Unterlippe (Abb. 7). Die Ausstrahlung der Patientin steht in keinem Verhältnis zur Ausgangssituation und übertraf die Erwartungen bei Weitem (Abb. 8).

_Kontakt

cosmetic
dentistry

Dr. Ralf Griebe

Dental Perfection
Peterstraße 36
26160 Bad Zwischenahn
E-Mail: dralf.griesse@dental-perfection.de

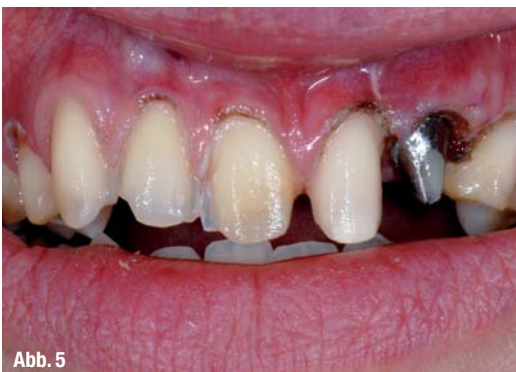

Abb. 5

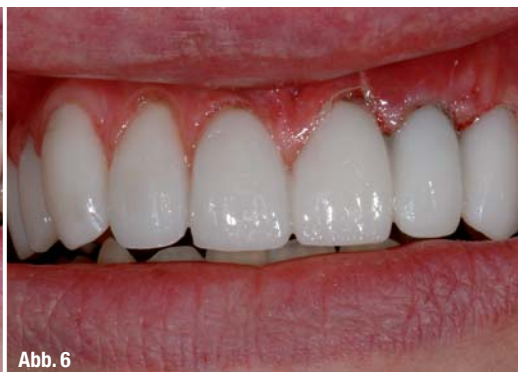

Abb. 6