

Das professionelle Bleichen avitaler Zähne

Autor_Prof. Dr. Karl Glockner

Abb. 1 _Unbehandelter, extrem verfärbter, wurzelkanalbehandelter unterer Incisivus eines 35-jährigen Mannes zu Therapiebeginn.

Abb. 2 _Derselbe Patient vier Wochen später nach Bleichende und zusätzlichem Eckenaufbau mit Säureadhäsivtechnik.

Abb. 3 _Schematischer Querschnitt durch einen oberen Frontzahn. Man sieht die Wurzelkanalfüllung (rcf), das Pulpenhorn (ph), und den Phosphatzement im Bereich des Pulpenkavums.

Abb. 4 _Ausschichten des Kronenpulpenkavums mit dem Rosenbohrer. Wichtig ist die Beachtung der Ausdehnung der Pulpa vom Pulpenhorn bis zur Schmelz-Zement-Grenze (cej).

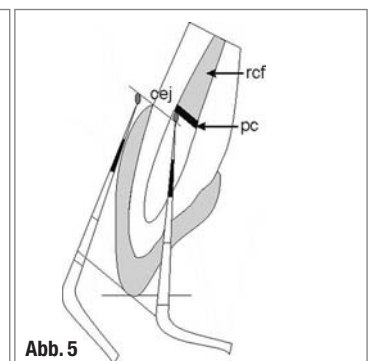
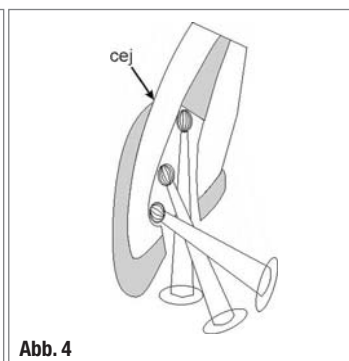
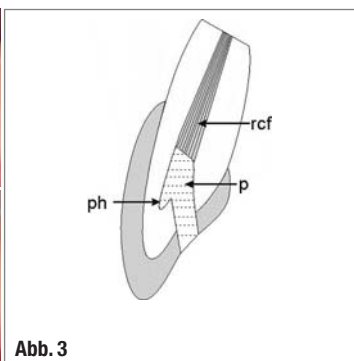
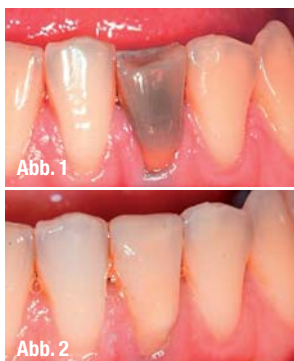Abb. 5 _Überprüfung der Tiefe des Kavitätenbodens mit der Parosonde. Vom tiefsten Punkt in der Kavität bukkal bis zur Schneidekante und bukkal an der Zahnoberfläche von der Schmelz-Zement-Grenze (cej) bis zur Schneidekante. Ebenso ist die koronale Abdeckung der Wurzelkanalbehandlung mit Phosphatzement (pc) zu erkennen.

Ein schönes Lächeln und ästhetische Frontzähne sind heute für viele der Schlüssel zum beruflichen Erfolg. Verfärbte Frontzähne stellen für viele Patienten ein großes Problem dar, da die Verfärbungen eine erhebliche Beeinträchtigung der Gesichtsästhetik verursachen. Die Restauration eines verfärbten Frontzahnes mit Stiftaufbau und Porzellankrone ist ein invasiver Eingriff in die bestehende Zahnstruktur mit massiver Destruktion von Zahnhartsubstanz und bedingt einen finanziell hohen Aufwand. So haben sich neben der Herstellung von Kunststoff- und Porzellanverblendungen, den sogenannten Veneers, vor allem im angloamerikanischen Raum unterschiedliche Bleichtechniken durchgesetzt. Zum einen das Vita-Bleaching einerseits, das auch nachts für vitale Zähne angewendet werden kann, zum anderen das Internal-Bleaching für devitale Zähne, welches beim erfahrenen Behandler sehr gute Ergebnisse erzielt (Abb.1 und 2).

Ursachen von Zahnverfärbungen

Die Ursache der Verfärbung von devitalen Zähnen liegt hauptsächlich darin, dass im Rahmen der Vital-exstirpation Blut im Bereich der Kronenpulpa in die Dentintubuli diffundiert. Dies führt besonders bei Jugendlichen durch weite Dentintubuli zu extremen Verfärbungen, wenn nicht die gesamte Kronenpulpa entfernt wird. Die Blutabbauprodukte, die Eisen als Farbstoff bei der Hämolyse freisetzen, bewirken durch die Verbindung mit Schwefelwasserstoff, der durch Bakterien gebildet wird, diese bräunlichen

Farbveränderungen. Dazu kann es auch durch verschiedene Wurzelfüllmaterialien kommen. So kann zum Beispiel Zinkoxid-Eugenol Zement, N2 und Endomethasone eine orange-rote Verfärbung bewirken. AH-plus kann eine Verstärkung des Grauwertes, und Tubuli-Seal und Diaket eine rosarote Verfärbung hervorrufen. Natürlich darf man auch Amalgam, das eine grau-schwärzliche Verfärbung des Zahnes bewirkt, nicht vergessen. Ebenso kann auch eine Tetrazyklinmedikation in Schwangerschaft oder früher Kindheit massive Farbveränderungen der Kronen bewirken.



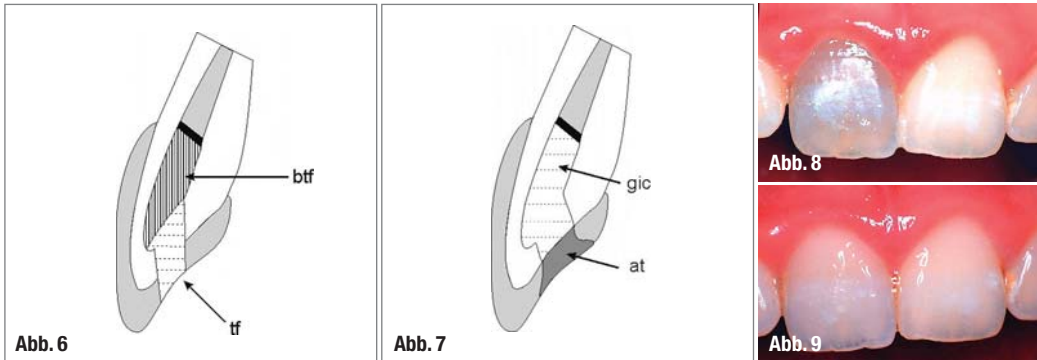


Abb. 6_ Schematische Darstellung der Bleicheinlage. Es ist notwendig, dass die gesamte bukkale Kavitätenwand mit Bleichagens bedeckt ist. Die Neutralisationseinlage mit Kalziumhydroxid und Cavit wird in gleicher Form durchgeführt.

Abb. 7_ Darstellung des Kavitätenaufbaus nach Ende der Bleichbehandlung. Aufbau des Dentinkerns mit Glasionomerzement (gic). Abschluss mit Säureadhäsivtechnik (at).

Abb. 8_ Oberer zentraler Incisivus eines 14-jährigen Mädchens nach Wurzelkanalbehandlung im Anschluss an ein Frontzahntrauma.

Abb. 9_ Endbild derselben Patientin drei Wochen nach Beginn der Bleichtherapie.

Chairside-Bleaching

Bei dieser Methode des Internal Bleachings wird am Behandlungsstuhl nach Applikation des Bleichmittels eine Erwärmung des Zahnes mithilfe einer Halogenlampe oder durch Einbringen eines heißen Instrumentes direkt in der Kavität durchgeführt. Aus diesem Grund hat sich auch der Terminus der thermokatalytischen Bleichmethode durchgesetzt. Die Einlage wird mehrmals gewechselt und wieder erwärmt. Diese Vorgangsweise kann nach ein bis zwei Wochen wiederholt werden und zwar so lange, bis das Idealergebnis erzielt ist. Der große Nachteil ist die oft unkontrolliert angewandte Temperaturerhöhung, die zu einer Vielzahl von Nebenwirkungen führen kann. Dazu zählt einerseits eine mögliche Devitalisierung der vitalen Nachbarzähne und zum zweiten eine Traumatisierung des Parodonts. Aus diesem Grund wird diese Behandlungsmöglichkeit international abgelehnt.

Walking-Bleaching

Auf eine Erwärmung des Bleichmediums wird bei der zweiten Methode des Internal Bleachings verzichtet und die applizierte Bleicheinlage immer für eine Woche belassen. Die Walking-Bleach-Technik ist State of the Art. Der Patient wird so oft wiederbestellt und die Einlage gewechselt, bis der gewünschte Erfolg erreicht ist. Als Abschluss muss eine Neutralisationseinlage mit Kalziumhydroxid verwendet werden, um etwaigen zervikalen Resorptionen vorzubeugen.

Materialien für das Internal Bleaching

Die Behandlung der Wahl zum Aufhellen von avitalen, verfärbten Zähnen ist die Walking-Bleach-Methode. Das empfohlene Bleichagens ist eine Mixtur aus Natriumperborat und destilliertem Wasser, welche für jeweils eine Woche in der Kavität verbleibt. Verschiedene Studien berichten über die Effektivität im Vergleich zwischen der Verwendung mit destilliertem Wasser und bis 30%igem Wasserstoffperoxid. Da hier kein Unterschied im Ergebnis

gefunden wurde, wird die Mischung von Natriumperborat mit destilliertem Wasser bevorzugt, da hier auch keinerlei Nebenwirkungen zu erwarten sind. Wenn auch die Anzahl der Sitzungen unterschiedlich sein kann, so sind die Farbstabilität und damit die Wirksamkeit gleich. Auch 35%iges Carbamid-Peroxid-Gel kann verwendet werden, wobei die Kosten im Dentalhandel ein Vielfaches im Vergleich zu Natriumperborat sind. Natriumperboratpulver kann für wenige Euro in einer Drogerie in Pulverform erworben werden. Hochprozentige H₂O₂-Konzentrationen im Vergleich zu destilliertem Wasser sind ein Risiko, da zervikale Resorptionen resultieren können.

Der Patient wird so oft wiederbestellt und die Bleicheinlage gewechselt, wobei verfärbtes Dentin nicht entfernt oder vorbehandelt wird, bis das gewünschte Ergebnis erreicht ist. Jede Bleichbehandlung wird durch eine Neutralisationseinlage mit Kalziumhydroxid für zumindest sieben Tage beendet, um zervikalen Resorptionen vorzubeugen.

Vorbedingungen zum Avitalbleichen

Unbedingte Voraussetzungen für das Internal Bleaching sind:

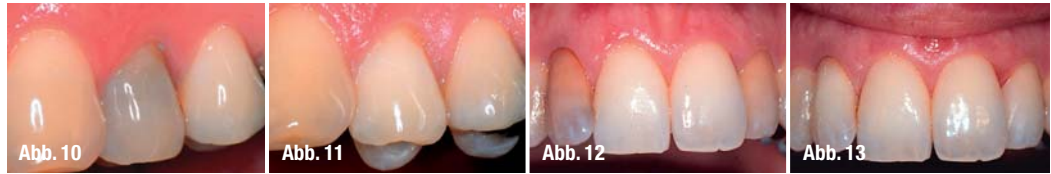- Eine exakte Wurzelkanalbehandlung, da so das Risiko einer periapikalen Läsion minimal gehalten werden kann.
- Ein Kleinbildröntgen, um zervikale Defekte und periapikale Läsionen ausschließen zu können.
- Das Abdichten der Wurzelbehandlung nach apikal mit Zement ist unbedingt notwendig, da es ohne diesen Verschluss zu parodontaler und zervikaler Traumatisierung kommen kann.
- Eine etwaige alte Amalgamfüllung ist im Gesamten zu entfernen.
- Es sollte keine alte Wurzelbehandlung mit Silberstift vorhanden sein, da diese grauschwarzen Verfärbungen nur sehr schwer zu bleichen sind und durch die ständige Abgabe von Silberionen sehr leicht Rezidive entstehen können. Daher sollte man in diesem Fall unbedingt eine Revision der Wurzelbehandlung durchführen und einen Guttaperchapoint verwenden. Diese Wurzelkanalbehandlung mit Guttaperchapoints ist in je-

Abb. 10_ Erster oberer Prämolare eines männlichen Patienten zwölf Jahre nach Wurzelkanalbehandlung.

Abb. 11_ Derselbe Prämolare nach Ende der Behandlung. Man beachte die Farbe des 2. Prämolaren, die nun im Vergleich zum 1. Prämolaren dunkler erscheint als in Abb. 10.

Abb. 12_ Beide oberen lateralen Inzisivi mit deutlicher Verfärbung nach Wurzelkanalbehandlung.

Abb. 13_ Erscheinungsbild der Patientin nach fünfwöchiger Bleichbehandlung mit nun zufriedenstellendem ästhetischen Ergebnis der oberen Front.



dem Fall dichter als die mit Silberstift durchgeführte. Außerdem ist die Gefahr eines Nachdunkelns durch ständig weiter freigesetzte Silberionen deutlich reduziert.

_Klinische Vorgangsweise

Wie in Abbildung 3 zu sehen, muss das Füllungsmaterial im Kronenbereich entfernt werden. Zuerst muss die palatinale Füllung mit einem Diamantbohrer entfernt werden, dann muss im Kronenpulpenbereich mittels Rosenbohrer unter maximaler Schonung der Zahnhartsubstanz vorsichtig Richtung Wurzelkanal vorpräpariert werden.

Der Zahnarzt muss sich darüber im Klaren sein, dass im inzisalen Pulpenbereich Pulpenhörner existieren (Abb. 4). Das Säuern dieses Bereiches ist unerlässlich, da durch verbleibendes Pulpenrestgewebe eine Nachverfärbung des gebleichten Zahnes erfolgen kann.

Nach Reduktion der Wurzelkanalfüllung muss der koronale Anteil der Wurzelfüllung mit einem Zink-Oxy-Phosphatzement oder Glasionomerzement abgedichtet werden. (Abb. 5). Nur eine perfekte Versiegelung in diesem Bereich kann eine Diffusion des Bleichmittels in das

Parodont im Bereich der Schmelz-Zement-Grenze verhindern. Zähne mit einem Defekt im Bereich der Schmelz-Zement-Grenze haben daher eine schlechte Prognose. Sehr wichtig ist, sich zu versichern, dass der Boden der Kavität subgingival liegt. Der praktikabelste Weg, dies zu kontrollieren, ist mit einer markierten Parosonde (Abb. 5). Liegt der Boden der Kavität para- oder gar supragingival, wird eine Verfärbung zervikal auch nach dem Bleichen persistieren. Der applizierte Zement muss hier auch schonend von der bukkalen und approximalen Kavitätenwand entfernt werden, da dieser für das Bleichmittel nicht permeabel ist und dadurch im Nachhinein ein marmoriertes Erscheinungsbild besonders bukkal entstehen kann.

Die Kavität benötigt keine Säuberung mit einem speziellen Desinfektionsmittel oder gar eine Anwendung 37%iger Phosphorsäure. Essenziell ist allerdings, dass hartes, auch extrem verfärbtes Dentin in keinem Fall entfernt wird, da dies zu einer deutlichen Schwächung der Krone führt und

eine Kronenfraktur bewirken kann. Das Bleichmedium ist eine Mischung aus Natriumperborat in Pulverform und destilliertem Wasser. Nach Applikation dieser cremigen Mischung soll der Überstand mit einem Wattepellet entfernt werden. Als temporäres Füllungsmaterial eignet sich Glasionomerzement am einfachsten. Als Alternative bietet sich eine Abdichtung mit Komposit an (Abb. 6). Wichtig ist, dass andere insuffiziente Restaurationen dieses Zahnes ausgetauscht werden, um durch Undichtigkeiten den Austritt von Wasserstoffperoxid zu verhindern und die Bleichwirkung zu optimieren. Bei der Walking-Bleach-Methode wird diese Bleicheinlage

für ungefähr sieben bis zehn Tage belassen, je nach Praxisorganisation. Jedes Mal, wenn der Patient wiederkommt, wird das Bleichmittel gewechselt, bis Patient und Behandler mit dem Bleichergebnis zufrieden sind. Nach Erreichen eines zufriedenstellenden Bleichergebnisses wird als Abschluss eine sogenannte Neutralisationseinlage mit Kalziumhydroxidsuspension für 10 bis 14 Tage in die Kavität appliziert. Dies neutralisiert und beugt zervikalen Resorptionen vor (Abb. 6). Außerdem ist ein Zuwarten nach

Bleichende notwendig, da durch das Überangebot an Sauerstoff die Polymerisation und Adhäsion der Komposite reduziert wäre.

Die endgültige Restauration erfolgt durch das Legen eines künstlichen Dentinkernes aus Glasionomerzement und mit einer Säureadhäsivtechnikfüllung (Abb. 7). Dieser Kern aus Glasionomerzement hat mehrere Vorteile: Erstens kann man ein suboptimales Bleichresultat durch einen fast weißen Zement aufhellen sowie auch bei Überbleichen des Zahnes diesen durch einen gelben Kern an die Nachbarzähne anpassen. Ein entscheidender Punkt ist das sogenannte Retreatment. Muss man nach einigen Jahren wieder denselben Zahn bleichen, ist eine Entfernung dieses Kernes aus GIZ kein Problem, während das vollständige Entfernen einer Kompositfüllung in einem so kleinen Kavum nahezu unmöglich ist. Approximale Füllungen müssen anschließend ausgetauscht werden, um sie an die neue Zahnfarbe anzupassen.

„Gebileichte Zähne haben nur aus iatrogenen Gründen ein erhöhtes Frakturrisiko.“

_ Nebenwirkungen

Leider kann es aber durch zu wenig Sorgfalt und Unterlassung wichtiger Vorsichtsmaßnahmen zu einigen Nebenwirkungen kommen, wie etwa externe Wurzelresorptionen, zervikale Resorptionen oder möglicherweise eine erhöhte Frakturgefahr. Das Auftreten von Wurzelresorptionen und zervikalen Resorptionen kann durch einen dichten Kavitätenverschluss mit Phosphatzement oder Glasionomerzement nach apikal verhindert werden. Selbst bereits erfolgte Wurzelresorptionen können nachträglich mit Kalziumhydroxid rekalkifiziert werden. Nach wie vor aber findet sich der Verdacht der erhöhten Frakturgefahr der Krone. Dass diese weder auf eine Versprödung im Schmelz noch im Dentin zurückzuführen ist, konnte durch mehrere Studien bewiesen werden. Während des Bleichens muss der Patient allerdings darauf hingewiesen werden, dass der zu bleichende Zahn während der Behandlung frakturgefährdet ist und extrem harte Speisen zu meiden sind. Abschließend kann man sagen, dass es zu keiner Zunahme der Sprödigkeit nach dem Bleichen kommt und die Zähne dadurch nicht frakturge-

fährdeter sind als nicht gebleichte devitale Zähne. Gebleichte Zähne haben nur aus iatrogenen Gründen ein erhöhtes Frakturrisiko. Dazu zählen der Mangel an Erfahrung oder zu exzessive Entfernung gesunden verfärbten Dentins. In repräsentativen klinischen Langzeitstudien konnten klinische Erfolge von über 90 Prozent nach fünf Jahren bestätigt werden. Das Internal Bleaching ist, bei entsprechender Indikationsstellung, eine sinnvolle risikolose und zahnhartsubstanzschonende Alternative zu Keramiklaminaten oder Kronen mit Stiftaufbauten im Frontzahnbereich.

_ Kontakt

cosmetic
dentistry

Prof. Dr. Karl Glockner

Medizinische Universität Graz
Klinische Abteilung für Zahnerhaltung der Univ.-Klinik
für Zahn-, Mund- und Kieferheilkunde Graz
Auenbruggerplatz 6A
8036 Graz, Österreich
Tel.: +43-3 16/3 85 22 13
Fax: +43-3 16/3 85 33 75
E-Mail: karl.glockner@meduni-graz.at

ANZEIGE



Faxantwort

03 41/4 84 74-2 90

- Bitte senden Sie mir das Programm zur
7. Jahrestagung der DGKZ
„Keramik versus Komposit“
am 12./13. März 2010 in Düsseldorf zu.

Praxisstempel

7. Jahrestagung der DGKZ

12./13. März 2010_Düsseldorf
Hotel InterContinental Düsseldorf
Keramik versus Komposit