

Chirurgisch-prothetische Behandlungskonzepte für langfristigen klinischen Erfolg

Autoren_Dr. Annette Felderhoff-Fischer, Hans Geiselhöringer, CDT, MDT, Priv.-Doz. Dr. Stefan Holst

„Eine enge Kooperation und Kommunikation zwischen den Behandlern, dem Zahntechniker und dem Patienten garantiert auch in komplexen klinischen Situationen ein hohes Maß an Vorhersagbarkeit und Planungssicherheit. Wichtig ist, dass alle beteiligten Teampartner bereits vor Behandlungsbeginn den Ablauf koordinieren und mögliche Komplikationen oder klinisch-materialbedingte Limitationen rechtzeitig erkennen. Darüber hinaus ist für ein langfristiges klinisches Ergebnis in erster Linie die bestmögliche funktionelle Gestaltung des Zahnersatzes *Conditio sine qua non*. Daneben sind selbstverständlich auch die Ästhetik und die Biokompatibilität der verwendeten Materialien für ein zufriedenstellendes Endergebnis unabdingbar. Durch die Kombination von hoch entwickelten Implantatsystemen und modernen Computer Aided Design/Computer Aided Manufacturing (CAD/CAM) Technologien können diese Bedingungen in vielen Fällen zufriedenstellend erfüllt werden. Wichtig ist neben der Behandlungsplanung auch den optimalen zeitlichen Ablauf festzulegen. Erkennt man im Rahmen der implantologischen Therapieplanung die Notwendigkeit umfangreicher Augmentationen in allen vier Quadranten, empfehlen sich aufgrund des benötigten Gesamtvolumens kortikospongiöse Beckenkammtransplantate und deren Fixierung mit Stellschrauben. Aufgrund der Resorptionsanfälligkeit dieser Augmentate ist die Insertion der Implantate nach acht Wochen mit einer Einheitszeit von drei Monaten vorgesehen. Besondere Beachtung ist dabei der Rekonstruktion der Attached Gingiva um die Fixturen zu schenken.

„Die Wahl des geeigneten Implantatsystems für langfristige klinische Stabilität

Trotz der bereits langjährigen Erfahrung mit unterschiedlichen Implantatsystemen sind Optimierungen nach wie vor möglich. Ein Beispiel hierfür ist das neue NobelActive Implantat (Nobel Biocare, Zürich, Schweiz). Das besondere Merkmal dieses Implantats ist, dass es bedingt durch das Schraubendesign eine ausgezeichnete Führung in der Einbringphase aufweist. Es ermöglicht somit die Erzielung einer Primärstabilität in Bereichen mit Knochenqualität IV oder umfangreich augmentierten Regionen. Des Weiteren erlaubt es einen Richtungswechsel bei Sofortimplantationen und führt zu einer zusätzlichen Knochengewinnung. Der umgedreht konische Kopf bietet Platz für die Weichgewebskonfiguration um die prothetische Rekonstruktion, insbesondere in kleinen Schaltlücken.

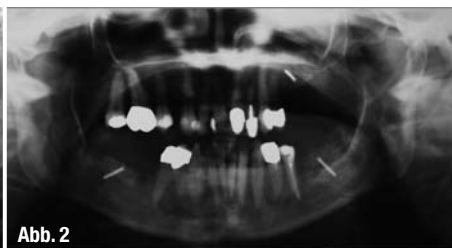
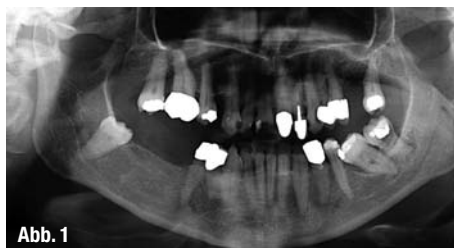„Weichgewebe und Materialien – Biokompatibilität und Stabilität

Neben der Schaffung von idealen klinischen Ausgangsbedingungen für eine implantatgetragene Restauration ist die harmonische Integration des Zahnersatzes insbesondere bei fehlenden Einzelzähnen in der Oberkieferfrontzahnregion nach wie vor eine große Herausforderung. Darüber hinaus muss gewährleistet sein, dass die periimplantären Gewebe ideal unterstützt und stabilisiert werden. Dabei steht das Behandlungsteam heute unterschiedlichsten Herausforderungen gegenüber. Einerseits verstärkt der Wettbewerb den Kostendruck und die allgemeinen

Abb. 1 _ Präoperatives OPG, Ausgangssituation.

Abb. 2 _ OPG nach Augmentation mit Stellschrauben.

Abb. 3 _ OPG nach Insertion der Implantate.



Versicherungsleistungen werden zunehmend reduziert, andererseits steigt die Erwartungshaltung vieler Patienten und jeder gewissenhafte Behandler ist bemüht, seinen Patienten die bestmögliche Versorgung zu garantieren. Hier kommt der wichtigste Vorteil der CAD/CAM-Technologie zum Tragen. Neben der Vielzahl an Behandlungsmöglichkeiten und Prozedere kann sehr leicht die auf die jeweilige klinische Situation abgestimmte Produkt- und Materialauswahl erfolgen, um den Patienten bestmöglich zu versorgen. Hier sind neben der Stabilität vor allem die Biokompatibilität der Materialien und eine hervorragende Passgenauigkeit unabdingbar für den klinischen Langzeiterfolg bei den Patienten. Untersuchungen belegen eine deutlich verminderte Anlagerung von Plaque und Bakterien und geringere Entzündungsprozesse in den umliegenden Weichgeweben bei Verwendung von Titan- oder Keramik-Komponenten im Vergleich zu gegossenen Legierungen oder Verblendkeramiken.

Gerade die in den vergangenen Jahren massiv vorangetriebene Weiterentwicklung und Optimierung hochfester Oxidkeramiken, wie Aluminium- und Zirkonoxidkeramiken, wäre ohne die CAD/CAM-Technologie nicht verfügbar. Dabei erlauben moderne CAD/CAM-Systeme, wie beispielsweise das NobelProCera System (Nobel Biocare) nicht nur die Herstellung von Kronen- und Brückengerüsten für natürliche Zähne, sondern auch die Produktion von Komponenten für Einzelzahn- oder multiple Implantatversorgungen. Ausschlaggebend für die zunehmende Anwendung der CAD/CAM-Technologie sind dabei eine konstant gleichbleibende Produktqualität, basierend auf industriellen Herstellungsprozessen, eine exzellente Biokompatibilität der zur Verfügung stehenden Materialien und ein im Vergleich zu konventionellen gusstechnischen Herstellungsverfahren deutlich geringerer labortechnischer Zeitaufwand bei höherer Präzision und Passgenauigkeit.

Während das Vorhandensein oder das Fehlen der interproximalen Papille von der Höhe des krestalen Knochens und der Lokalisation des Kontaktpunktes der klinischen Kronen abhängt, unterstützt ein adäquat konturiertes Abutment die periimplantären Weichgewebe. Trotz der Möglichkeit, präfabrizierte Standardkomponenten mit hohem labortechnischem Aufwand und unter Verwendung von Verblendkeramikmassen im subgingivalen Bereich individualisieren zu können, eignen sich diese konfektionierten Aufbauteile mit Einschränkungen lediglich für den posterioren Seitenzahnbereich. Für ästhetisch anspruchsvolle Frontzahnrestaurationen und hoch biokompatible Seitenzahnrestaurationen sind dagegen individuell auf die jeweilige klinische Situation angefertigte Komponenten aus reinem ZrO₂ unabdingbar. Hier kommen Weiterentwicklungen im CAD/CAM-Bereich dem Zahntechniker sehr entgegen. In der Vergangenheit wurden in vielen Fällen sogenannte Doppel-Scans (ein Scan vom Modellstumpf gefolgt von einem Scan eines entsprechenden Wax-up auf dem Stumpf) durchgeführt. Mit der neuesten Generation von CAD-Software kann auf die Modellation entsprechender Gerüststrukturen vollständig verzichtet werden. Automatisierte Prozesse liefern nach einem Scan des Meistermodells oder der Abformung nicht nur einen Vorschlag für das spätere Abutment, sondern mithilfe von Querschnittsbildern kann die ideale Morphologie und das transgingivale Emergenzprofil individuell gestaltet werden. Arbeitsschritte, die in der Vergangenheit mehrere Stunden in Anspruch nahmen, können binnen weniger Minuten realisiert werden. Sehr wichtig ist, dass gerade bei Verwendung verschraubter Suprakonstruktionen (direkt verblendete Restaurationen) eine anatomische Gestaltung des Gerüsts beachtet wird, um die Gefahr von sogenannten „Chippings“ der Verblendkeramik auf ein Minimum zu reduzieren. Auch hier unterstützen moderne Soft-

ANZEIGE

SCHNELL SANFT SICHER STRAHLEND AUFHELLUNG UM BIS ZU NEUN WEIßSTUFEN



Nutzen Sie unseren Promo-Code **BSProfi9634** auf
www.britesmile-profi-angebot.de

Rufen Sie uns gebührenfrei an
0800 - 189 05 87

Oder besuchen Sie uns im Internet
www.britesmile.de

Die sichere Zahnaufhellungsmethode für Experten aus der Zahnheilkunde!

Nutzen Sie unsere speziellen Angebote

BriteSmile bietet neuen Praxen eine einzigartige Einstiegsmöglichkeit. Testen Sie BriteSmile für 3 oder 6 Monate ohne eine langfristige Verpflichtung einzugehen. Konnte BriteSmile Sie in dieser Probezeit nicht überzeugen, nehmen wir unser Lichtgerät ohne zusätzliche Kosten wieder zurück.

Gerne informieren wir Sie über unsere Angebote, beispielsweise:

BriteSmile Paket 5
BriteSmile Paket 10

BRITE SMILE
It's easy. It works.

Abb. 4_ Regio 14, Einbringung des NobelActive Implantates NP – enge Schalllücke.

Abb. 5_ Regio 14, bukkale Konturierung mit Knochenersatzmaterial und Folientechnik.

Abb. 6 und 7_ Regio 22, Bohrerausrichtung nach bukkal.

Abb. 8_ Regio 22, Implantat in situ.

Abb. 9_ Regio 22, NobelActive Implantat nach Gingivaplastik.

Abb. 10_ OPG, Endkontrolle vor prothetischer Versorgung.

Abb. 11a und b_ Initiale klinische Ausgangssituation der anterioren Frontzahnregion (a) und nach Abschluss der chirurgisch-prothetischen Gesamtrehabilitation (b).

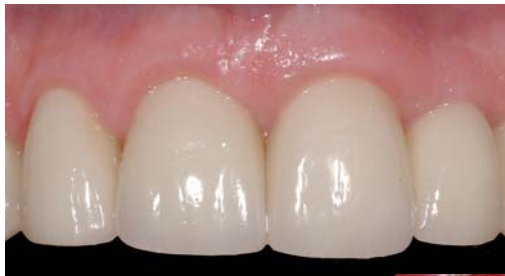

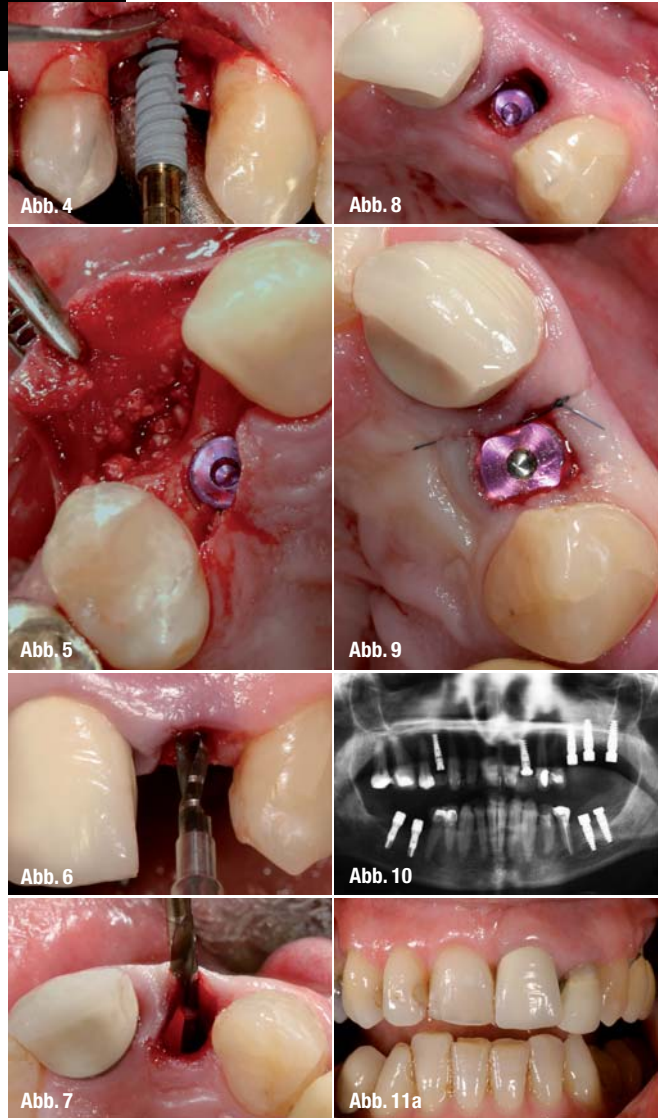
Abb. 11b

ware-Systeme den Anwender, indem nach vollständiger virtueller Gestaltung der Suprakonstruktion basierend auf anatomischen Zahndatenbanken eine Reduktion der Gerüststruktur um den gewünschten Betrag mit einem einfachen „Mausklick“ erfolgt. Neben dem industriellen Herstellungsverfahren (CAD/CAM) und damit einhergehenden guten mechanischen Eigenschaften zeigt ZrO_2 sehr vorteilhafte biologische Eigenschaften. Zahlreiche In- vitro- und In-vivo-Untersuchungen sind zu diesem Themenkomplex publiziert worden und bestätigen die hervorragenden biokompatiblen Eigenschaften des Materials. Aufgrund des biointerten Charakters des Materials (kaum detektierbares Ausschwimmen von Ionen) kommt es nicht zu Korrosionserscheinungen bei Kontakt mit anderen Metallen oder Legierungen in der Mundhöhle. Für den langfristigen klinischen Erfolg einer Implantatrestaurations ist neben einer erfolgreichen Osseointegration der Fixturen vor allem ein inniger Weichgewebekontakt zwischen den gingivalen Geweben und der Suprakonstruktion. Nur so kann eine Plaque- und Bakterienakkumulation minimiert werden. Aufgrund der fehlenden Toxizität des Materials gegenüber unterschiedlichsten Zellen konnten Studien belegen, dass es nicht nur zu einer verbesserten Weichgewebeadaptation und weniger Plaque- und Bakterienakkumulation kommt, sondern ZrO_2 offensichtlich eine aktive Rolle bei der Weichgewebeheilung und Adaptation spielt.

Patienfall

Die Patientin wurde überwiesen mit der Bitte um chirurgische Sanierung und anschließende Implantation, um dem Wunsch der Patientin nach festsitzender Versorgung zu folgen. Es zeigte sich röntgenologisch

eine Fraktur am Zahn 22, vertikale Knochenabbauten der mesioinklinierten Zähne 36 37 und der Oberkieferzähne 24 und 27 und ein retinierter Zahn 48 (Abb.1). In gemeinsamer Planung wurde die Exaktion der o.g. Zähne festgelegt. Die Restbe-zahnung sollte nach den Extraktionen konservierend/parodontologisch behandelt werden.



Aufgrund des Umfangs der geplanten augmentativen Maßnahmen wurde der Patientin die Rekonstruktion mittels Beckenkammaugmentat empfohlen. Die Operation wurde im Klinikum rechts der Isar (Prof. Dr. Dr. Wolff) in ITN durchgeführt. Im zweiten Quadranten wurde ein Sinuslift als auch eine transversale Verbreiterung vorgenommen. Im dritten und vierten Quadranten erfolgten vertikale Aufbauten. Die Augmentate (kortikospongiöse Beckenkammtransplantate aus dem Bereich der rechtseitigen Crista iliaca) wurden mit Stellschrauben fixiert (Abb. 2). Acht Wochen später inserierten wir Regio 14 ein NobelActive Implantat (NP 3,5 x 13 mm) mit bukkaler

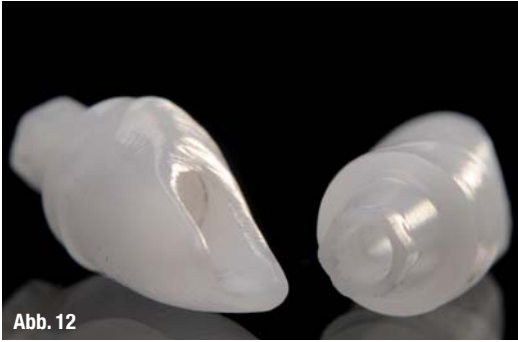

Abb. 12

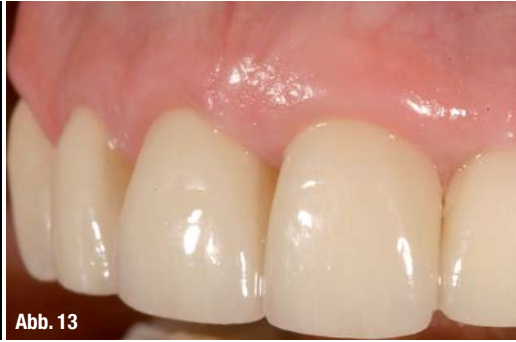

Abb. 13

GBR. In Regio 22 wurde eine Sofortimplantation vorgenommen (NobelActive NP 3,5 x 13 mm). In den augmentierten Bereichen wurden ebenfalls nach Entfernung der Osteosyntheseschrauben NobelActive Implantate (Regio 25, 26, 27, 37 RP 4 x 13 mm; Regio 46 RP 4 x 11,5 mm) inseriert, im vierten Quadranten Regio 46, 47 aufgrund der Knochenqualität I bis II Brånemark Groovy Implantate (RP 3,75 x 11,5 mm) (Abb. 3).

Insbesondere im Oberkiefer, wo die Knochenqualität oftmals mit III bis IV einzustufen ist, zeigt das NobelActive Implantat gute kondensierende Eigenschaften, was zu einer gesteigerten Primärstabilität führt. Neben dieser Knochenverdichtung kommt es des Weiteren zu einer Aufdehnung des Restknochens mit einer Verdrängung nach bukkal, wodurch augmentative Maßnahmen reduziert bzw. ggf. auch auf die Verwendung von Knochenersatzmaterialien (Abb. 4) begrenzt werden können. Durch den konischen Implantatkopf gewinnt man bei engen Schalllücken (Abb. 5), wie in diesem Bereich in Regio 14 Platz für die prothetische Rekonstruktion und die Papillengestaltung. Ein Novum ist die Möglichkeit der Änderung der Insertionsrichtung in der Einbringphase. Somit kann man, wie in diesem Fall Regio 22, durch eine zunächst palatinalen Startbohrung, wobei der Bohrerkopf weit nach bukkal geneigt ist, den Restknochen der palatinalen Wand nach bukkal in die Extraktionsalveole hinein kondensieren und eine Primärstabilität der Fixtur erreichen (Abb. 6 und 7). Das Implantat wurde in diesem Fall 2 mm unter die Schmelz-Zement-Grenze der Nachbarbe-zahnung gesetzt (Abb. 8). Zur Schonung der Gingiva und um Narbenzüge zu vermeiden, wurde lediglich eine bindegewebige Verdickung von palatinal durchgeführt und das Implantat der offenen Einheilung überlassen (Abb. 9).

Nach zehn Wochen erfolgte die Freilegung der übrigen Implantate mit Gingivoplastiken. Die röntgenologische Abschlusskontrolle vor prothetischer Versorgung zeigt stabile Knochenverhältnisse (Abb. 10). Im weiteren Verlauf wurden die Einzelzahnimplantate mit individuellen Zirkonoxid Abutments (NobelProcera Abutment Zirkonia, Nobel Biocare) und zementierten Vollkeramikronen (NobelProcera Alumina) versorgt, während die posterioren Implantate mit verschraubten Zirkonoxid Suprakonstruktionen (NobelProcera Implant Bridge Zirkonia) restauriert wurden.

_Danksagung

Die Autoren möchten sich bei Herrn Prof. Dr. Dr. Wolf, Direktor Klinik für Mund-, Kiefer- und Gesichtschirurgie, Klinikum rechts der Isar, für die exzellente Kooperation und die durchgeführten Beckenkammaugmentationen herzlich bedanken.

_Abstract

Die therapeutischen Möglichkeiten und klinischen Protokolle in der Zahnmedizin haben sich in den vergangenen Jahren deutlich erweitert. Während die Implantologie mittlerweile Standardtherapieinstrumentarium hat, wird sich in den kommenden Jahren der Trend zu digitalen Arbeitsabläufen im zahntechnischen Labor und im Praxisalltag etablieren. Dabei sind vor allem eine konstante, hervorragende Materialqualität und ein damit verbundenes zusätzliches Maß an Sicherheit für den Patienten die zentralen Aspekte für den Kliniker. Trotz aller technischer Neuerungen und Erweiterungen bestehender Konzept ersetzen die digitalen Systeme nicht die Erfahrung des Behandlungsteams. Hier spielt neben der Wahl des geeigneten Implantatsystems und optimaler Vorbehandlungen auch die Entscheidung für die bestmöglichen prothetischen Komponenten eine entscheidende Rolle.

Abb. 12_ NobelProcera Abutments aus Zirkonoxid erlauben neben einer individuellen Gestaltung im subgingivalen Bereich bei Bedarf auch ein Ausgleichen von nicht optimal positionierten Implantaten. Dabei stehen die Komponenten sowohl für interne als auch externe Implantatverbindungen zur Verfügung.

Abb. 13_ Vestibuläre Detailansicht des Weichgewebes im Frontzahnbereich (Implantat Regio 22) drei Monate nach Abschluss der Behandlung. Die biokompatiblen Eigenschaften des Materials Zirkonoxid unterstützen eine stabile Weichgewebeanlagerung um die prothetischen Komponenten.

_Kontakt

cosmetic
dentistry

Dr. Annette Felderhoff-Fischer, Oralchirurgin

Steinsdorfstr. 14
80538 München

Hans Geiselhöringer, CDT, MDT

Hans Geiselhöringer GmbH & Co. KG
Lachnerstr. 2
80639 München

Priv.-Doz. Dr. Stefan Holst

Universitätsklinikum Erlangen
Zahnklinik 2 – Zahnärztliche Prothetik
Glückstr. 11
91054 Erlangen