

Ästhetische Frontzahnimplantologie

Ein kurzer Einblick in ein komplexes Thema

Autor _ Milan Michalides

Seit Anfang der dentalen Implantologie ist der Wunsch nach optimaler Frontzahnästhetik einer der herausragenden Wünsche von Behandlern und Patienten. Die Komplexität des Gebietes erlaubt aber nur begrenzte Einblicke in Publikationen. In diesem Artikel erfolgt eine kurze Review aus dem eigenen Patientengut mit persönlichem Fazit über die kontemporäre Frontzahnimplantologie bei Verwendung von unterschiedlichen Implantatsystemen und Materialien.

Im Rahmen implantologischer Versorgungen unterliegt man als Behandler unterschiedlichen Trends, Entwicklungen und Einflüssen seitens der Implantatindustrie. Die evidenzbasierte Sicherheit bei bestimmten Eingriffen liefert dem Behandler manchmal erst viele Jahre später das nötige Wissen über den Erfolg oder Misserfolg dieser Techniken. Grund hierfür ist die um einiges schneller adaptierte Anwendung von Möglichkeiten in der freien Praxis als in universitären Einrichtungen. Der Nachteil liegt klar auf der Hand: Das Risiko von Fehlschlägen oder Komplikationen trägt der Behandler. Viele Entwicklungen in der Implantologie kamen aber aus den Zahnarztpraxen mit implantologischem Schwerpunkt. Insbesondere auf dem Gebiet der Frontzahnimplantologie, mit

der dazugehörigen klaren Vorgabe und dem Wunsch der Patienten für maximale Ästhetik musste häufig improvisiert und riskiert werden. Klassische Pfahlbauten wie zu Zeiten Bränemarks konnte man sich in der Praxis nicht erlauben. Also experimentierten einige Anwender ohne wissenschaftliche Legitimation auf dem Gebiet der Ästhetik, um optimale Ergebnisse zu erzielen. So hat sich auch im Rahmen unserer implantologischen Tätigkeit ein Fundus von Fällen angehäuft, deren Analyse uns im Nachhinein manchmal schmunzeln lässt, manchmal aber neue Ideen und Fragen aufwirft. Man lernt bekanntlich aus Fehlern am besten und kaum irgendwo ist dies so zutreffend wie in einem praktischen Fach wie der Zahnheilkunde. Die „lerning curve“ eines jeden Behandlers ist sehr individuell und nirgendwo werden Fehler so stark bestraft wie in der Frontzahnimplantologie. Deswegen, und dies sei hier nur am Rande erwähnt, ist eine exzessive fotografische Dokumentation unumgänglich. Aus diesen Fällen haben wir ein paar ausgewählt, um sie in einem neuen Kontext vorzustellen.

Was man nicht will wird in Abbildung 1 mehr als deutlich. Implantatpositionen jenseits aller vertretbaren Normen sind trotz aller Bemühungen in Ausbildung und Lehre leider ein häufiges Problem. In diesem, uns von einem Dentallabor zur Verfügung gestellten Patientenfall, ist die Fehlpositionierung erheblich. Man kann bei solchen zahntechnisch unlösbaren Fällen in

Abb. 1 _ Katastrophale Positionierung eines FZ-Implantates.

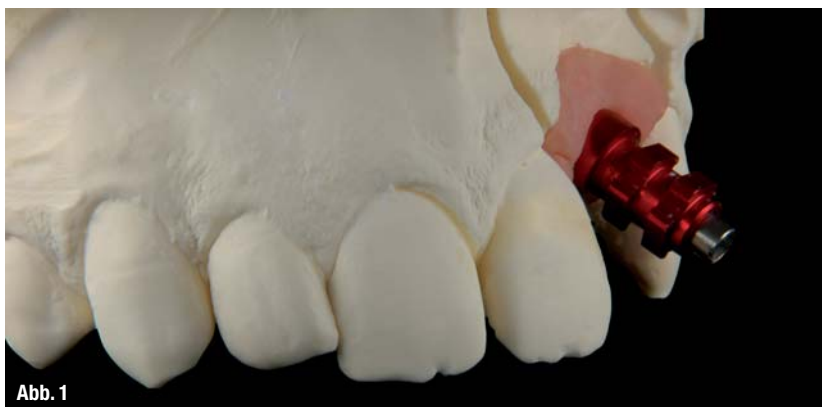
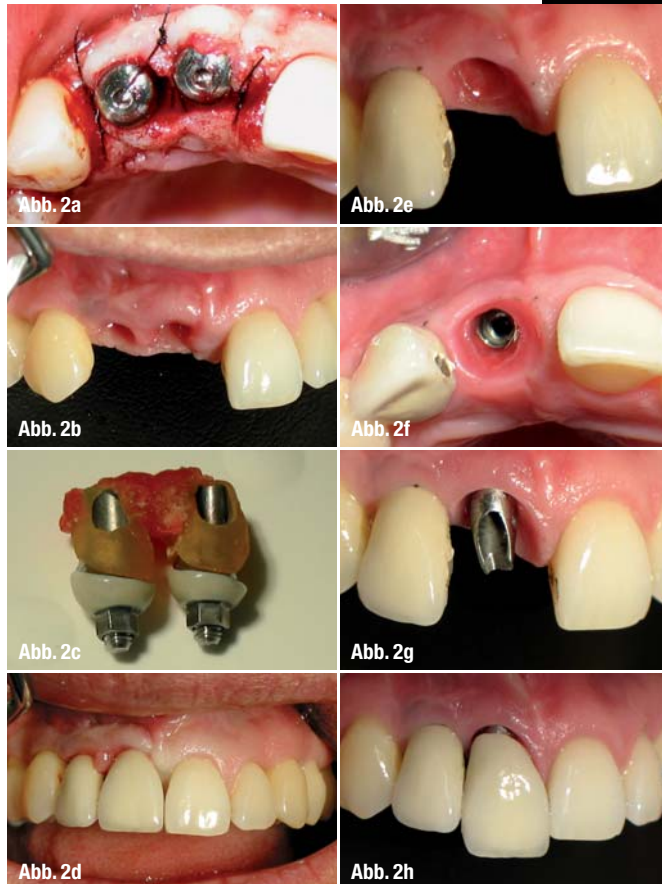
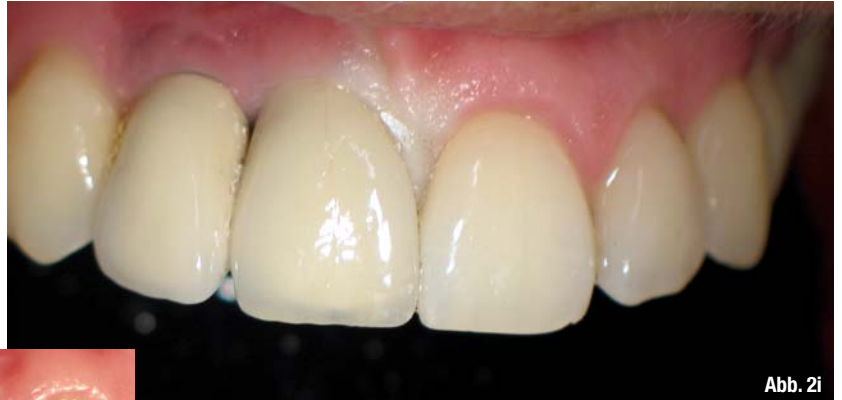

Abb. 1

der Tat von extremen Randerscheinungen sprechen. Wir wollen aber nicht weiter auf diese Extrema eingehen, da diese allein einen ganzen Themenkomplex darstellen und den Rahmen unserer Evaluation sprengen würden.

Interessanter ist ein länger zurückliegender Fall, der klassisch implantologisch gelöst worden ist. Standardtitanabutments mit metallbasierten Kronen gelten nach heutigen Normen nicht als das optimale Mittel zur Versorgung von Frontzahnücken. Häufig



wird die Nase gerümpft, wenn man zugibt, nicht immer und ausschließlich mit Zirkon zu arbeiten. Umso interessanter ist der Verlauf dieser Versorgung. Die für die damaligen Verhältnisse adäquate Implantation erfolgte komplikationsfrei (Abb. 2a). In dem ausgeheilten Zustand in Abbildung 2b fällt nach heutigem Kenntnisstand der zu geringe Durchmesser der perimplantären Öffnungen auf. Ein derartig enges Emergenceprofile führt in der Regel zu suboptimalen ästhetischen Ergebnissen. Die Titanabutments wurden keramisch verblendet, um möglichen titaninduzierten ästhetischen Beeinträchtigungen der Gingiva entgegenzuwirken (Abb. 2b). Keramische Abutments aus Zirkonoxid waren zum damaligen Zeitpunkt nicht im Repertoire des Herstellers. So lässt sich das Ergebnis direkt nach dem Einsetzen allenfalls als provisorisch bezeichnen. Die Weichgewebssituation gestaltete sich unruhig, und nur die Gewissheit der Selbst-

heilungskräfte der Gingiva gab uns Anfang 2003 die Hoffnung auf ein langfristig stabiles ästhetisches Endergebnis. Die Ausformung der Kronen unterstütze nicht den Verlauf der Gingiva und verhinderte auch nicht die von allen gehassten interdentalen schwarzen Dreiecke. Umso erstaunlicher ist die Analyse der ausgeprägten Papillenstruktur dieser Versorgung nach fast acht Jahren Tragezeit. 2010 kam es zu einer Fraktur der Kronen, weswegen die Patientin uns zwecks Neuanfertigung aufsuchte. Abbildung 2e zeigt eine völlig reizlose Gingiva mit enormer Weichgewebshöhe zwischen den Zähnen 11 und 21. Wir stellen fest, dass ein Aspekt von erfolgreichen Frontzahnversorgungen nicht zwangsläufig die von der Industrie zur Verfügung gestellten Komponenten sein müssen. Selbst mit für heutige Verhältnisse primitiven Mitteln war man imstande, langfristig gut funktionierende Lösungen zu er-

zielen. So zeigt Abbildung 2f die exakte Positionierung im Sinne des Gomes'schen Ästhetikfensters. Hier kann eine wesentliche Ursache für den Erfolg dieser Restauration vorliegen. Ausreichend Hart- und Weichgewebe um ein stabil osseointegriertes Implantat bildet die Grundlage für alles Weitere. Einen massiven Kritikpunkt bildet aber die zu enge Positionierung der Implantate. Hier erkennt man deutlich, dass in Abbildung 2g gemäß allen mittlerweile bekannten Regeln die Papille zwischen dem Implantat 11 und 12 deutliche Unterschiede aufweist zur voluminösen Papille des 11er Implantates. Die Abbildungen 2h und 2i zeigen die Reposition der VMK mit durchaus befriedigender Ästhetik.

Die Versorgung von Frontzahnimplantaten sollte, wenn schon auf Titanabutments versorgt werden muss, zumindest mit modernen Zirkonoxidkronen erfolgen. Seit das Zirkon die dentale Welt erobert hat, ist

- Abb. 2a**_ FZ-Implantation 2003.
- Abb. 2b**_ Ausgeheilte Situation mit suboptimalem, zu kleinem Emergenceprofile-Durchmesser.
- Abb. 2c**_ Standard Titanabutments mit zirkulär aufgebrannter Keramikschulter.
- Abb. 2d**_ Suboptimale Endsituation 2004.
- Abb. 2e**_ Situation nach Fraktur 2010 mit erstaunlicher Weichgewebsausformung.
- Abb. 2f**_ Großvolumig ausgebildetes Emergenceprofile.
- Abb. 2g**_ Repositioniertes Titanabutment.
- Abb. 2h**_ Neue VMK beim Einsetzen.
- Abb. 2i**_ Akzeptables Rot-Weiß-Ergebnis nach sieben Jahren in situ.

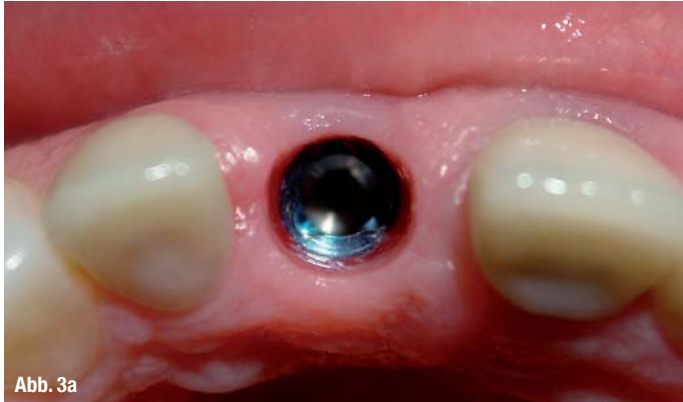

Abb. 3a

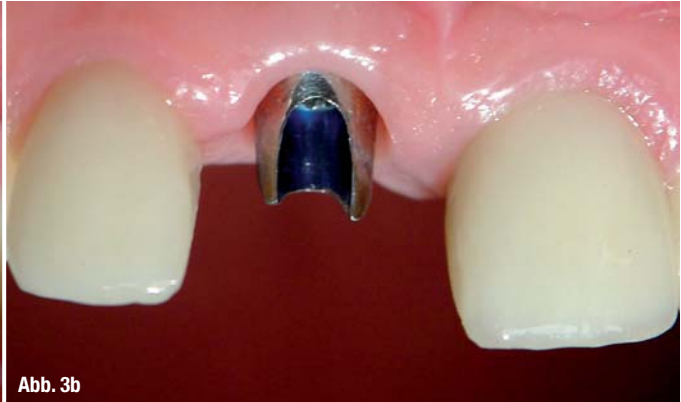

Abb. 3b

Abb. 3a_Osseointegriertes Implantat.

Abb. 3b_Titanabutment mit stabilem Weichgewebsumfeld.

man der reproduzierbaren ästhetischen Versorgung wesentlich näher gekommen. Ist ein Frontzahnimplantat in der richtigen Position implantiert, kann eine einzelne Zirkonoxidkrone ausreichen. In der Abbildung 3a erkennt man die Inzisalansicht des in Regio 11 osseointegrierten Implantates. Auch hier wurde das Ästhetikfenster bei der Implantation berücksichtigt. Das Gingivaprofil war in einem perfekten Zustand mit einer stabilen Gingivahöhe von 2,5 mm, womit die Versorgung unspektakulär verlief. Das ausgewählte Titanabutment in Abbildung 3b gab das Emergencyprofil ohne große Veränderung vor. Gerade der Abstand zu den Nachbarzähnen ist hier für eine perfekte Weichgewebsausformung essenziell. Nach Eingliedern der Zirkonoxidkrone imponiert ein stabil unterstütztes periimplantäres Weichgewebe. Durch die optimale Implantatpositionierung konnte leicht ein ästhetisches Ergebnis erzielt werden. Sowohl die Farbanpassung zu den benachbarten Kronen als auch die Unterstützung des Weichgewebes kann man als gelungen bezeichnen. Die endgültige Versorgung ist in der extraoralen Abbildung 3d zu sehen. Ein ästhetischer Abschluss mit unspektakulärem Behandlungsverlauf.

empfehlen. Eine stabile, geschraubte Versorgung ist nach wie vor unser „Goldstandard“. Auch Irrwege mit geklebten Abutments im Implantatkörper haben sich in der Implantologie, hier vor allem im Frontzahnbereich, aufgrund von verschiedenen Problematiken nicht durchsetzen können.

Hierüber haben wir bereits mehrfach publiziert. Betrachtet man also eine heutige Versorgung von Frontzahnimplantaten, werden dem Behandler vorhersagbarere und reproduzierbare Ergebnisse ermöglicht. Alleine die Versorgung mit Zirkon kann Fehlpositionierungen von Implantaten kaschieren. Hier ist gerade die geringe Gingivahöhe zu nennen. Um ein bläulich-gräuliches Durchschimmern von Titananteilen zu vermeiden, ist das weiße Zirkon gut geeignet.

Auch die hervorragenden biologischen Eigenschaften des Zirkons reduzieren die Komplikationsraten der Implantate. In Abbildung 4a erkennt man den Zeitpunkt der Weichgewebsausformung bei bereits integriertem Zirkonabutment. Um optimale Ergebnisse zu erzielen, muss man den Zwischenweg über Langzeitprovisorien gehen. Dies ist zwangsläufig notwendig, da das Weichgewebe immer Entwicklungen einnimmt, die man auf keinen Fall vorhersagen kann. Um also böse Überraschungen zu vermeiden werden im Frontzahnbereich immer mindestens 1 bis 2 Provisorien hergestellt. Erst wenn die gingivalen Verhältnisse einen halbwegs stabilen Zustand erreicht haben, wird mit Zirkon versorgt. Hier erfolgten

Abb. 3c_Perfekt adaptierte Krone auf Titanabutment.

Abb. 3d_Ästhetisches Endergebnis.

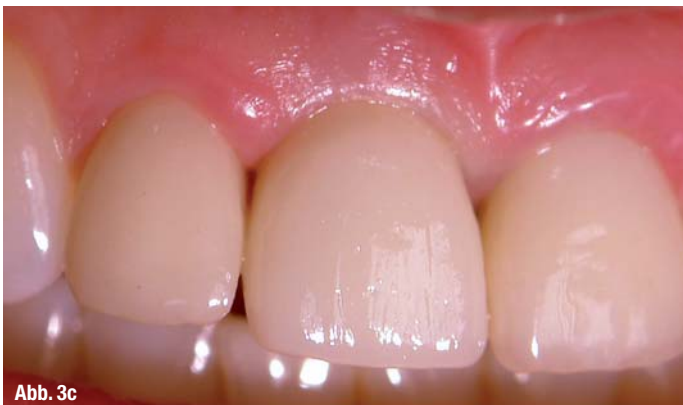

Abb. 3c

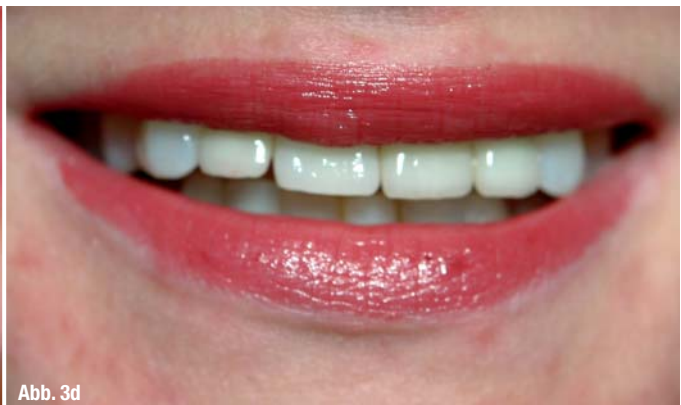

Abb. 3d

auch diverse Rohbrandeinproben, um ein perfektes ästhetisches Endergebnis zu erzielen.

Wenn alles gut gelaufen ist, kann man mit Ergebnissen wie in Abbildung 4b aufwarten. Eine perfekt inkorporierte Krone mit einem stabilen und äußerst natürlichen Emergenzprofil. In der Komplettansicht desso versorgten Oberkiefers ist eine Unterscheidung zwischen Zahn und Krone kaum noch möglich. Lediglich die Form der Papillen zwischen Implantat und Nachbarzähnen weicht von einer natürlichen Papillenmorphologie ab. Eine tiefergehende Analyse würde in diesem Zusammenhang aber zu weit führen.

Das Lippenbild zeigt eine harmonische und vor allem hochästhetische Versorgung im Frontzahnbereich.

_Fazit

Wir stellen fest, dass für uns die Wahl des Implantatsystems keine ausschlaggebende Rolle bei der Versorgung von Frontzahnimplantaten spielt. Auch wenn die Hersteller manchmal gegenteiliges propagieren, ist doch die korrekte Positionierung der Implantate wesentlich wichtiger als die Art eines Implantates. Natürlich müssen gewisse Möglichkeiten im Systemportfolio gegeben sein, jedoch reicht meistens das Zurverfügungstellen von Zirkonkomponenten aus, um adäquate Ergebnisse zu erzielen. Wir haben mit allen bei uns verwendeten Implantatsystemen Erfolge erzielen können. Stimmt das Vorgehen,

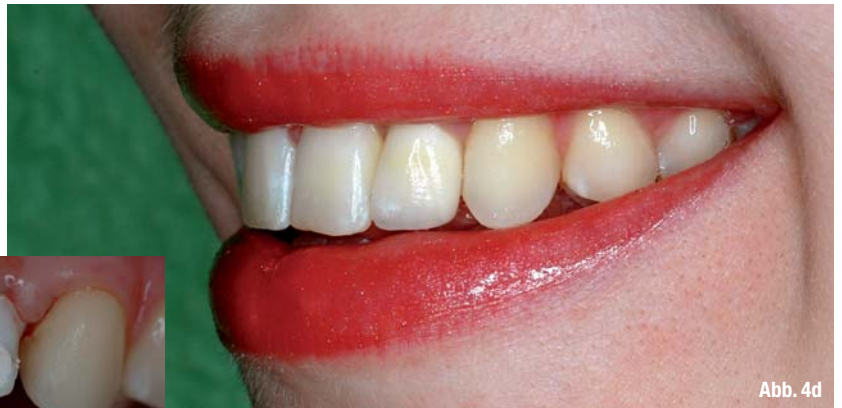

Abb. 4d

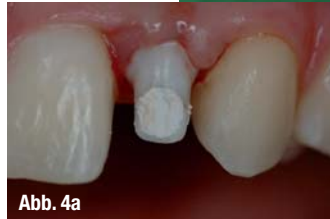

Abb. 4a

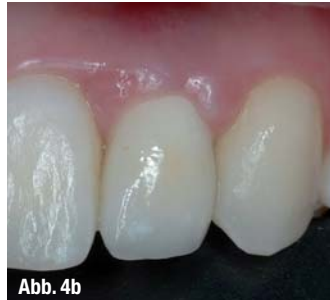

Abb. 4b

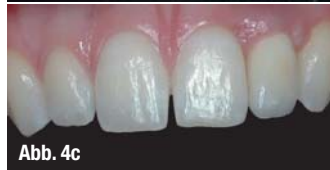

Abb. 4c

sind die Komplikationsraten bei allen Systemen gleich niedrig. Ebenfalls stellen wir fest, dass man auch mit suboptimalen Materialien gute Versorgungen schaffen kann. Selbst eine VMK kann unter bestimmten Gegebenheiten ein gutes ästhetisches Ergebnis erzielen. Dies haben wir in der Nachsorge bei unseren vor zehn Jahren inserierten und versorgten Implantaten feststellen können. Abschließend bleibt also festzuhalten, dass Komplikationen und ästhetische Fehler grundsätzlich unabhängig von der Art der verwendeten Materialien sein können. Chirurgische Fehler zerstören jegliche Chance auf Rettung durch die Prothetik. Salopp formuliert kann man festhalten: sitzt das Implantat an der richtigen Stelle, ist es fast egal mit welchen Materialien man versorgt. Ein gutes Ergebnis ist dann vorprogrammiert.

Abb. 4a_Keramikabutmenteinprobe nach Lasereinsatz.

Abb. 4b_Keramikkrone in situ.

Abb. 4c_Perfekte Rot-Weiß-Ästhetik.

Abb. 4d_Smile-Design im Abschluss.

_Kontakt **cosmetic**
dentistry



Milan Michalides
Jupiterstraße 1, 28816 Stuhr
Tel.: 04 21/5 79 52 52
Fax: 04 21/5 79 52 55
E-Mail: dr-lang@gmx.de

ANZEIGE

Crescent
PRODUCTS

Powered by PreVDent

Ergonomisches
Arbeiten mit Komfort



- U-Form € 75,75
- Nackenkissen € 68,75
- Osteo Kissen € 79,75
- Kinderstuhlauflage € 132,50
- Rückenkissen € 68,75
- Stuhlauflage Kurz € 240,00
- Kniestütze € 89,00
- Stuhlauflage extra lang € 330,00