

# Langzeituntersuchung nach Sinusbodenaugmentation mit durch Tissue-Engineering gewonnenem Gewebe

**Autor**\_Dr. Dr. Ralf Luckey

Ein Fallbeispiel unter Langzeitbeobachtung: Beidseitige Sinusbodenelevation mit simultaner Implantatnavigation unter Verwendung von vitalem autogenen Transplantat aus Perioststellen. Überprüfung des Strukturerhalts der Knochenchips nach zwei und vier Jahren mittels eines 3-D-generierten Oberkiefers.

## \_Einleitung

Mitte der 80er-Jahre sind von einer Vielzahl von klinisch und wissenschaftlich orientierten Forschergruppen humane Knochenzellen (Osteoblasten) reproduzierbar isoliert und kultiviert worden. In den 90er-Jahren wurden gleichzeitig mit dem Aufkommen des Tissue Engineering dann verstärkt Knochenzellen in Kombination mit Trägermaterialien zur biotechnologischen Herstellung von Hartgewebe untersucht, mit dem Ziel, eine alternative Methode zur autologen Knochen transplantation zu etablieren.<sup>1,2,3,4,5,6</sup> Das erste in Europa (2001) als Medizinprodukt zugelassene laborgezüchtete Knochen transplantat ist BioSeed®-Oral Bone (BioTissue-Technologies GmbH, Freiburg im Breisgau). Die Patienten müssen sich zur Züchtung ca. 500 ml Eigenblut entnehmen lassen. Zur ausreichenden Gewinnung der benötigten Kambiumzellen wird ein ca. 1 cm<sup>2</sup> großes Periostbiopsat aus der Kieferwinkelregion entnommen. Der sichtbar calcifizierte

BioSeed®-Oral Bone steht nach ca. siebeneinhalb Wochen zur Verfügung und ist nach Fertigstellung 48 Stunden haltbar.

## \_Röntgenbefund

Das OPG zeigte in Regio 14 bis 17 und 24 bis 27 ein reduziertes Knochenangebot in vertikaler Dimension.

## \_Diagnose


Beidseitige Freundsituation, Oberkiefer Klasse IIa, Angel-Klasse-I-Relation bei geringfügig reduziertem Vertikalabstand von -2 mm.

## \_Behandlungsplanung

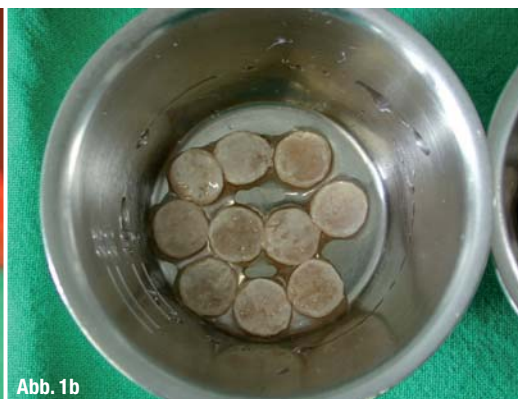Voraussetzung für eine erfolgreiche Osseointegration der Implantate ist die Restknochenhöhe von mindestens 4 mm, deren stabile Lage im Knochen und eine belastungsfreie Einheilzeit. Aus dieser Voraus-

**Abb. 1a**\_ Bone-Chips bei Anlieferung.

**Abb.1b**\_ Zur Augmentation vorbereitete osteogene vitale Chips.



**Abb. 1a**



**Abb. 1b**



Abb. 10d

**Abb. 2** Postoperative Röntgenkontrolle mittels OPG mit Bone Chips Implantaten SIS-Platte und Übergangsimplantaten, auf denen das intraoperativ inserierte PV fixiert wurde. Als typischer Befund ist beim postoperativen Kontroll-OPG der augmentierte Bereich nur schwach darstellbar und der Kieferhöhlenboden noch eindeutig abgrenzbar.

**Abb. 3** Okklusalanalansicht der Biss-schiene mit Navigationsbogen.

**Abb. 4a** Seitenansicht der 3-D-Simulation im I. Quadranten.

**Abb. 4b** Seitenansicht der 3-D-Simulation im II. Quadranten.

**Abb. 4c** Blick von kranial in die Kieferhöhle in der 3-D-Darstellung.

**Abb. 5** Okklusalanalansicht LZ-PV.

**Abb. 6a** Modellsituation mit verblockten und horizontal verschraubten Primärteleskopen im I. Quadranten nach Registrat.

**Abb. 6b** Prothetik auf dem Modell.

**Abb. 10d** Situation nach Fertigstellung en face.

setzung ergeben sich an Implantat und Vorgehensweise verschiedene Anforderungen: Bezüglich der Vorgehensweise muss man zwei Gruppen unterscheiden: Bei einer verbleibenden Knochenhöhe von mehr als 4mm ist es in der Regel auch bei dem weichen Oberkieferknochen noch möglich, das Implantat stabil einzubringen. Das Knochenangebot in unserem Behandlungsfall war deutlich reduziert, mit einer Restknochenhöhe von ca. 4mm ist eine Sinusbodenelevation mit Knochentransplantation unumgänglich. Die Entnahme von Beckenspongiosa mit den üblichen Folgen (Schmerzen und Gehbehinderung über einen längeren Zeitraum) war für die Patientin indiskutabel. Außerdem bestanden phobische Vorbehalte gegenüber einer Entnahmeoperation am Becken. Aufgrund des großen Zeitvorteils des einzeitigen Eingriffs entschied sich die Patientin für den Sinuslift mit simultaner Implantation von jeweils vier Implantaten in Regio 14 bis 17 und 24 bis 27. Um eine stabile implantologische Versorgung zu gewährleisten, war eine Transplantation mit Bio-Seed®-Oral Bone vorgesehen. Weil die Patientin in der Einheilzeit von neun bis zwölf Monaten auf keinen Fall eine herausnehmbare Versorgung akzeptieren wollte, mussten zudem IPI (Übergangsimplantate) in Regio 15, 16, 17 und 25, 26 bis 27 inseriert werden, die dann mit einem Langzeitprovisorium versorgt werden sollten.

### Ätiologie und Prognose

Die in der Risikoaufklärung zu erwähnenden Komplikationen, wie Totalverlust von Transplantat und Im-

plantat, welche beim zweizeitigen Vorgehen nicht eintreten können, sind gegenüber dem verkürzten Zeitaufwand bis zur prothetischen Versorgung und dem nicht notwendigen zweiten chirurgischen Eingriff abzuwägen.

### Behandlungsablauf

Zunächst erfolgte die Simulation des möglichen Behandlungsergebnisses nach Wax-up und CT-Schienenherstellung mittels Navigation. Dadurch war es möglich, das prospektive Behandlungsergebnis vor Behandlungsbeginn abzuschätzen (Backward Planning). Dieses sog. Top-down-Treatment gilt insbe-

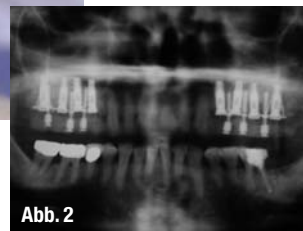

Abb. 2

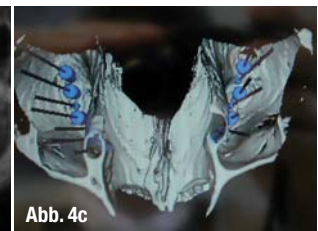

Abb. 4c



Abb. 3

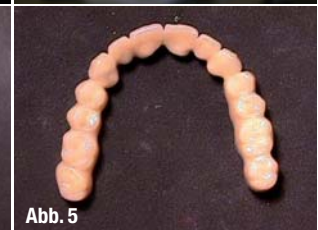


Abb. 5



Abb. 4a

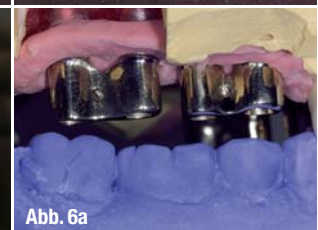

Abb. 6a



Abb. 4b

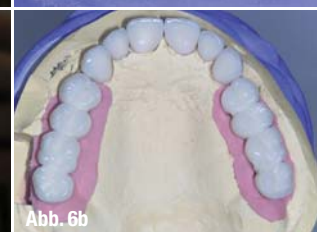

Abb. 6b

sondere für die präimplantatprothetisch-chirurgischen Augmentationsmaßnahmen zur Wiederherstellung ausreichender Knochenstrukturen, um die Implantate in die prothetisch optimale Position integrieren zu können. Die notwendigen Implantatpositionen wurden am 3-D-Modell geplant und diese Position konnte mittels der Navigationsschablone auf den OP-Situs 1:1 übertragen werden. Für die Kultivierung der autogenen Zellen wurde zunächst ein ein Quadratzentimeter großes Perioostbiopsat am rechten Unterkieferwinkel entnommen. Zur weiteren Kultivierung der Zellen wurde der Patientin Vollblut entnommen, dabei ist die Menge des entnommenen Blu-

tes abhängig von der Anzahl der Chips. In diesem Fall sollten 40 Chips gezüchtet werden, je Kieferhälfte 20 Chips. Acht Wochen nach Kultivierung stand der gezüchtete Knochen zur Transplantation zur Verfügung. Nach Kieferkammchnitt mit Entlastungsinzisionen distal vom Zahn 23 bzw. 13 und den Tuberalregionen wurde der Kieferknochen beidseitig in Regio 14 bis 17 und 24 bis 27 nacheinander dargestellt. Die Applikation der Chips erfolgte mit einer anatomischen Pinzette in die vorbereiteten Hohlräume der Kieferhöhle. Dann erfolgte die navigierte Implantation von jeweils vier Implantaten (Länge 13 mm, Durchmesser 3,75 mm, Osseotite 3/ Implant Innovation) und drei Übergangsimplantaten (IPI Nobel Biocare, Länge 14 mm, Durchmesser 1,2 mm). Danach wurden die Bone Chips zirkulär um die Implantate angelagert. Die Implantate 25 bis 27 und 16 und 17 wurden mittels einer SIS-Platte (Mondeal) im Sinne einer Osteosyntheseplatte mit vier 12 mm langen Schrauben nach dem sog. Göttinger Satellitenmodell fixiert, um eine zusätzliche Primärstabilität und sichere Einheilung der Implantate zu gewährleisten. Abschließend wurde die provisorische Kunststoffbrücke auf den sechs IPIs und den sechs Frontzähnen von 17 bis 27 mit Improvzement (provisorischer eugenolfreier Acrylzement, Nobel Biocare) zementiert. Nach acht-

monatiger Einheildauer erfolgt die Implantatfreilegung und die Entfernung der SIS-Platten und IPIs. Auf dem Meistermodell wurden sodann teleskopierend abnehmbare Brücken mit sekundärer palatinaler Verschraubung angefertigt sowie in der Front sechs Vollkeramik-Cercon-Einzelkronen. In den darauffolgenden Behandlungssitzungen wurden Gerüstanprobe und Rohbrandanprobe durchgeführt, bevor in der definitiven Behandlungssitzung die Restaurationen eingegliedert wurden.

**\_\_Schlussbefund**

Sechs Monate nach Eingliederung der Restaurationen stellten sich die periimplantären Verhältnisse klinisch als unauffällig dar. Die postoperativen CT-Bilder zeigten nach zwei und vier Jahren einen stabilen ausgereiften Knochen beidseitig in der Kieferhöhle. Die Bone-Chips sind homolog verwachsen und liegen spaltfrei an den Implantatgewinden an. Keinerlei Anzeichen einer Resorption nach zwei und vier Jahren.

**\_\_Diskussion**

Das dargestellte Behandlungskonzept demonstriert die Möglichkeit einer festsitzenden Seitenzahnver-

ANZEIGE

**A White Aesthetics** and Function under your control  
 Intensivkurs Funktion und Vollkeramik  
 Diagnose-Planung-Erfolg

- Inhalte**
  - Dieser Kurs handelt nicht nur einen Aspekt der Ästhetik ab sondern zeigt eine ganzheitliche, bei der die wichtigsten Bausteine aller Disziplinen systematisch zu einem harmonischen Gesamtergebnis werden. Ihnen wird ein Konzept vermittelt, mit dem Sie nicht nur neue Ästhetikpartien realisieren, sondern auch gestützt und kontrolliert zu einem vorhersehbar Ergebnis kommen können.
  - Der Kurs wird von Prof. Dr. Marcus Striegel geleitet. Das Kursmaterial lautet: „What you see is what you get“ - Es werden Film und Methoden vorgestellt, die in der täglichen Praxis kurzfristig umsetzbar werden können.
- Themenübersicht**
  - Die Einheit: Ästhetik und Funktion
  - Anatomische und Präparatur
  - Fotografiert, wie und warum?
  - Minimalinvasive Techniken
  - Tipps und Tricks bei Kompositrestaurationen
  - Prozedurierung und Neuakten beim Bleaching
  - Mock-Up
  - Ästhetische Analyse und Smile Design
  - Vorhersehbarer Erfolg durch ein Behandlungskonzept, Respektive Behandlungsroutine
  - Wie bestimme ich das Behandlungsziel? Patientenzufriedenheit und -erwartung
  - Präzisionstechniken und Langzeit-Erhaltungsergebnisse
  - Exakteschleus und Smile-Flow
  - Tipps bei verformten Stämmchen
  - Ästhetische Taktiken
  - Ästhetische Disziplin, Planung/Entwurf
  - Präzisionsgloss Faktorenkatalog

**B Red Aesthetics** under your control (plast PA Chirurgie)  
 Intensivkurs Plastische PA Chirurgie  
 Diagnose-Planung-Erfolg

- Inhalte**
  - Dieser Kurs handelt nicht nur einen Aspekt der Red Aesthetics ab sondern zeigt eine ganzheitliche, bei der die wichtigsten Bausteine systematisch zu einem harmonischen Gesamtergebnis werden. Ihnen wird ein Behandlungskonzept vermittelt, mit dem Sie nicht nur neue Ästhetikpartien realisieren, sondern auch gestützt und kontrolliert zu einem vorhersehbar Ergebnis kommen können.
  - Die Referenten haben in technischer und ästhetischer Weise einen Kurs von Prof. Dr. Marcus Striegel und Prof. Dr. Thomas Schwenk geleitet. „What you see is what you get“ - Es werden Film und Methoden vorgestellt, die Sie in Ihrer täglichen Praxis ab morgen schon umsetzen können.
- Themenübersicht**
  - Anamnese
  - Zahnärztliche Analyse
  - Klinischer Verschleissplan
  - Natur-verbundener Lippen
  - Implantat-Planung
  - Tissue-Substitution
  - Implantat-Planung
  - Zahnärztliche PA-Transplantation + Einwegplastik
  - Verformungen
  - Kariesrisikofaktoren
  - Gingivalläsionen
  - Dunkler Wurzelstufen
  - Chronische Gingivitis
  - Implantat
  - Tissue-Phytung
  - Parodontaldefizite
  - Kariesprävention
  - Kariesrisikofaktoren
  - Anamnese
  - Zahnärztliche Analyse
  - Klinischer Verschleissplan
  - Natur-verbundener Lippen
  - Implantat-Planung
  - Tissue-Substitution
  - Implantat-Planung
  - Zahnärztliche PA-Transplantation + Einwegplastik
  - Verformungen
  - Kariesrisikofaktoren
  - Gingivalläsionen
  - Dunkler Wurzelstufen
  - Chronische Gingivitis
  - Implantat
  - Tissue-Phytung
  - Parodontaldefizite
  - Kariesprävention
  - Kariesrisikofaktoren
  - Anamnese
  - Zahnärztliche Analyse
  - Klinischer Verschleissplan
  - Natur-verbundener Lippen
  - Implantat-Planung
  - Tissue-Substitution
  - Implantat-Planung
  - Zahnärztliche PA-Transplantation + Einwegplastik



**Referenten:**  
 Dr. Marcus Striegel  
 Dr. Thomas Schwenk  
 Spezialisten der Ästhetischen Zahnheilkunde DGÄZ

2010

**White Aesthetics and Function under your control**  
**2 Tage Intensiv-Workshop (Theorie & Hands On)**  
 695,- € inkl. MwSt.  
**2A** 19./20.11.2010 Nürnberg  
 Freitag 14:00 – 19:30 & Samstag 09:30 – 16:30

**Red Aesthetics under your control**  
**2 Tage Intensiv-Workshop (Theorie & Hands On)**  
 695,- € inkl. MwSt.  
**2B** 10./11.12.2010 Nürnberg („Christkindlesmarkt-Kurs“)  
 Freitag 14:00 – 19:30 & Samstag 09:30 – 16:30

Bei gemeinsamer Buchung von A und B Kursen beträgt der Preis **1.250,- €**  
 Kursteile aus 1 und 2 können auch getauscht werden!  
 Weitere Informationen unter:  
[www.praxis-striegel.de/praxis/kurse.html](http://www.praxis-striegel.de/praxis/kurse.html)

**Kursinhalte unter:**  
[www.praxis-striegel.de](http://www.praxis-striegel.de)

**Kontakt/Anschrift:**  
 Dr. Marcus Striegel • Dr. Thomas Schwenk • Ludwigsplatz 1a • 90403 Nürnberg  
 Tel.: 09 11/24 14 26 • Fax: 09 11/2 41 98 54 • E-Mail: info@praxis-striegel.de

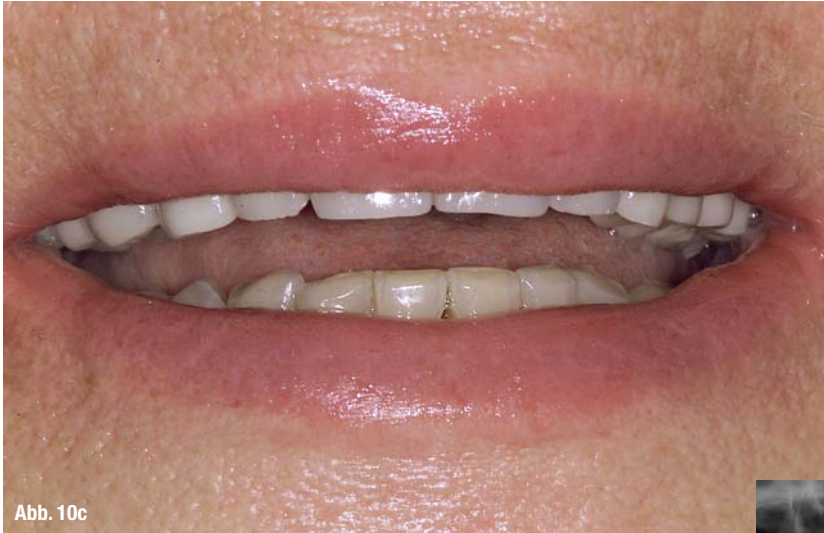

Abb. 10c

**Abb. 7** Röntgenkontrolle im OPG nach Eingliederung der teleskopierenden Brücken und Cercon-Kronen nach acht Monaten. Deutlich erkennbare Zunahme der röntgenologischen Verschattung als Hinweis auf die knöcherne Regeneration im Bereich des Sinusaugmentats mittels Bone Chips. Nebenbefund: prothetisch versorgter Unterkiefer und Parodontalbehandlung.

**Abb. 8** 3-D-Darstellung des Sinuslifts mittels Robodent-Navigation im II. Quadranten.

**Abb. 9** Apikalregion der Implantate vollumfänglich mit Knochen in KH umkleidet.

**Abb. 10a** Situation nach Fertigstellung Seitenansicht rechts.

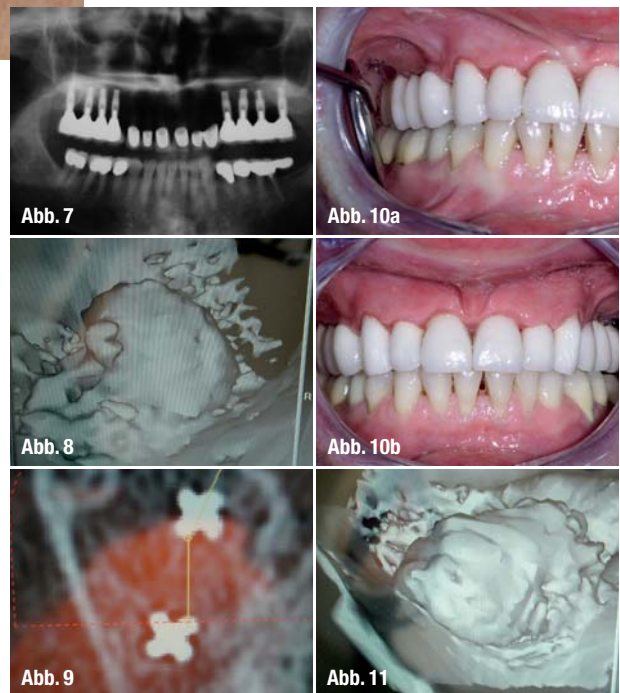
**Abb. 10b** Situation nach Fertigstellung in der Frontalansicht in situ.

**Abb. 10c** Situation nach Fertigstellung Lippenbild.

**Abb. 11** 3-D-Darstellung der Augmentation mit BioSeed®-Oral Bone.

sorgung bei atrophischen Kieferverhältnissen. Die Sinusliftoperation ist ein standardisiertes Operationsverfahren, das sich in den letzten zehn Jahren als Routineeingriff zur knöchernen Augmentation des atrophischen Oberkiefers bei Insertion enossaler Implantate zur prothetischen Rehabilitation etabliert hat. Der durch Zahnverlust, Atrophie, Resorption oder Trauma in seiner Höhe und Breite reduzierte Kieferkamm kann durch einen Knochentransfer mit autologem Knochen aus unterschiedlichen enoralen oder extraoralen Spenderregionen rekonstruiert werden. Hierfür sind zahlreiche Therapieverfahren entwickelt worden, vom Verfahren der Osteosynthese, dem Prinzip der gesteuerten Knochenregeneration mit geweбетrennenden Membranen, dem Bone-Splitting-Verfahren, der Distractionsosteogenese für den vertikalen Aufbau des Alveolarfortsatzes bis hin zur Einlageplastik im Bereich der posterioren Maxilla. Wir verfügen somit für nahezu jede Indikation über ein adäquates Therapieverfahren. Dort, wo der Entnahme von autologem Knochen aus einer Spenderregion ein modernes, weniger invasives Verfahren gegenübergestellt werden kann, mit dem ohne Knochentransfer aus einer Spenderregion gleichfalls ein für die Implantologie ausreichendes Knochenlager generiert werden kann, sollte diesem Verfahren der Vorzug gegeben werden. Für die posteriore Maxilla steht mit dem Verfahren des Tissue Engineerings autologes, osteogenes Material zur Verfügung, das minimalinvasiven Grundsätzen entspricht. Die Eingriffe sind in Lokalanästhesie und ambulant durchführbar. Der von Bio Tissue für den jeweiligen Patienten gezüchtete Zellverbund enthält pro 1-Cent-Stück-großem Chip etwa 1,5 Millionen osteoinduktiver Zellen. Die Eigenknochenzüchtung ermöglicht den Verzicht auf den belastenden Knochenaufbau mittels Becken-

kammspongiosa. Bei diesem Eingriff unter Vollnarkose ist ein stationärer Klinikaufenthalt von drei Tagen nötig. Postoperativ muss die Entnahmestelle durch den Einsatz von Krücken beim Gehen für ca. zehn Tage entlastet werden. Die Kosten dieser Vorgehensweise liegen bei ca. 6.000 €. Die Möglichkeit, mithilfe autologen vitalen Knochenzellmaterial aus Kambiumzellen osteoinduktiven Knochen zu generieren, ist eine inzwischen in unserer Praxisklinik etablierte Methode, weil er eine hohe knochenähnliche Struktur hat, sich locker anlagert, formstabil ist und interkonnektierende Bereiche bildet, sodass die notwendige Angiogenese und die begleitende Osteogenese im gewünschten Maße durch das gezüchtete



Augmentat stattfinden können. Dies konnte eindrucksvoll durch die CT-Nachuntersuchungen belegt werden. Zudem zeigen die Histologien allesamt gute Ergebnisse. Der neugebildete Geflechtknochen weist typische Merkmale eines spongiösen Knochens auf. Das Polymervlies resorbiert nach 180 Tagen vollständig. Die Histologien zeigen außerdem, dass sich der neugebildete Knochen direkt an den bestehenden lamellären Knochen anschließt. Womit sich das Züchtungsaugmentat perfekt in den Kieferknochen integriert.<sup>8,9</sup> Zu berücksichtigen ist bei dieser Methode, dass ein kleiner Eingriff am Kieferwinkel notwendig ist, um die Periosthaut zu entnehmen. Es folgt die zweimonatige Züchtungsphase, bevor das Knochenzellmaterial im Rahmen der Implantation eingesetzt werden kann. Diese systembedingte Pause von zwei Monaten, in denen der Knochen gezüchtet wird, ist sicherlich ein Nachteil gegenüber den etablierten Verfahren der enoralen Knochenentnahme. Die Kosten dieses Verfahrens sind vergleichsweise hoch, abhän-

gig von der Menge der gezüchteten Bone Chips und verursachen bei einem beidseitigen Sinuslift Kosten in Höhe von ca. 8.000 €. Generell stehen als Alternativen zum Knochenaufbau noch die enorale Entnahme an Kinn oder Kieferwinkel zur Verfügung. Da die enoralen Entnahmepotenziale im reduzierten Restknochen (4 mm) bei beidseitiger Freundsituation nicht ausreichen, stellen sie im hier geschilderten Fall keine Alternative dar, genauso wenig wie die reine Anwendung von Knochenersatzmaterial auf xenogener (Bio-Oss, Fa. Geistlich) oder alloplastischer (Biogran, BIOMET 3i) Basis. Bei den Indikationen, bei denen diese Alternativen nutzbar sind – wie z. B. der reduzierte Restknochen von 8 mm beim einseitigen Sinuslift – kann mit Knochenersatzmaterial und enoralen Knochen teilweise auch in Kombination gearbeitet werden. Die Kosten sind bei dieser Variante erheblich geringer und liegen in einer Größenordnung von ca. 2.000 €. Zudem entsteht hier kein Zeitverlust wie bei der Knochenzüchtung. In diesen Fällen sollte der klinisch erfolgreich dokumentierten Verwendung von Knochenersatzmaterial und enoraler Knochenentnahme der Vorzug gegeben werden. Die Versorgung kann direkt erfolgen.

In dem hier gezeigten Fall kann die Zweitoperation am Sinus vermieden werden und zum anderen wird gleichzeitig eine Zeiteinsparung von drei Monaten erreicht. So kann die Sinusliftoperation von einem zeitraubenden und recht traumatischen Eingriff (zwei-phasig) zu einem atraumatischen und zeitsparenden Operationsverfahren gewandelt werden. Der behandlerische und finanzielle Mehraufwand der Implantatnavigation führt zu einer nachweislichen Effizienzsteigerung der Achsoptimierung und damit zu einer optimaleren prothetischen Versorgung im Besonderen bei der Freundsituation von Regio 14 bis 17 bzw. 24 bis 27 und rechtfertigt nach den Ergebnissen der retrospektiven Studie von Luckey et al. 2006 die routinemäßige Einsetzbarkeit des Navigationsystems RoboDent®. Bei den kleinen Schalllücken und unter Kenntnis der anatomischen Besonderheiten in der Oberkieferprämolarenregion ist die Navigation, wie auch die Ergebnisse der retrospektiven Studie von Luckey et al. 2006 zeigen, nicht erforderlich.<sup>10</sup> *Conditio sine qua non* für einen routinemäßigen Einsatz bei der subantralen Augmentation mit vitalem autogenen Transplantat aus Periostzellen ist aber der Erhalt dieser Strukturen über einen langen Zeitraum. Die CT-Nachuntersuchung des eingebrachten autologen vitalen Knochenzellmaterials zeigt nach vier Jahren stabile Verhältnisse. Damit zeigt dieses moderne Verfahren der Biotechnologie einen für den Patienten wenig belastenden Knochenaufbau auf, das insbesondere im Bereich der atrophischen Maxilla beim Sinuslift-Verfahren erfolgreich angewendet werden kann. Die Möglichkeit, mithilfe autogener, aus Kambiumzellen gewonnener, osteoinduktiver Zellen Knochen zu generieren, wird zukünftig mit dem Einsatz

von körpereigenen Signalmolekülen (BMPs) eine Weiterentwicklung erfahren.<sup>6,7</sup> Dieses neuartige Verfahren zur Knochenzüchtung eröffnet eine funktionale, risikoarme und patientenfreundliche Alternative zur Sinusaugmentation mit patienteneigenem Knochenmaterial als Vorbereitung für das Setzen von Implantaten. Das ist das Ergebnis einer im Journal of Periodontology 2008 veröffentlichten weiteren Fallstudie vom Düsseldorfer Team Dr. Beaumont und Prof. Dr. Zafiroopoulos in Kooperation mit der Ohio State University, USA. Die Studie belegt, dass die postoperative Knochenhöhe nach 18 Monaten um den Faktor 4,5 über dem Wert vor Behandlungsbeginn lag und damit signifikant ist ( $p > 0,0001$ ). Weder in der Folge der Augmentation noch nach dem Einsatz von insgesamt zehn Implantaten kam es zu Entzündungen oder sonstigen Komplikationen.<sup>11</sup> Die implantatprothetische Rehabilitation der beidseitig verkürzten Zahnreihe ist der konventionellen Perioprothetik aus vielen Gründen vorzuziehen. So stehen bei dieser Methode die Erhaltung präexistenter dentaler und ossärer Gewebe und der hohe Tragekomfort einer feststehender Versorgung im Vordergrund der therapeutischen Bemühungen. Unter Berücksichtigung der quantitativen und qualitativen Knochensituation kommt hier die „Zahn-für-Zahn-Restaurations“ einer vollständigen oralen Rekonstruktion am nächsten.

### Zusammenfassung

Zahnverlust geht mit massivem Knochenverlust einher, sodass eine Platzierung von enossalen Implantaten dort eingeschränkt wird oder nicht mehr durchführbar ist. Altbewährt zur Rekonstruktion ist die Transplantation von autogenem Knochen, aber verbunden mit dem gravierenden Nachteil, dass ein zweites OP-Gebiet, die Spenderstelle, notwendig ist. Mit gezüchteten autogenen Knochenimplantaten, dem BioSeed®-Oral Bone, steht eine Substanz zur Knochenaugmentation zur Verfügung, die auf eine zusätzliche Knochenentnahme aus der Kinnregion oder aus dem Beckenkamm verzichtet.

### **ZWP online**

**Die Literaturliste** zu diesem Beitrag finden Sie unter [www.zwp-online.info/fachgebiete/implantologie](http://www.zwp-online.info/fachgebiete/implantologie)

### Kontakt

**cosmetic  
dentistry**

#### **Dr. Dr. Ralf Luckey, M.Sc.**

Richard-Wagner-Str. 28, 30177 Hannover  
Tel.: 05 11/66 30 20, Fax: 05 11/66 30 22  
E-Mail: [info@implantatzentrum-hannover.de](mailto:info@implantatzentrum-hannover.de)  
[www.implantatzentrum-luckey.de](http://www.implantatzentrum-luckey.de)