

Simpel! Ein Fallbericht

Autor_Dr. medic. stom. (RO) Diana Svoboda, M.Sc., M.Sc.

_Aktuelle Umfragen belegen es stets erneut: Ein schönes Lächeln ist ein ganz wesentlicher Indikator für die Attraktivität und Gesundheit eines Menschen – und dazu gehören vor allem gepflegte und weiße Zähne. So verwundert es nicht, dass sowohl das Bleichen der Zähne als auch das Veneering hohe Zuwachsraten vorweisen können.

Die Entwicklung immer besserer Keramikmassen und die Optimierung der Adhäsivtechnik erschließen neue Möglichkeiten der prothetischen Versorgung im Frontzahnbereich. Gleichzeitig machen aber die materialtechnischen Fortschritte das Produktangebot und die Behandlungsmöglichkeiten immer unübersichtlicher. Die Ansprüche und Erwartungen der Patienten werden immer höher. Zahnärzte und Zahn-techniker stehen vor schwierigen Entscheidungsprozessen bezüglich der Therapie: Sie sollte minimalinvasiv, ästhetisch, langlebig und auch noch kostengünstig sein!

_Fallbericht

Ein 47-jähriger Patient stellte sich in unserer Klinik mit dem Wunsch nach einem strahlenden Lächeln vor (Abb. 1). Die Zähne sollten hell und der Schneidekantenverlauf optimiert werden. Der Patient unterzog sich zwei Jahre zuvor einer kieferorthopädischen Behandlung. Overbite und Overjet am Zahn 11 waren 0,5 mm. Am Zahn 21 waren es 0 mm. Die Zähne 12 und 22 wurden ein Jahr zuvor überkront. Die Kronen sind im Vergleich zu dem Restzahngebiss ein paar Nuancen zu hell gewesen. Die Krone auf dem Zahn 22 wies schon Abplatzungen im Schneidekantenbereich auf, was der Patient aber nicht als störend empfindet.

Die minimalinvasivste Therapiemöglichkeit erschien uns das Bleichen der Zähne, um so die Zahnfarben helleren Kronen auf den Zähnen 12 und 22 an-

zupassen, und im Anschluss die Formkorrektur der Zähne 11 und 21 mittels Veneers.

Das Bleichen der Zähne ist nach wie vor die vorteilhafteste, konservativste Methode zum kompletten Erhalt der gesunden Zahnschubstanz. Damit kann man in vielen Situationen invasivere Verfahren (adhäsiv befestigte Keramikrestaurationen) erfolgreich vermeiden. Zum Bleichen der Zähne setzten wir das BriteSmile-System ein. Das Behandlungsergebnis zeigt eine harmonische Integration der anfangs zu hellen Kronen in dem Restzahngebiss (Abb. 2).

Anhand der Situationsmodelle wurde eine diagnostische Wachsmodellation, ein sogenanntes Wax-up, hergestellt (Abb. 3). Die beiden mittleren Schneidezähne wurden bis zu ihrer früheren Länge aufgebaut. Mithilfe eines vom Wachsmodell angefertigten Silikon-schlüssels kann man die neue Situation in vivo ausprobieren (Mock-up) und ggf. auch zur Herstellung der provisorischen Veneers benutzen.

Die Präparation der Zähne erfolgte unter Berücksichtigung der Wachsmodellation. Das Abtragen der facialen und inzisalen Zahnschubstanz wurde mithilfe eines Silikon-schlüssels kontrolliert, um möglichst wenig Substanz abzutragen. Die Präparationsgrenze verläuft supragingival. Die Kontaktpunkte, soweit vorhanden, bleiben unberührt. Wichtig dabei ist, die Präparationsgrenze so weit wie nötig nach palatinal zu setzen, damit der Kontaktpunkt in Keramik aufgebaut werden kann. Die kleine proximale Füllung an 21 wurde erneuert. Das Einbeziehen des Defektes in der Präparation hätte einen zu hohen Substanzverlust bewirkt.

Für die Herstellung der Veneers wurde die Hochleistungsvollkeramik Delight™ (Fa. Asami Tanaka Dental) verwendet. Es ist eine Leuzitkeramik mit einem doppelt so hohen Leuzitanteil wie die herkömmlichen Feldspatkeramiken. Die so erreichte Härte erlaubt dünnere Schichtstärken (von bis zu 0,3 mm).

Die Delight™-Keramik wurde auf feuerfeste Stümpfe geschichtet (Abb. 6). Diese Herstellungstechnik ist die älteste und gängigste Methode und hat unschlagbare Vorteile: Es ermöglicht eine sehr individuelle Schichtung und benötigt keine kostenaufwendige technische Ausstattung.

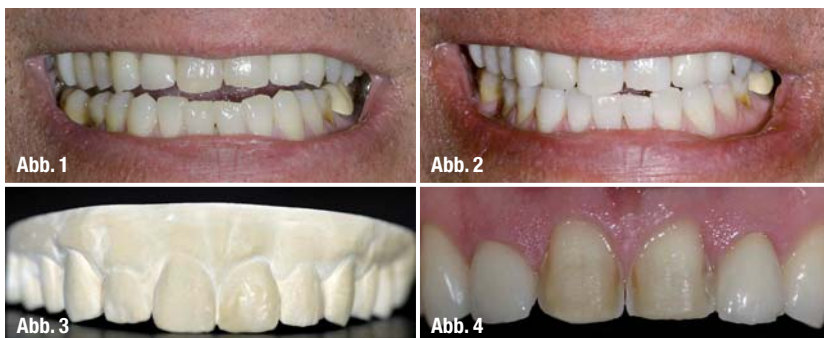Um die dunklere inzisale zwei Drittel der Stumpffarbe zu maskieren, wurde nach einer über den gesamten Stumpf gezogene Clear-Schicht, eine Schicht aus 50% Masking-Dentin und 50% Dentinmasse, geschichtet (Abb. 5). Die Clear-Schicht im zervikalen/

Abb. 1 _ Ausgangssituation.

Abb. 2 _ Ergebnis nach Bleaching.

Abb. 3 _ Diagnostisches Wachsmodell.

Abb. 4 _ Präparationen.



gingivalen Bereich (Abb. 7) ermöglicht eine perfekte farbliche Integration des Lamine-Veneers. Da das Dentin nur geringfügig dunkler war als der zu erzielende Farbton, wurden die Keramikteile im nächst höheren Farbton geschichtet.

Die intraorale Einprobe erfolgte erstmal „trocken“ (Abb. 9), ohne try-in Paste oder Befestigungskleber (der hellere Farbton ist hier deutlich zu erkennen). Für die farbliche Einprobe bevorzugt die Verfasserin das Anwenden des Befestigungsklebers (Envision™, Fa. Asami Tanaka Dental), weil nur so die endgültige Farbe zu kontrollieren ist. Vorteilhaft sind Befestigungskleber die mehrere Farben im Sortiment aufweisen, da es damit möglich wird, eine optimales Farbergebnis zu erzielen.

Veneers, die auf feuerfesten Stümpfen hergestellt worden sind, sollten eigentlich schon bei der Ersteinprobe fertiggestellt sein. Kleine Korrekturen sind zwar möglich, aber nur noch mit niedrigschmelzenden Keramikmassen. Wenn keine Abweichungen von der Wachsmodellation aufgetreten sind, also sowohl der Zahnarzt als auch der Zahntechniker alle Arbeitsschritte durch den auf der Wachsmodellation hergestellten Silikon Schlüssel kontrolliert haben, holt man sich lediglich bei dem Patienten die Bestätigung, dass man die Veneers unmittelbar befestigen kann.

Das Konditionieren der keramischen Adhäsionsflächen erfolgt mit einer 10 % Flusssäure (Porcelain Etch, Fa. Ultradent Products) für 90 Sekunden. Um die Keramikrückstände und remineralisierte Salze zu entfernen, wurden die Veneers nach gründlichem Abspülen für fünf Minuten in einem Ultraschallbad mit destilliertem Wasser eingelegt. In der Literatur werden auch andere Methoden für das Entfernen der Rückstände beschrieben: Ultraschallbad mit 95 % Alkohol oder Azeton, Abbürsten unter fließendem Wasser, Abdampfen oder Druckluft. Die Frakturfestigkeit der Adhäsionsschicht Keramik/Komposit hängt von der Mikrostruktur der Keramik bzw. ihrer Oberflächenbehandlung ab.

Die chemische Adhäsion und die damit auch verbundene erhöhte Benetzbarkeit werden durch das Silanisieren der bereits geätzten Keramikoberfläche erreicht. Hierfür kam ein 2-Komponenten-System auf Azetonbasis (Mirage™ Silane Bond Enhancer, Fa. Asami Tanaka Dental) zum Einsatz. Es werden zwei bis drei Lagen (in kurzen Abständen, damit das Lösungsmittel verdunsten kann) aktivem Silan über die Keramikfläche überzogen.

Nach herkömmlicher Konditionierung der Schmelz- und Dentinareale wurden die Veneers mit einem lichterhärtenden transparenten Befestigungskleber (Envi-

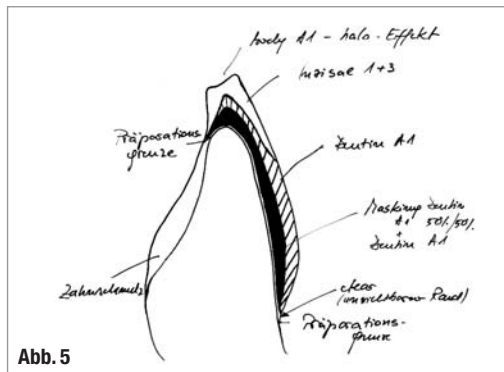


Abb. 5



Abb. 6

Abb. 7

sion™, Fa. Asami Tanaka Dental), eingesetzt. Erst nach dem Entfernen der groben labialen und oralen Überschüsse wurde mit der Lichthärtung begonnen. Die approximalen Überschüsse wurden erst nach der Lichthärtung mithilfe eines Skalpell entfernt (Abb. 10).

_Fazit

Bei sorgfältiger Herstellung und perfekter Anpassung erweisen sich die Veneers als sehr belastbar. In einigen Fällen ließ sich sogar eine Stabilisierung der Restsubstanz beobachten. Gelegentlich erreichen Keramikveneers sogar eine höhere Festigkeit als natürliche Zähne. Verschiedene In-vitro-Studien zeigten, dass die Verbindung zwischen geätzter Keramik, Komposit und geätztem Zahnschmelz so fest ist, dass sie der Druckbelastung unversehrter Schneidezähne entspricht oder sie übertraf. Bezüglich der Randqualität schneidet die Verankerung im Zahnschmelz deutlich besser ab. Im Dentin oder auf einer Kompositrestauration liegende Präparationsränder sind mit einem erhöhten Verlustrisiko verbunden.

Auf dem Dentalmarkt wird eine Vielzahl von Vollkeramiksystemen angeboten. Mit gleichen oder unterschiedlichen Anforderungen, mehr oder weniger anwenderfreundlich, mehr oder weniger kostenintensiv. Die meisten funktionieren gut oder sogar sehr gut. Falls Probleme in der Anwendung auftreten, liegen diese in der Regel, in der Fliegersprache ausgedrückt, zwischen den Kopfhörern.

Die Verfasserin bedankt sich ganz herzlich für die hervorragende prothetische Ausführung bei ZT Violetta Wilczek.

Abb. 5 _ Schichtschema.

Abb. 6 _ Auf feuerfestem Stumpf gebrannte Delight™-Keramik.

Abb. 7 _ Lamine-Veneer nach Sandstrahlen der feuerfesten Stumpfmasse.

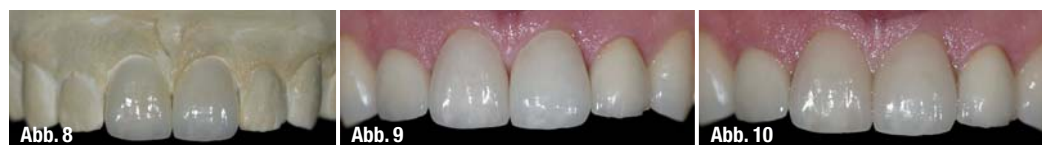

Abb. 8

Abb. 9

Abb. 10

Abb. 8 _ Lamine-Veneers auf dem Kontrollmodell.

Abb. 9 _ Intraorale Kontrolle der Veneers ohne try-in Paste.

Abb. 10 _ Endergebnis.

| | |
|---|------------------------------|
| _Kontakt | cosmetic dentistry |
| <p>Dr. medic. stom. (RO) Diana Svoboda, M.Sc., M.Sc. diPura – Fachklinik für ästhetische Zahnmedizin und Implantologie Rellinghauser Str. 16 45128 Essen Tel.: 02 01/7 47 18-0 E-Mail: info@dipura.de www.dipura.de</p> | |