

# KISS-Prinzipien der Ästhetischen Implantologie – Teil 1

Autoren\_Vis. Prof. Dr. Dr. Andreas H. Valentin, ZÄ Monika Brandl, Koautor\_Fumihiko Watanbe, Professor & Chairman

## \_Einleitung

Die moderne zahnärztliche Implantologie ist heute aus der täglichen Praxis nicht mehr wegzudenken. In keinem anderen Fachgebiet der Zahnmedizin haben die letzten zehn Jahre derartige revolutionäre Fortschritte in der Funktion und ästhetischen Rehabilitation gebracht. Veränderte Oberflächendesigns der Implantate im Makro-, Mikro- und Nanodesign sowie ein besseres biologisches Grundlagenverständnis der regenerativen Kaskadenprozesse haben die Insertions- und Versorgungsprotokolle der zahnärztlichen Implantologie verändert.

Während zu Beginn der jungen Wissenschaft die Osseointegration im Vordergrund des Interesses stand, sind für den Praktiker heute die Methoden der frühzeitigen Implantatbelastung als auch das vorhersehbare ästhetische Ergebnis zu einem Fokus der Bemühungen geworden. Die methodischen und materialtechnischen Innovationen haben wesentlich zur allgemeinen Akzeptanz der Implantologie beigetragen und verdienen unsere kritische Evaluation. Die wichtigsten Parameter für eine Rehabilitation in der ästhetischen Zone sind in der nachstehenden Tabelle aufgelistet:

### Beeinflussung des ästhetisch-funktionellen Behandlungsergebnisses

- Die Abgleichung des Ziel- und Erwartungshorizontes von Patient und Behandler
- Grenzen und Möglichkeiten des Ergebnisses in Abhängigkeit von der Ausgangslage
- Expertise des Behandlungsteams (Implantologie, Parodontologie, Zahntechnik)
- Langzeitstabilität des Ergebnisses
- Vorhandensein eines professionellen Komplikationsmanagements

Die Anzahl der heute verfügbaren Implantatsysteme, Knochenersatzmaterialien und deren technischen Applikationsmöglichkeiten sind schwer zu überschauen, insofern ist es für den Behandler schwierig, aufgrund der schwachen (externen) evidenzbasierten Datenlage der einzelnen Verfahren und Methoden, ein praxisnahes, d.h. in der Praxis mit vorhersehbarem Erfolg umsetzbares Konzept zu finden. Da es für die einzelnen implantologischen Verfahren kaum kontrollierte randomisierte Studien gibt, soll für das Vorgehen bei implantologischen Einzelzahnversorgungen eine suffiziente interne Evidenz vorgestellt werden. Die nachfolgende Publikationsreihe soll nach dem KISS-Prinzip („Keep it simple, stupid“) die vorhandenen Techniken ästhetischer und augmentativer Rekonstruktion und Implantation evaluieren und ihre Wertigkeit beleuchten.

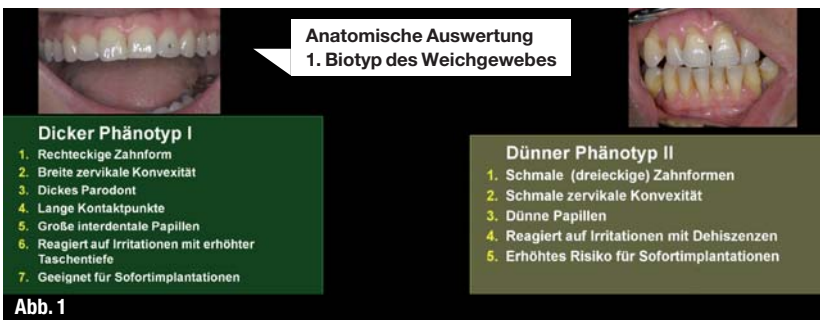
## \_Material und Methoden

### a) Patientenevaluation

Zur Definition eines strukturierten Prozederes ist es daher zunächst sinnvoll, die Patientenauswahl zu differenzieren, d.h. das Klientel mit einfachen klinischen und radiologischen Mitteln zu klassifizieren und ihr Risikoprofil zu definieren. Die vorgestellte Einteilung in Biotypen bezieht sich lediglich auf eine anatomisch-morphologische Einteilung und deren prospektives Reaktionsmuster, zukünftig werden auch patientenspezifische individuelle und genetische Reaktionsmuster in den Vordergrund des prä-implantologisch-diagnostischen Interesses rücken.

Abb. 1 \_ Anatomisch-morphologische Phänotypisierung des Weichgewebes.

Abb. 2 \_ Entscheidungshilfe für oder gegen eine Sofortimplantation nach der phänotypischen Einteilung der Defektklassen.



**(Sofort) Implantation oder Augmentation ?**

Klasse	Knochen	Weichgewebe	voraussichtliche Primärstabilität	Indikation
Klasse 1	buccaler Knochen ist intakt	Biotyp I Gingiva	optimal	Implantation
Klasse 2	buccaler Knochen ist intakt	Biotyp II Gingiva	gut	Implantation + Augmentation
Klasse 3	buccaler Knochen kompromittiert	kompromittiert	akzeptabel	Augmentation
Klasse 4	buccaler Knochen fehlt	kompromittiert	inakzeptabel	Augmentation

Verzögerte Sofortversorgungen ca. 6–8 Wochen post extractionem suggerieren eine größere Sicherheit für Behandler und Patient, allerdings muss bedingt durch die multiplen Eingriffe (Extraktion, Weich- und Hartgewebsaugmentationen, Freilegungen etc.) nicht nur mit mehr Komplikationsmöglichkeiten, sondern auch mit einer höheren operativen Patientenbelastung als auch deutlich höheren Kosten durch die zahlreichen Interventionen gerechnet werden (Lorenzoni et al. 2010). Diese Publikationsreihe soll eine Entscheidungshilfe für den implantologischen Einzelzahnersatz darstellen. Es werden Techniken und Verfahren vorgestellt, die insbesondere in ihren Kombinationsmöglichkeiten im Rahmen von Sofortversorgungen zufriedenstellende Ergebnisse in einem für Behandler und Patienten überschaubaren Zeitraum bringen können (Abb. 1).

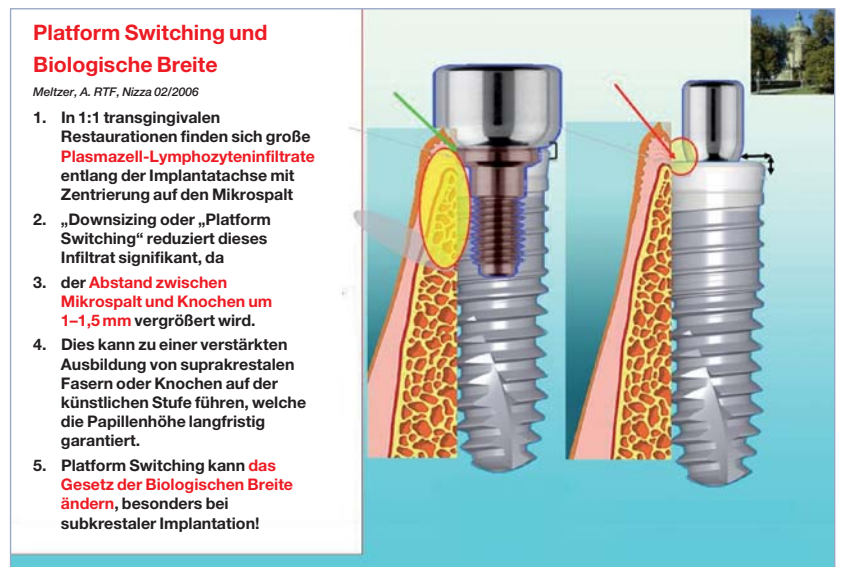
### b) Zeitpunkt der Implantation

Aufgrund jahrzehntelanger Erfahrungen mit der sog. Spätimplantation im ausgeheilten, jedoch leider atrophierten Kieferknochen, haben die Implantologen schmerzlich lernen müssen, dass es wesentlich schwieriger und aufwendiger ist, verloren gegangene anatomische Strukturen naturgetreu zu rekonstruieren als diese zu erhalten. Ebenso wie der Zahnerhalt naturgemäß zu den vornehmsten Aufgaben der Zahnheilkunde gehört, ist der Erhalt der periimplantären Hart- und Weichgewebsstrukturen zum Erfolgsrezept der modernen Implantologen geworden. In der Literatur wird weitgehend beschrieben, dass es heute keine Methode gibt, die Resorption des sog. „Geflechtknochens“ nach Extraktion vollständig aufzuhalten. Dieser Volumenverlust ist vorprogrammiert und in seinem Ausmaß und seiner Geschwindigkeit genetisch determiniert.

Der individuelle Resorptionsprozess erreicht seinen Höhepunkt schon drei Monate nach der Zahnentfernung, innerhalb dieses Zeitraumes finden 60% der Gesamtresorption statt, gleich, ob sofort implantiert wird oder nicht.

Volumensubstitutionen direkt nach einer Extraktion (Sofortversorgungen) in eine nicht infizierte Alveole per implantationem und/oder augmentationem („socket preservation“) können die Resorption zwar nicht vollständig verhindern, allerdings deutlich reduzieren. Insbesondere die Verwendung von bovinem Knochenersatzmaterial (ggf. in Kombination mit Eigenknochen) hat sich hierbei als sehr zuverlässig und defektstabilisierend erwiesen.

Neueste Literaturrecherchen deuten darauf hin, dass die (verzögerte) Sofortimplantation zwar techniksensitiv und komplikationsanfälliger ist, allerdings die besseren Resultate bei richtiger Indikation bringen kann (Esposito et al., Eur J Oral Implantol 2010). Neben dem Erreichen einer suffizienten Primärstabilität muss die Frage der Integrität der Rest-



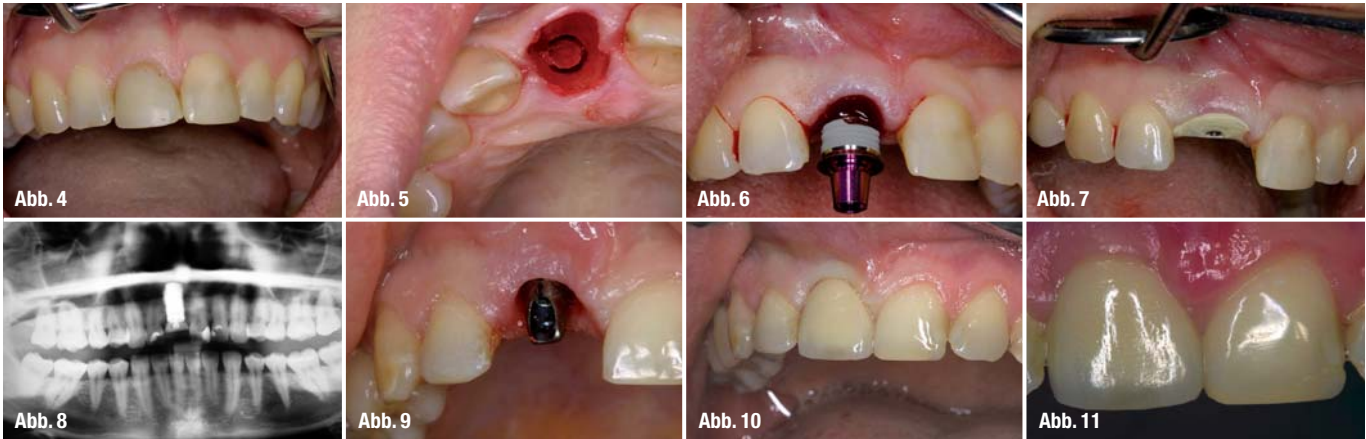
alveole geprüft werden. Bei vorliegender Klassifizierung Biotyp II muss beachtet werden, dass diese Patienten wesentlich empfindlicher auf jegliche Form von Trauma reagieren. Insbesondere in diesen Fällen muss bei Vorliegen weiterer Limitationen (geringes Knochenangebot, fragliche Primärstabilität u.a.m.) einer primären Augmentation der Vorzug gegeben werden. Die lokale Augmentation mit xenogenen Materialien kann die Qualität des Lagergewebes deutlich verbessern („Boosting the Biotype“). Wenn eine ausreichende Primärstabilität erreicht werden kann (15–35 Ncm), sollte bei Vorliegen weitgehender Entzündungsfreiheit der Kombination von Sofortimplantation, lokaler (prophylaktischer) Augmentation, transgingivaler Einheilung und Plattform Switching (s.o.) der Vorzug gegeben werden. Es hat sich gezeigt, dass mit dieser Methode die besten Ergebnisse zu erreichen sind (Abb. 2).

### c) Schnittführung oder inzisionsfrei?

Bei allen chirurgischen Eingriffen ist es ratsam, die iatrogene Traumatisierung der zu erhaltenden Gewebe zu minimieren. Dieser Grundsatz der Chirurgie findet im Bereich der zahnärztlichen Implantologie seinen Höhepunkt bei dem Verfahren der inzisionsfreien Implantation.

Dieses Verfahren bedeutet, dass das (Sofort-)Implantat zum Zeitpunkt der Extraktion ohne Schnitt, Naht oder Lappenbildung in die bestehende Extraktionsalveole oder nach Schleimhautstanzung (Spätimplantation) in den ausgeheilten und möglichst idealen Kieferkamm eingebracht und der transgingivalen Heilung überlassen wird. Grundsätzlich ist dieses Vorgehen nur bei optimalen anatomischen Voraussetzungen empfehlenswert (vollständiger Erhalt der knöchernen und papillären Begrenzungen nach vorsichtiger Zahnentfernung = Klasse 1) und entsprechender chirurgischer Expertise des Operateurs anzuwenden. Es ist dabei unum-

Abb. 3\_ Plattform Switching und Biologische Breite.



**Abb. 4\_** Zustand nach endodontischer Wurzelfraktur 11.  
**Abb. 5\_** Schon die Primärbohrung (hier: Knochenkernbohrung) muss die spätere korrekte dreidimensionale Position des Implantates im ästhetischen Raum vorgeben.  
**Abb. 6\_** Inzisionsfreies transgingivales Eindrehen des Implantates nach Lagerbettaufrbereitung.  
**Abb. 7\_** Transgingivale Einheilung mit „blutstillendem“ Einsatz eines individualisierten Zahnfleischformers mit gleicher Plattform wie das Implantat.  
**Abb. 8\_** Postoperatives OPG.  
**Abb. 9\_** Definitiver Implantatkronenaufbau in präformiertem Sulkus.  
**Abb. 10\_** Einzelimplantatkrone direkt nach dem Einsetzen.  
**Abb. 11\_** Klinische Situation fünf Jahre post OP.

gänglich, dass nach endgültiger Bohrung des Implantatbettes der Behandler die vollständige knöchernen Integrität prüft (z. B. Kuhhornsonde), da unbemerkte knöchernen Dehiszenzen oder Periostverletzungen zu einem Frühverlust der Implantate führen können und die Indikation der inzisionsfreien Implantation stark einschränken. In einem solchen Fall von intraoperativen Dehiszenzen, welcher vom Behandler ursprünglich als inzisionsfrei geplant und durchgeführt wurde, kann man intraoperativ auf die mukoperiostale Flaptechnik umstellen und mittels eines breit angelegten, durch Papillenrandschnittinzision gewonnenen Lappens die entsprechenden augmentativen Maßnahmen durchführen, und zwar ohne dass vertikale Entlastungsinzisionen angebracht werden. Vertikale Entlastungsinzisionen insbesondere jenseits der mukogingivalen Grenze sollten möglichst vermieden werden. Die inzisionsfreie Implantationstechnik mit individualisierter transgingivaler Einheilung und großvolumigen Implantaten stellt sicherlich vom atraumatischen Prozedere, der postoperativen Patientenbelastung als auch vom ästhetischen Endergebnis ein derzeitiges Behandlungsoptimum dar. Allerdings ist es behandler-spezifisch, relativ störungsanfällig und bleibt somit auf bestimmte optimale Ausgangssituationen beschränkt. Eine frühzeitige nicht funktionelle und provisorische Versorgung des so eingesetzten Implantates bleibt davon unberührt und obliegt dem Vertrauen des Operateurs in die Primärstabilität des Implantates.

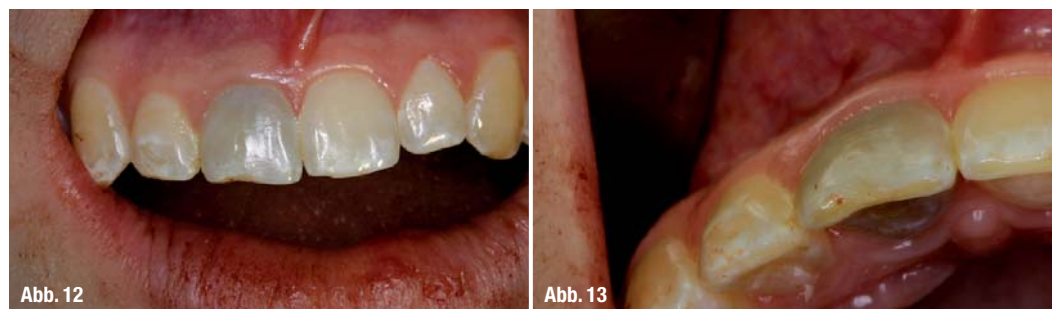**d) Biologische Oberflächenaktivität des Implantates und Frühbelastung**

Die Beschaffenheit, die Ausprägung und die Stabilität des initialen Proteinfilms (Lamina limitans) auf dentalen Implantaten im knöchernen Interface hängt von den physikalischen Oberflächeneigenschaften des Implantates ab, weniger von der Zusammensetzung des Implantatmaterials (Implantatchemie). Ein mikrotexturiertes Implantatdesign mit einer erhöhten Oberflächenrauigkeit induziert ein Mikromanagement der nachfolgenden zellulären Reaktionen. Nanostrukturierte Oberflächenmodifikationen können zu einer erhöhten Zellanlagerung in der Initialphase der Osseointegration und einer beschleunigten Implantatstabilisierung (biomimetische Osseointegration) führen. In Zusammenwirken mit dieser verbesserten biologischen Aktivität unterstützen selbstschneidende Makrodesigns die Primärstabilität und begünstigen Früh- und Sofortbelastungsprotokolle bei Verwendung dieser Implantattypen.

**e) Modus der Einheilung – transgingival**

Falls es die Behandlungsplanung und die durchzuführenden Augmentationen zulassen, sollte der transgingivalen Einheilung der Vorzug vor der gedeckten Einheilung gegeben werden. Individualisierte Einheilabutments (Gingivaformer) oder provisorische Kronen (Sofortbelastungsprotokoll) mit definiertem Emergenzprofil erhalten die Gingiva- und Papillenarchitektur nach der Zahnentfernung, erübrigen umfangreiche und risikobehaftete Freile-

**Abb. 12 und 13\_** Zustand vor Behandlungsbeginn an Zahn 11.



gungen und reduzieren die operative Belastung des Patienten.

**f) Platform Switching – Biologische Breite**

Das Gesetz der Biologischen Breite besagt, dass sich das Knochenniveau post implantationem und prothetischer Versorgung ca. 3 mm unterhalb der Implantat-Abutment-Grenze einstellt. Als Gründe hierfür werden bakterielle Besiedlungen („Säurepumpenwirkung“) und biodynamische Belastungen diskutiert. Beim Einsatz der Platform Switch-Technik, werden Implantatkörper in Phase 1 (Chirurgische Phase) oder Phase 2 (Prothetische Phase) durchmesserreduziert versorgt, sodass sich eine positive Stufe um den gewählten Aufbau ausbildet. Dies führt unter anderem dazu, dass die Grenze der Implantat-Abutment-Verbindung „nach innen“ und mesial vom angrenzenden Knochen (Interface) positioniert wird, wodurch das Knochenniveau am Implantat weniger resorbiert und eine bessere dauerhaftere Papillenunterstützung bietet. Teilweise wird auch ein überschüssiges Knochenwachstum beobachtet, insbesondere dann, wenn bei einer Kombination von Sofortimplantation, lokaler Augmentation und transgingivaler Einheilung das Implantat subkrestal eingesetzt wurde (Abb. 3).

**g) Das Encode®-Prinzip**

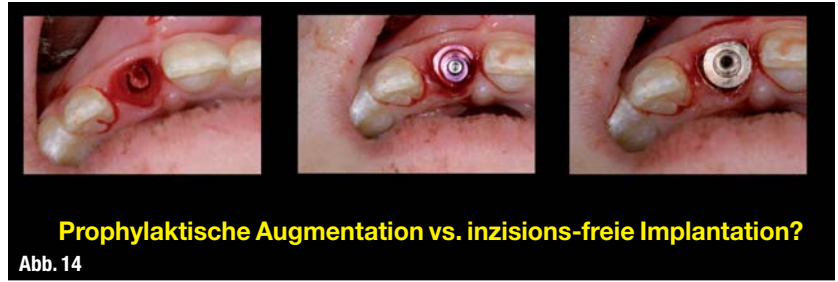
Das mehrfache Ein- und Ausdrehen von Abutments in der prothetischen Wiederherstellungsphase kann zum mehrfachen Abreißen des hemidesmosomalen Attachments zwischen dem Titanmaterial und Zahnfleischsulkus führen und die Integrität des Interfacebereiches negativ beeinflussen. Bei der Verwendung von Encode® Zahnfleischformern (Fa. BIOMET 3i, FI/USA) wird – ohne dass dieser gegen einen Abformpfosten ausgetauscht wird – die Abformung über die codierte Oberfläche des Encode®-Aufbaus genommen, die Abformung eingescannt und auf Basis der Codierung der fertige Implantataufbau nebst Krone hergestellt. Dies bedeutet, dass nach dem chirurgischen Eingriff der Zahnfleischformier Encode® nur einmal aus dem periimplantären Sulkus ausgedreht wird und dann sofort die fertige Krone eingesetzt werden kann. Dies stellt einen maximal gewebsschonenden Restaurationsprozess dar, welcher ein optimales Behandlungsergebnis begünstigen kann.

**Ergebnisse**

Im ersten Teil sollen die inzisionsfreien Verfahren bei den verschiedenen Biotypen im Sinne der Klasse 1 (Abb. 5) behandelt werden.

**Fall 1: Biotyp I, Indikationsklasse 1 ohne Platform Switching**

Eine zwanzigjährige Patientin mit postendodontischer Zahnfraktur an 11 wünschte eine implantologi-



**Prophylaktische Augmentation vs. inzisionsfreie Implantation?**  
Abb. 14

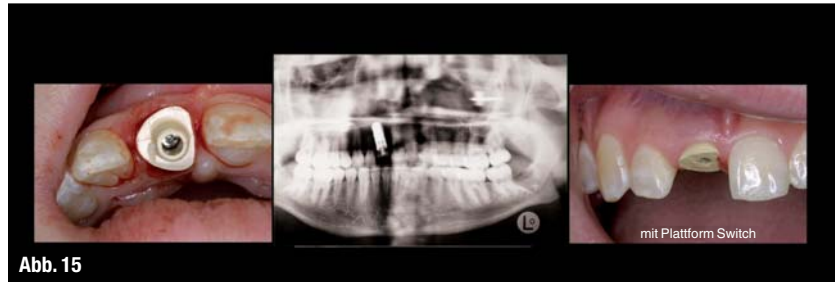


Abb. 15

sche Einzelzahnversorgung. Nach Periotommobilisation und anschließender schonender Zahnentfernung wurde mittels Trepanbohrer (3,1 mm) die Pilotbohrung angelegt und der mittige Knochenzapfen entnommen und in steriler Kochsalzlösung gelagert. Diese erste Bohrung ist entscheidend für die korrekte Platzierung des Implantates in dreidimensionaler Richtung, eine computergestützte Planung ist nur auf wenige Ausnahmefälle indiziert. Nach Pilotbohrung wurde die innere Zirkumferenz des zukünftigen Lagerbettes mittels Kuhhornsonde nach knöchernen Dehiszenzen abgetastet. Nach negativem Befund wird in der Technik der Sofortimplantation das Lagerbett nach palatinal aufbereitet und das Implantat transgingival eingesetzt (Abb. 4–6). Nachdem das Implantat leicht subkrestal positioniert worden ist, wurde ein individualisierter Gingivaformer mit leichter zirkumferenter Kompression eingedreht (Abb. 7). Dies hat Vorteile bei der Blutstillung und erspart eine Adaptationsnaht. Als tempo-

**Abb. 14\_** Technik der inzisionsfreien Implantation bei Biotyp II.  
**Abb. 15\_** Zustand der transgingivalen Versorgung mit Platform Switching. Gleichzeitig wird die Diskrepanz im Austrittsprofil mit einem individualisierten Gingivaformer ausgeglichen.

**Abb. 16\_** In der Okklusalanzeige ist nach der Einheilzeit der maximale Gewebserhalt der grazilen Strukturen sichtbar.

**Abb. 17\_** Nach Erhalt der „roten Ästhetik“ zeigt die obige Abbildung die Wiederherstellung der „weißen Ästhetik“. Insbesondere war die Nachbildung der patientencharakteristischen Schmelzflecken eine zahntechnische Herausforderung.

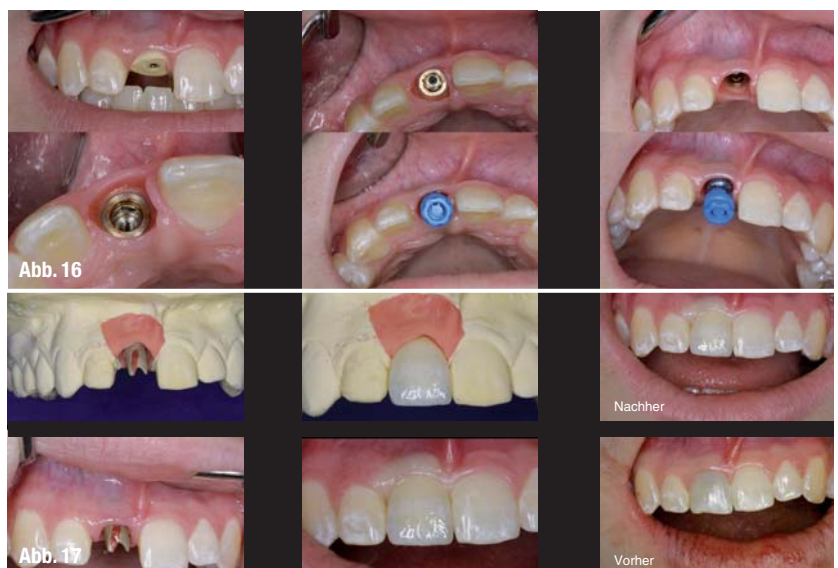
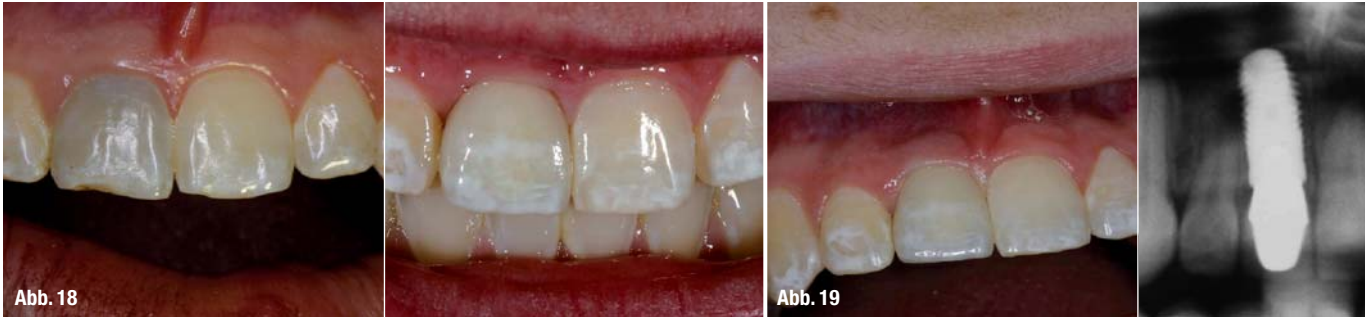
Abb. 16

Abb. 17



**Abb. 18** Im „Vorher-Nachher-Vergleich“ direkt nach dem Einsetzen wird die naturanaloge Konzeption der Technik sichtbar.

**Abb. 19** Vier Jahre post implantationem.

wurde eine Minioplastschiene getragen. Das postoperative Röntgenbild (Abb. 8) zeigt die transgingivale Versorgung des Zahnes 11.

Nach dreimonatiger Integration wurde nach Entfernen des Gingivaformers eine Abformung durchgeführt. Abbildung 9 zeigt den definitiven Implantatkroneaufbau in situ. Zu beachten ist das durch den Gingivaformer gewonnene zahnanaloge Emergenzprofil. Zur besseren Retention empfiehlt es sich, die Aufbauten abzustrahlen. Zum Einsetzen genügt es, dass bei guter Passung die Krone mit einem weichbleibenden Zement eingesetzt wird. Die Qualität des Austrittsprofils der Krone wird von Form (z. B. „Height of Contour“), Farbe und Oberfläche der Krone sowie der Ausformung des parodontalen Durchtrittsprofils bestimmt. Insbesondere ist auch auf eine zentrierte und mit Front-Eck-Zahnführung versehene korrekte statische und dynamische Okklusionsfunktion zur Vermeidung von Abplatzungen („Chipping“) oder Frakturen zu achten (Abb. 10).

Es sollte beim Einsetzen einmal darauf geachtet werden, dass die leichte und kompressionsbedingte Zahnfleischnämie nach 10 bis 15 Minuten verschwindet, ansonsten muss zervikal die Keramik etwas ausgedünnt werden.

Dieses sehr atraumatische Vorgehen hat in der Regel zur Folge, dass die gesamte Weich- und Hartgewebemorphologie unverändert bleibt und vor allem langfristig stabil ist (Abb. 11).

#### Fall 2: Biotyp II, Indikationsklasse 1 mit Platform Switching

Abbildung 12 und 13 zeigen das präoperative Bild einer 28-jährigen Patientin nach endodontischem Misserfolg. Prinzipiell liegt die identische Ausgangssituation wie im ersten Fall vor, allerdings handelt es sich hier um den „dünnen Biotyp“. Patienten mit dieser morphologischen Konstellation neigen nach Zahnverlust zu einem ausgeprägten und schnellem Knochenverlust mit Weichteilrückgängen und Verlust der Attached Gingiva. Deutlich ist in der Okklusalaufnahme die feingliedrige Gingivastuktur eines Biotyps II zu erkennen. Ein Zahnverlust ohne weitere substanzerhaltende Maßnahmen für Weich- und Hartgewebe würde eine desolante und kaum wieder zu rekonstruierende ästhetische

Situation für die Patientin bedeuten. Insofern ist vor allem eine besonders schonungsvolle Extraktion notwendig. Insbesondere bei diesem Biotyp und nach endodontischer Behandlung kommt es manchmal zu einem „Verbacken“ des bukkalen Wurzelteils mit der meist hauchdünnen Knochenlamelle und zu deren „Mit-Extraktion“. Allein dies reicht oftmals aus, ein desolates Endergebnis zu initiieren.

Bei der ersten Pilotbohrung mit der Trepanfräse ist die Vorgehensweise analog zu dem ersten Fall durchzuführen, allerdings mit einer noch ausgeprägteren palatinalen Anwinkelung. Nach endgültiger Aufbereitung wurde ein Implantat mit dem Durchmesser 5,5 mm eingesetzt, welches dann mit einem durchmesserreduzierten Zahnfleischformer von 4,5 mm transgingival versorgt wurde (Platform Switching). Auf diese Weise wurde ohne eine zusätzliche Augmentation ein überschießendes Knochenwachstum über die Implantat-Abutment-Verbindung initiiert, welche nach vier Jahren röntgenologisch nachweisbar ist (Abb. 14 und 15).

Die Bilderserie der Abbildung 16 zeigt den Prozess der prothetischen Wiederherstellung in den einzelnen Phasen. In den verschiedenen Ansichten ist der zufriedenstellende Gewebserhalt festzustellen.

Entscheidend für die Wertigkeit einer Technik ist der Langzeiterfolg und in diesen Fällen sicherlich die Gewebestabilität über viele Jahre der Tragebelastung, da die okklusale Belastung zu einem ausgeprägten Remodeling des periimplantären Knochens mit Ausbildung der Biologischen Breite führt. Dieses Remodeling ist nach sechs bis zwölf Monaten abgeschlossen und entscheidet über den ästhetischen Erfolg oder Misserfolg. Eine Technik, die es schafft, dass das perikrestale Remodeling die funktionelle und ästhetische Implantatfunktion stabilisiert, ist zu empfehlen.

Nach der abgeschlossenen Remodelingphase vier Jahre post implantationem ist in Abbildung 19 die Weich- und Hartgewebestabilität zu erkennen. Insbesondere zeigt in dem vergrößerten Ausschnitt der Panorama-Schichtaufnahme ein bemerkenswerter Überschuss an interdentalem, papillenstützenden Knochen, der offensichtlich langzeitstabil ist.

Im zweiten Teil dieser Reihe wird das Vorgehen bei kompromitiertem Lagergewebe (Klasse II und III der Einteilung) behandelt. \_

#### \_Kontakt cosmetic dentistry

**Prof. Dr. Dr. Andreas H. Valentin**  
Zahnmedizinische Klinik  
am Wasserturm ZKW  
07, 13 (Planken)  
68161 Mannheim

**ZÄ Monika Brandl**  
Hauptstraße 32  
77790 Steinach

**Fumihiko Watanbe**  
Professor & Chairman  
Dept. of Crown & Bridge  
School of Life Dentistry  
at Niigata  
The Nippon Dental University  
1-8, Hamaura-cho,  
Niigata, 951-8580  
Japan