

# Computergesteuerte Weichgewebs- augmentation mit Hyaluronsäure – die **ASP-Methode**

**Autoren**\_Anne Sofie Petersen, Dr. Dr. Steffen Hohl

## \_Einführung

Die innovativen Einflüsse der modernen Zahnmedizin auf unser Leben sind heute atemberaubend. Menschliche Gewebe können expandiert, minimiert und ästhetisch manipuliert werden. Ein revolutionärer Ansatz bei der Manipulation von Weichgewebe in der Mundhöhle ist die Anwendung von Hyaluronsäure und ihrer computergesteuerten Applikationsmethode.

Die hierbei verwendete ASP-Methode ist bislang einzigartig und bedeutet einen gravierenden Fortschritt bei der Behandlung von oralen Geweben. Sie gewährleistet minimalinvasive und kosmetisch schöne Ergebnisse.

Hyaluronsäure ist ein Glykosaminoglykan, das einen wichtigen Bestandteil des Bindegewebes bzw. der Extrazellulärmatrix darstellt und auch eine Rolle bei der Zellproliferation und Zellmigration spielt. Bei inflammatorischen Prozessen im menschlichen Körper hat Hyaluronsäure eine tragende Rolle bei der Volumenausdehnung des Gewebes.

Die Hyaluronsäure speichert Wasser im menschlichen Körper, führt hierdurch zu einer Druckbeständigkeit der jeweiligen Strukturen und funktioniert als Schmiermittel in sämtlichen Körpergelenken. Durch die Einlagerung im Gelenkspalt oder im interzellulären Gewebe hält die Hyaluronsäure auch Wege im Zellverband frei und sorgt somit indirekt für eine verbesserte Gewebstrophik. Hyaluronsäurepräparate werden auch in der ästheti-

schen Chirurgie zur Faltenunterspritzung, zum Modellieren der Lippen (Vergrößerung, „aufspritzen“), zur Hautauffrischung oder auch zum Aufbau von Gesichtskonturen verwendet. Je nach Stabilisierung der Hyaluronsäure bleibt der so gewonnene Effekt sechs bis zwölf Monate erhalten. Für die verschiedenen Anwendungen gibt es Präparate mit speziell angepassten Gelpartikelgrößen auf dem Markt.

Bei Produkten auf Basis nicht animalischer gewonnener Hyaluronsäure (Viscontour, Fa. Sanofi-Aventis) sind keine Tests vorab notwendig, da sie keine tierischen Eiweiße enthält und daher allergische Reaktionen ausgeschlossen sind. Unter dem Aspekt der ästhetischen Weichgewebsausformung haben wir seit Anfang des Jahres 2010 im Rahmen einer klinischen Untersuchung verschiedene Patienten mit Hyaluronsäure behandelt, um deren Weichgewebsdefizite im Bereich der Gingiva zu optimieren.

## \_Klinischer Fall 1

43-jähriger Mann mit deutlichem Papillendefizit im Bereich der Regionen 32 bis 42. Bei gut gepflegtem Gebissstatus war dieses Gewebsdefizit im Laufe von ca. zehn Jahren entstanden und hatte zu den unten dargestellten Problemen geführt (Abb. 1–5).

## \_Material und Methode

In der vorliegenden Fallstudie wurden insgesamt sieben Patienten mit einem handelsüblichen Hyalu-

**Abb. 1** \_ Ausgangssituation.

**Abb. 2** \_ Das vertikale Papillendefizit wird mittels Lineal in Millimetern gemessen.

**Abb. 3** \_ Applikationsgerät zur druckkontrollierten Applikation der Hyaluronsäure. Hierbei wurde ein konstanter Druck von bis zu 8 bar verwendet.

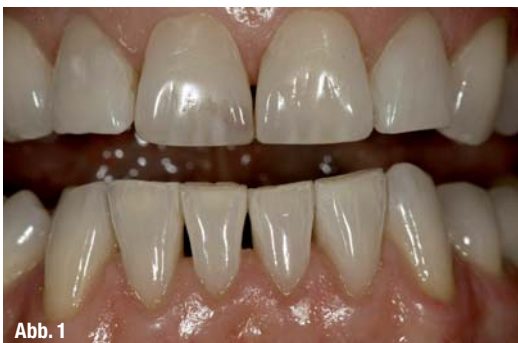

Abb. 1

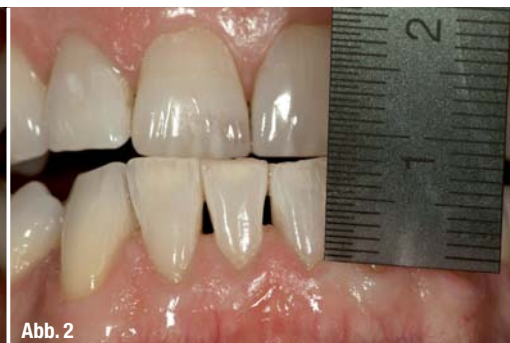

Abb. 2

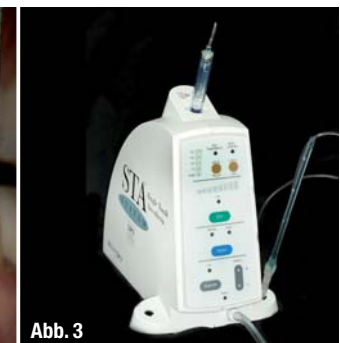

Abb. 3

ronsäurepräparat (Viscontour, Fa. Sanofi-Aventis) behandelt. Die Injektionen wurden an drei Behandlungstagen im Abstand von mindestens einer Woche durchgeführt. Die Hyaluronsäure wurde ca. 2–3 mm vom jeweils höchsten Punkt der Papille entfernt injiziert. Hierbei kam eine handelsübliche 20 Gauge Nadel zum Einsatz. Der Applikationsdruck der Hyaluronampulle wurde computergesteuert bis zu 8 bar appliziert, bis sich das gingivale Gewebe deutlich anämisch darstellte. Appliziert wurden pro Papille im Mittel 0,2 bis 0,3 ml. Die von uns entwickelte ASP-Methodik enthält des Weiteren genaue Vorgaben über den Injektionswinkel und die Ausrichtung der Kanüle. Der Gesamtbeobachtungszeitraum der Studienpatienten betrug zwischen sechs und acht Monaten. In keinem der Fälle wurde innerhalb dieses Zeitraumes die Hyaluronsäureanwendung wiederholt.

### Klinischer Fall 2

Die Patientin litt schon seit mehr als zehn Jahren unter dem unbefriedigenden Aussehen ihrer Oberkiefergewebe. In den Regionen 012 bis 021 waren vor zwölf Jahren die Zähne entfernt worden. In der Folge entstand eine deutliche Alveolarkamatrophie. In den Regionen 021, 011 und 021 wurden Implantate inseriert. Nach einer Heilungsphase von drei Monaten konnte der definitive Zahnersatz auf den Implantaten befestigt werden. Die Papillenregionen zwischen den Implantaten 012, 011 und 021 wiesen bei endgültiger Zahnersatzversorgung noch deutliche

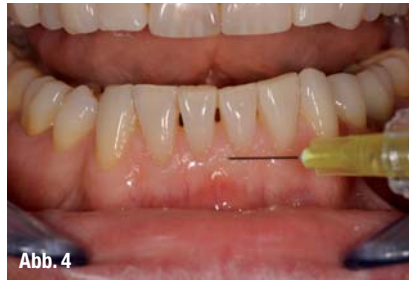

Abb. 4

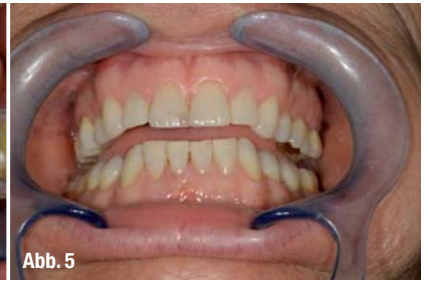

Abb. 5

che Volumen- und Höhendefizite auf. Dies wurde dann im weiteren Behandlungsverlauf mit Hyaluronsäure optimiert (Abb. 6–9).

### Zusammenfassung

Um Weichgewebsdefizite besonders in der ästhetischen Zone der Mundhöhle zu therapieren, standen bisher ausschließlich chirurgische Maßnahmen zur Verfügung. Diese waren oft in ihrer Auswirkung auf das ästhetische Resultat und den Behandlungszeitraum nicht vorhersagbar.

Des Weiteren bedeutete eine chirurgische Vorgehensweise immer auch Schmerzen, Schwellung und besondere emotionale Belastung für die Patienten. Gerade im Bereich der graziilen Interdentalpapillen sind chirurgische Lappenbildungen oder Gewebstransplantate zur ästhetischen Gestaltung nur unter größten Schwierigkeiten realisierbar.

Mit der Verwendung der Hyaluronsäure haben wir heute eine Substanz zur Verfügung, die uns vorher-sagbare Ergebnisse liefern kann und ohne schwer-

Abb. 4\_ Exemplarische Darstellung eines Injektionspunktes mit der ASP-Methode im Bereich der Attached Gingiva.

Abb. 5\_ Behandlungsergebnis nach dreimaliger Behandlung mit der Hyaluronsäure und der ASP-Methode.

## PAPILLENAUGMENTATION MIT HYALURONSÄURE

#### FRAGESTELLUNG:

Wie wirkt sich Hyaluronsäure auf Papillengewebe aus?

#### HYPOTHESE:

Die Hyaluronsäure verteilt sich im Interzellularraum und führt hierdurch zu einer deutlichen Volumengrößerung des Gewebes.

#### MATERIALIEN:

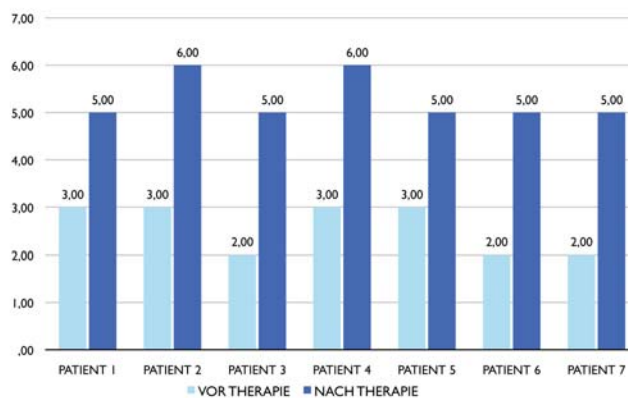
Fermentativ hergestellte Hyaluronsäure (Viscontour, Fa. Sanofi-Aventis) Gerät zur computergesteuerten Applikation der Hyaluronsäure

#### VERFAHREN:

Mithilfe eines computergesteuerten Drucksystems wurden über einen Zeitraum von maximal 5 Wochen Hyaluronsäure in Papillengewebe eingebracht. Pro Injektionsregion konnten 0,2 bis 0,3 ml appliziert werden.

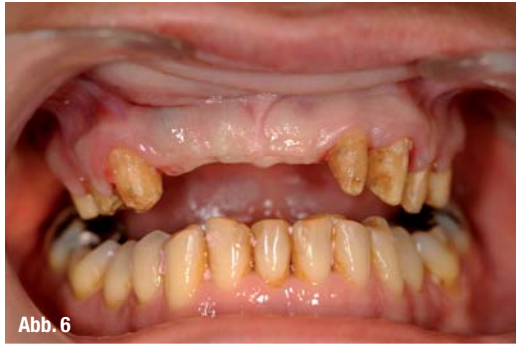#### ZUSAMMENFASSUNG:

Nach einem Beobachtungszeitraum von maximal 5 Monaten konnte an sämtlichen Patienten eine Gewebsaugmentation von 2 bis 4 mm vertikal registriert werden. Im Mittel konnte das behandelte Gewebe um 2,72 mm vertikal augmentiert werden.

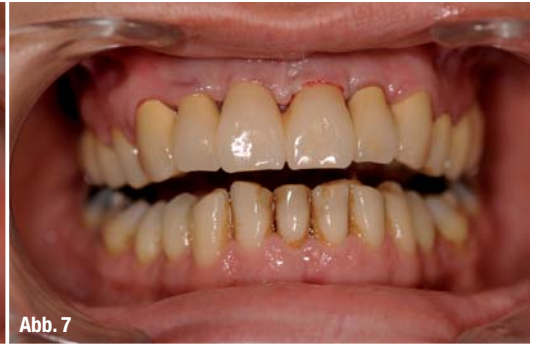

GEWEBSAUFBAU IN MM	PATIENT 1	PATIENT 2	PATIENT 3	PATIENT 4	PATIENT 5	PATIENT 6	PATIENT 7
VOR THERAPIE	3,0	3,0	2,0	3,0	3,0	2,0	2,0
NACH THERAPIE	5,0	6,0	5,0	6,0	5,0	5,0	5,0

**Abb. 6\_** In den Regionen 012 bis 021 zeigt sich ein starker vertikaler Kammverlust mit entsprechender Weichgewebsatrophie. Es ist keinerlei papilläre Struktur mehr erhalten.

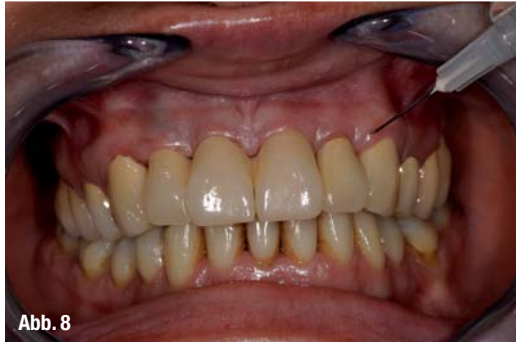

**Abb. 7\_** Die gesetzten Implantate in den Regionen 012, 011, 021 sind mit hochwertigem und natürlich aussehendem Keramikzahnersatz versorgt.

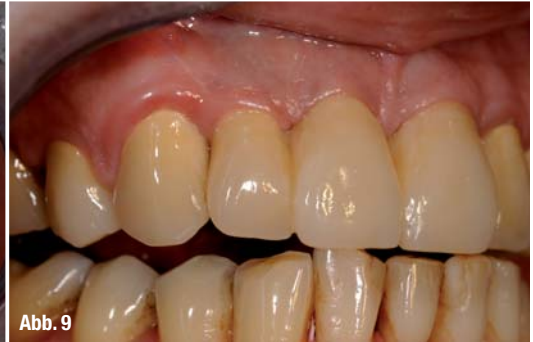

Das neue Papillengewebe ist noch nicht optimal ästhetisch ausgeformt.

**Abb. 8\_** Dargestellt ist eine der Injektionsstellen für die Hyaluronsäure, im Bereich des papillären Weichgewebes. Die Anwendung war strikt auf die Attached Gingiva beschränkt und wurde unter kontrolliertem Druck appliziert, bis sich eine leichte Anämie bildete (ASP-Methode).



**Abb. 9\_** Abschließende Aufnahme des Behandlungsergebnisses nach einer Beobachtungszeit von fünf Monaten. Die Regionen 012 und 011 zeigen einen optimal adaptierten Weichgewebsverlauf.



wiegende Belastung der Patienten anwendbar ist. Unsere bisherigen Erkenntnisse und Erfahrungen im Umgang mit dem Material sind durchweg positiv.

Besonders in den beschriebenen Anwendungssituationen ist die Hyaluronsäure im Vergleich zu chirurgischen Maßnahmen das deutlich schonendere und Erfolg versprechendere Mittel zum Papillenaufbau.

Bisher existieren nur eingeschränkt Langzeiterfahrungen mit dem Material in der Mundhöhle.

Außerhalb der Mundhöhle sind sämtliche verfügbaren Hyaluronsäurepräparate sehr gut untersucht und dokumentiert, sodass man bei der intraoralen Anwendung ähnliche Erfolge erwarten kann. Da sich die Hyaluronsäure im gingivalen Gewebe nach demselben Muster verteilt wie in der Haut und vergleichbare Effekte auftreten, darf ein insgesamt ähnliches Verhalten erwartet werden. Diese Annahme bestätigen auch die oben gezeigten histologischen Schnittpräparate.

Scheinbar muss aufgrund der relativ geringen Mengen pro Applikationsort (0,2 ml bis 0,3 ml/Papille) nicht im gleichen Intervall wie an der Haut eine Volumenauffrischung stattfinden. Im maximalen

Beobachtungszeitraum von maximal zwölf Monaten musste keine Behandlung wiederholt werden. Bei der Behandlung von intraoralen Narben sowie zur Augmentatstabilisierung könnten weitere Einsatzgebiete der Hyaluronsäure liegen. Wenn dabei wie im vorliegenden Fall mit fermentativ hergestellter Hyaluronsäure gearbeitet wird, ist ein Allergisierungspotenzial auszuschließen. Der Einsatz in der Mundhöhle ist damit nahezu risikolos und einfach umsetzbar.

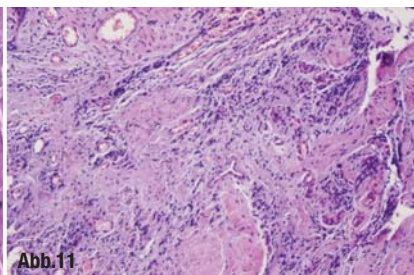
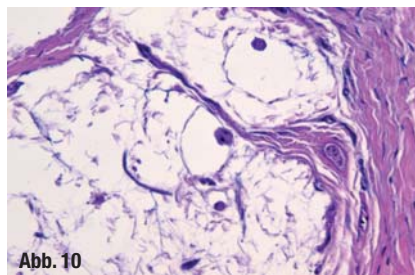
Die von uns entwickelte ASP-Methodik ist für den Zahnarzt einfach zu erlernen und in der täglichen Praxis umzusetzen. Anhand eines exakten Behandlungsprotokolls sind erfolgreiche Weichgewebsaugmentationen vorhersehbar und minimalinvasiv umsetzbar.

Mit freundlicher Unterstützung von Sanofi-Aventis Deutschland GmbH.

**Histologie**

**Abb. 10\_** Detailaufnahme einer Papille, ohne Hyaluronsäure.

**Abb. 11\_** Detailaufnahme von einem hyaluronsäurehaltigen Bereich der Papille.



<b>_Kontakt</b>		<b>cosmetic</b> dentistry
<b>Anne Sofie Petersen</b>		
<b>Dr. Dr. Steffen Hohl</b>		
DIC/Dental Implant Competence		
Praxisklinik für innovative Zahnmedizin		
Estetalstraße 1		
21614 Buxtehude		
www.implantologie-buxtehude.de		
		