

Wie viele **prothetische Korrekturen** brauchen Implantataufbauten?

Autoren Dr. Peter Gehrke, ZT Carsten Fischer

Einleitung

Im Zuge der gestiegenen ästhetischen Ansprüche von Patient und Behandler erlangt der optische Eindruck einer Implantatrekonstruktion einen zunehmend höheren Stellenwert. Während die erfolgreiche knöcherne Integration und die Langzeitstabilität des Implantats ein zentrales Therapieziel bleiben, rücken das Erscheinungsbild der periimplantären Mukosa und die Natürlichkeit der Versorgung immer mehr in den Behandlungsfokus. Dies gilt insbesondere bei Patienten mit einer hohen Lachlinie, da hier der direkte Vergleich zwischen der Implantatrestauration und den umliegenden Zähnen möglich ist. Durch die natürliche Gestaltung des Weichgewebedurchtritts mittels Implantataufbau und Krone soll die Diskrepanz zwischen dem kreisrunden Implantatkörper und einem natürlichen Zahnquerschnitt optimiert werden. Neben den etablierten Standard-Titanabutments boten die in den 1980er-Jahren entwickelten individuellen UCLA-Abutments erste Designvarianten im Angießverfahren an. Die Abutmentgestaltung kann dabei über eine analoge Wachsmodellation den anatomischen Gegebenheiten angepasst werden (Lewis et al. 1992). Allerdings werden heute hochgoldhaltige Legierungen aus Sicht ihrer Biokompatibilität kritisch diskutiert (Linkevicius et al. 2008). Neben den in den folgenden Jahren eingeführten anatomisch präfabrizierten Implantataufbauten aus Titan oder Oxidkeramiken bietet die CAD/CAM-Technologie heute die Möglichkeit, einteilige und

zweiteilige, individuelle Abutments fräsen zu lassen (Gehrke et al. 2011). Man unterscheidet dabei zwei Aufbautypen: Ein- und zweiteilige Abutments. Zweiteilige Abutments bestehen aus einer konfektionierten Klebbasis aus Titan, auf die eine individuelle, CAD/CAM-gefertigte Zirkonhülse verklebt wird. Einteilige Abutments werden einschließlich ihrer vorgegebenen Anschlussgeometrie gänzlich im CAD/CAM-Verfahren aus Titan oder Oxidkeramik gefräst. Voraussetzung, um die der CAD/CAM-Technologie innewohnenden Ressourcen – virtuelle Gestaltung (CAD, Computer-aided design) sowie die Bearbeitung und Fertigstellung (CAM, Computer-aided manufacturing) – nutzen zu können, ist die digitale dreidimensionale Datenerfassung der jeweiligen Ausgangssituation. Dies wird heute entweder durch Intraoral- oder Laborscanner realisiert. Innerhalb dieser digitalen Prozesskette sollen individuelle Implantataufbauten die Vorhersagbarkeit des ästhetischen Behandlungsergebnisses ermöglichen, die zahn-technischen Arbeitsschritte zum Aufbau und der korrespondierenden Krone optimieren und die prothetische Passgenauigkeit maximieren. Eine intelligente, prothetisch orientierte Software unterstützt dabei das Behandlungsteam und gibt Gestaltungsvorschläge und materialspezifische Warnhinweise. Die Indikation und Entscheidung über das definitive Design des Abutments und der geeigneten Suprakonstruktion liegt nach wie vor beim klinisch erfahrenen Prothetiker und seinem Zahntechniker. Der vorliegende Artikel gibt eine Übersicht über die klinisch

Abb. 1 Varianten von Zirkon-Implantataufbauten von links nach rechts: Konfektioniert einteilig (CERCON®); CAD/CAM einteilig und CAD/CAM zweiteilig/Titan-Klebbasis (Compartis®).

Abb. 2 Computer-aided design und fertig verklebtes, zweiteiliges CAD/CAM Zirkonabutment auf Titan-Klebbasis.

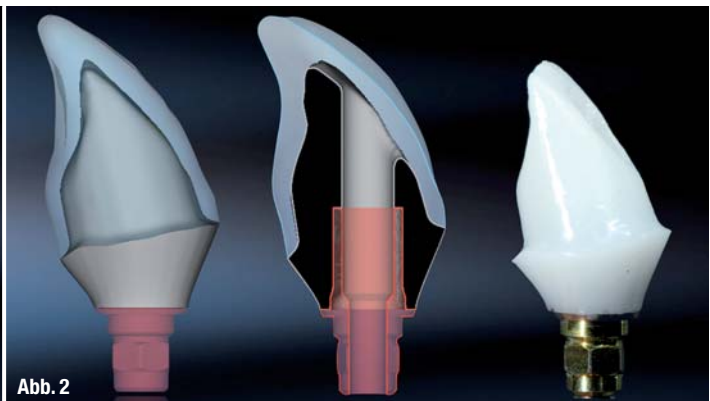

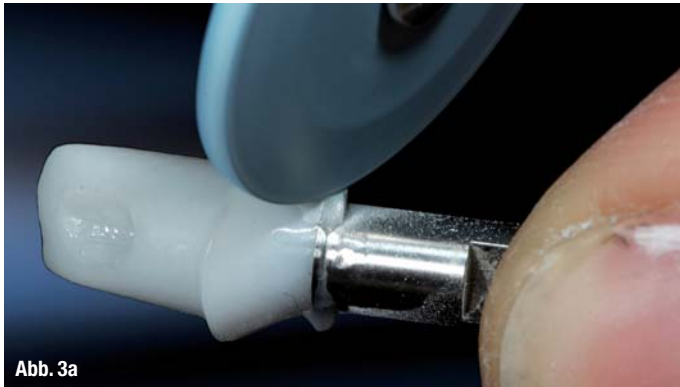


Abb. 3a



Abb. 3b

relevanten Parameter bei der Materialauswahl und anatomischen Gestaltung von Implantataufbauten. Lösungsansätze für funktionelle und ästhetische Herausforderungen werden vorgestellt.

Farbveränderungen bei dünner periimplantärer Mukosa

Eine Herausforderung bei der Gestaltung von möglichst naturgetreuem Zahnersatz auf Implantaten stellt ein dünner periimplantärer Weichgewebe-Typ, insbesondere in der ästhetisch relevanten Oberkieferregion, dar. Hier kommt es bei der Verwendung von Metallaufbauten häufig zu einem gräulichen Durchscheinen des metallischen Materials durch die Mukosa (Jung et al. 2008). Dieser negative Effekt ist vom Volumen der umgebenden Schleimhaut abhängig und kommt ab einer Dicke von 2 mm und darunter klinisch zum Tragen. Beim Vorliegen eines dünnen Mukosa-Biotyps sind daher Keramikaufbauten den Standardaufbauten aus Titan vorzuziehen. Gleichwohl ist erwähnenswert, dass sowohl Zirkonoxid- als auch Titanabutments bei einer geringen Schleimhautdicke (<2 mm) zu einer Farbveränderung führen, welche im direkten Vergleich mit den benachbarten Zähnen messbar ist (van Brakel et al. 2011). Diese Farbänderung der Schleimhaut ist bei Titan am ausgeprägtesten. Ab einer Schleimhautdicke von 3 mm sind für das menschliche Auge keine Unterschiede mehr zwischen Titan- und Zirkonabutments feststellbar.

Periimplantäre Entzündungen durch submuköse Zementreste

Langzeituntersuchungen zeigen, dass bei der Auswahl zur Befestigung von implantatgetragenen Einzelkronen die Entscheidung zum Zementieren der Krone wesentlich häufiger getroffen wird als bei Brückenversorgungen (Jung et al. 2008). Als Vorteile des Zementierens gelten allgemein, dass diese Art der Befestigung eine größere Toleranz hinsichtlich der Implantatposition und -achse erlaubt, als auch eine bessere Ästhetik und Versorgungsstabilität ermöglicht. Die adhäsive Befestigung vollkeramischer CAD/CAM-Kronen auf Titan- oder Zirkonabutments erhöht die Bruchfestigkeit der prothetischen Versorgung signifikant (Wolf et al. 2008). Das weitverbreitete Zementieren von Implantatrestaurationen birgt jedoch auch das potenzielle Risiko einer periimplantären Entzündung durch submukosal verpresste Zementüberschüsse.

Auch bei der Verwendung von röntgenopaken Zementen und konsequenter radiologischer Kontrolle können tiefliegende Zementreste nicht sicher ausgeschlossen werden (Linkevicius et al. 2011). Moderne CAD/CAM-Verfahren ermöglichen heute die präzise Herstellung individueller Abutments und Kronen, die es erlauben, den Kronenrand und damit den Zementspalt in einen klinisch zu kontrollierenden Bereich zu platzieren (Happe et al. 2011).

Abb. 3a und b Oberflächenvergrüung der computergesteuert gefrästen Zirkonaufbauten: Diamantierte Gummipolierer in absteigender Körnung (Farbcodierung: blau, rot, grau). Abschließend Hochglanzpolitur mit Bison-Haarbürstchen und Zirkon-Diamant-Polierpaste.

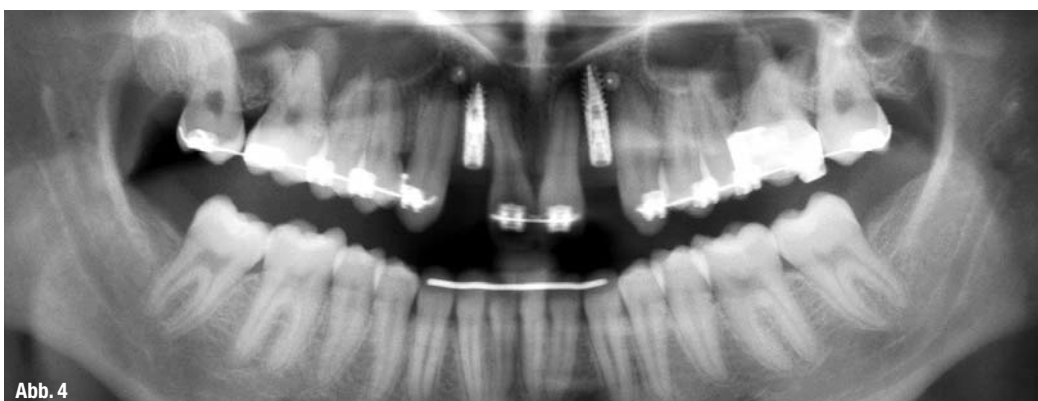

Abb. 4

Abb. 4 OPG nach Osseointegration der schmalvolumigen Implantate D 3,0 Regio 12, 22 (XIV, DENTSPLY Friadent).

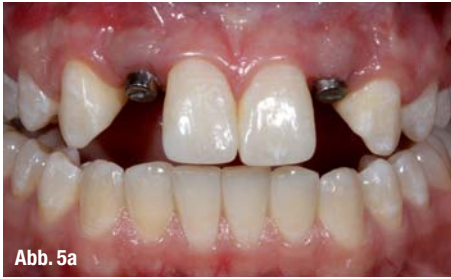

Abb. 5a

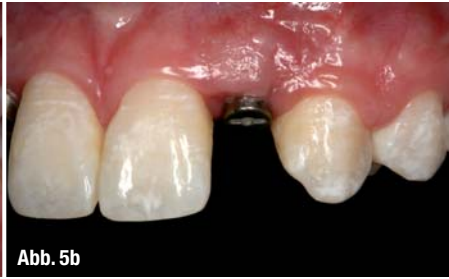

Abb. 5b

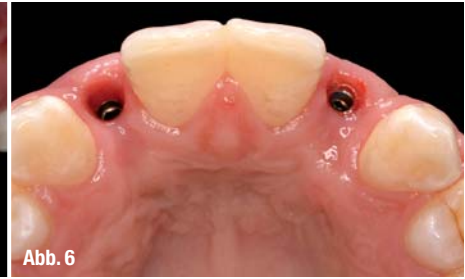

Abb. 6

Abb. 5a und b _ Klinischer Zustand nach primärer Ausheilung des Weichgewebes um Standard-Gingivaformer.

Abb. 6 _ Okklusale Ansicht: Weichgewebssituation nach Entfernung der Gingivaformer.

__Biegebruchfestigkeit von Keramikaufbauten

Herkömmliche VMK-Restaurationen auf Standard-Titanabutments haben sich hinsichtlich ihrer Stabilität und Belastbarkeit in Klinik und Praxis bewährt. Studien belegen ebenfalls die ausreichende Bruchfestigkeit präfabrizierter Zirkon aufbauten für auftretende Kräfte im Frontzahnbereich (Blatz et al. 2009). Durch die hohen Kaukräfte im Seitenzahnbereich wird im Molarenbereich von dem Einsatz einteiliger Keramik aufbauten abgeraten. Neuere Studien zeigen, dass zweiteilige CAD/CAM-Zirkon aufbauten mit einer Titan-Kleebasis eine sichere Alternative darstellen, und gleichzeitig durch ihre individuelle anatomische Formgebung an der erfolgreichen Ausformung des periimplantären Emergenz-Profiles beteiligt sind (Sailer et al. 2009; Truninger et al. 2012). Die Möglichkeit, CAD/CAM-Keramikhülsen auf Titaninserts zu verkleben, wird zwar inzwischen von vielen Implantatherstellern angeboten, ist jedoch wissenschaftlich unzureichend dokumentiert. Es fehlt hier eindeutig an Studien bezüglich der Auswahl des Klebers, der idealen Vorbehandlung der zu verklebenden Oberflächen, der noch zulässigen minimalen Höhe des Titaninserts oder der Auswirkung des Klebspaltes auf die periimplantären Weichgewebe. Erste eigene Untersuchungen demonstrieren unter In-vitro-Bedingungen, dass Titan-Zirkon-Resin-Zemente (Panavia 21, KURARAY CO., Kurashiki, Japan; Multi-

link Implant, Ivoclar Vivadent, Schaan, Liechtenstein) eine Klebekraft von ca. 900 N aufweisen (Gehrke & Fischer 2012). Eine Studie von Ebert et al. zeigt, dass die Oberflächenkonditionierung durch Abstrahlen und die Größe des Klebspaltes einen signifikanten Einfluss auf die Retention haben (Ebert et al. 2007).

__Oberflächenstruktur und Homogenität von Abutments im Mukosabereich

Neben den technischen Fragen zu Herstellung und Materialbeschaffenheit des Abutments spielt dessen Oberflächenbeschaffenheit eine entscheidende Rolle für die Gesundheit des transmukosalen Implantatbereichs. Während seit langer Zeit strukturpolierte oder mikrostrukturierte Oberflächen an Implantataufbau-Schultern konfektionierter Abutments gefordert, produziert und erforscht werden, ist zur Oberflächengüte und -rauigkeit individuell hergestellter CAD/CAM-Aufbauten mit direktem Kontakt zu periimplantären Weichgeweben und deren Auswirkung auf diese wenig bekannt. Um die Vorteile von CAD/CAM-Abutments optimal nutzen zu können, sollte deren Oberflächenmorphologie eine Weichgewebeanlagerung fördern, beziehungsweise darf sie die mechanische Plaqueretention nicht begünstigen. So werden für die Oberflächenvergütung von CAD/CAM-gefertigten Titan-Aufbauten entsprechende Gummipolierer (Komet, Gebr. Brasseler, Lemgo) empfohlen. Für die computergesteuert gefrästen Aufbauten aus Zirkonoxid können diamantierte Gummipolierer (Komet, Gebr. Brasseler, Lemgo) in absteigender Körnung zum Einsatz kommen (Farbcodierung: blau, rot, grau).

Abschließend wird eine Hochglanzpolitur durch die Verwendung von Bison-Haarbürstchen und Zirkon-Diamant-Polierpaste (Sirius Ceramics, Frankfurt am Main) erreicht (Gehrke & Fischer 2012).

__Zusammenfassung

Neben der enossären Integration und der damit verbundenen Langzeitstabilität des Implantats ist die biologische und ästhetische Integration der implantatprothetischen Suprakonstruktion von ent-

Abb. 7 _ Individuelles, zweiteilig-verklebtes Zirkonabutment mit korrespondierender Lithium-Disilikat-Krone.

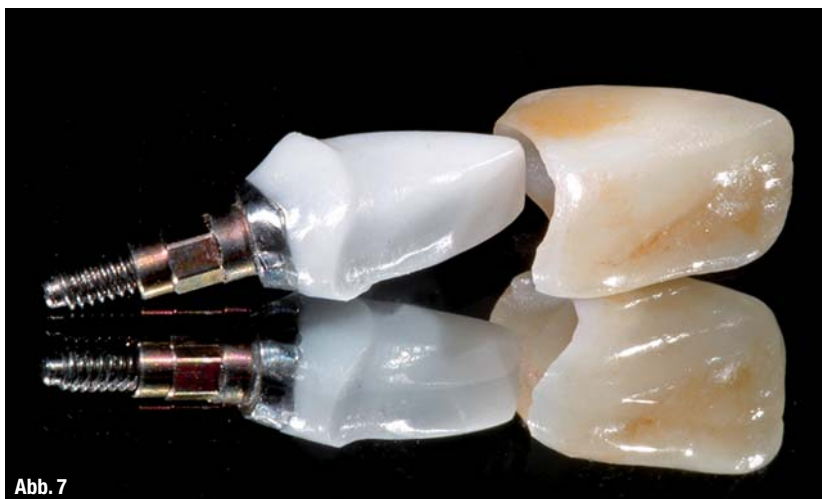

Abb. 7

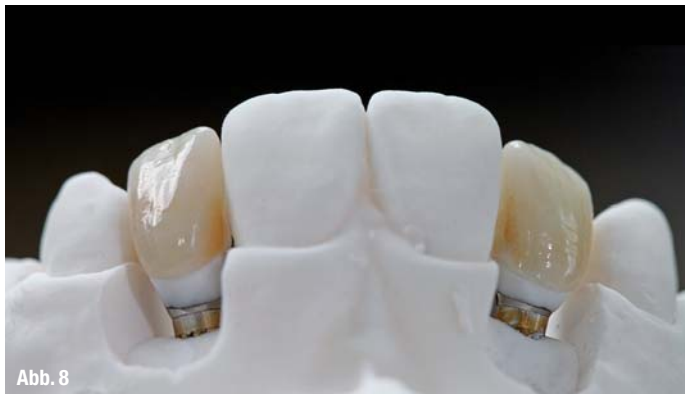

Abb. 8

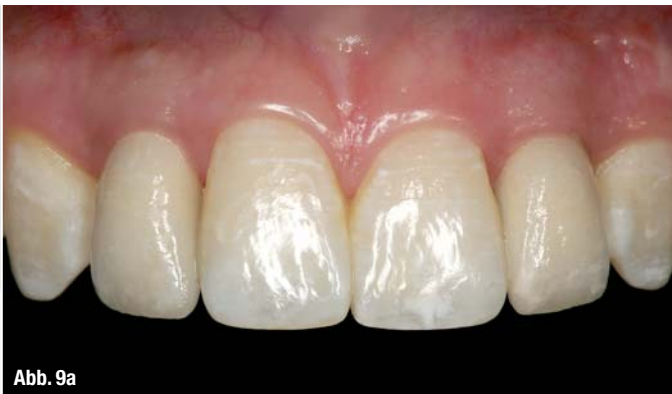

Abb. 9a



Abb. 9b

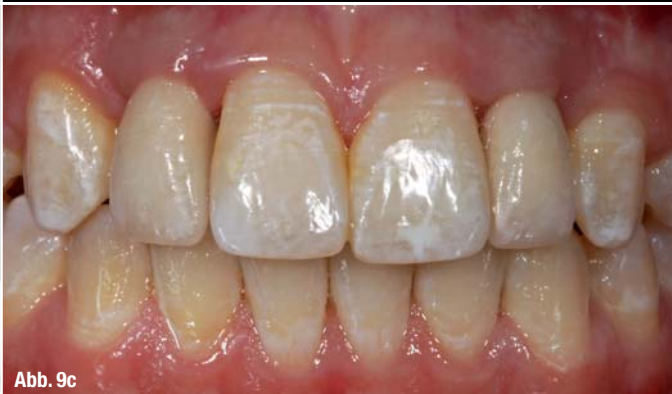

Abb. 9c

Abb. 8 Individuelle, zweiteilige Abutments und Keramikkrone auf dem Meistermodell.

Abb. 9a-c Vollkeramische Implantatrestorationen auf zweiteiligen CAD/CAM-Zirkon aufbauten in situ.

scheidender Bedeutung für den Gesamterfolg. Implantataufbauten als Teil der Suprakonstruktion sind transmukosal in direktem Kontakt mit dem periimplantären Weichgewebe. Ihre Biokompatibilität, Materialbeschaffenheit, Oberflächengüte und Formgestaltung beeinflussen die Weichgewebe-

reaktion auf direkte Weise. Neben dem klinischen Einsatz von konfektionierten Implantataufbauten in Standardsituationen ermöglichen moderne CAD/CAM-Verfahren die präzise und anatomische Herstellung individueller Abutments und korrespondierender Versorgungen.

Literaturverzeichnis

- [1] Blatz MB; Bergler M; Holst S; Block MS. Zirconia abutments for single-tooth implants – rationale and clinical guidelines J Oral Maxillofac Surg 2009;67(11):74–81
- [2] van Brakel R, Noordmans HJ, Frenken J, de Wit GC, Cune MS. The effect of zirconia and titanium implant abutments on light reflection off the supporting soft tissues. Clin Oral Impl Res 2011;11:1172–1178
- [3] Ebert A, Hedderich J, Kern M. Retention of Zirconia Ceramic Copings Bonded to Titanium Abutments. Int J Oral Maxillofac Implants 2007;22(6):921–927
- [4] Gehrke P, Fischer C, Roland B, Fackler O. CAD/CAM in der Implantatprothetik. Teil 1: Eine Übersicht systemimmanenter Möglichkeiten festsitzender Lösungen. Implantologie 2011; 19(3):275–286
- [5] Gehrke P, Fischer C. Oberflächenstruktur und Homogenität von Abutments im Mukosabereich. Eine konfokal-mikroskopische Analyse präfabrizierter und CAD/CAM-gefertigter Aufbauten. IDENTITY, DENTSPLY Friadent 2012, 1:22–28
- [6] Happe A, Körner G, Rothamel D. Zur Problematik von submukösen Zementresten bei implantologischen Suprastrukturen und der Indikation individueller Abutments. Implantologie 2011; 19(2):161–169
- [7] Jung RE, Holderegger C, Sailer I. The effect of all-ceramic and porcelain-fused-to-metal restorations on marginal peri-implant soft tissue color: A randomized controlled clinical trial. Int J Periodont Restorative Dent 2008(4);28:357–365
- [8] Jung RE, Pietursson BE, Glauser R, Zembic A, Zwahlen M, Lang NP. A systematic review of the 5-year survival and complication rates of implant-supported single crowns. Clin Oral Impl Res 2008;19:119–130
- [9] Lewis SG, Llamas D, Avera S. The UCLA abutment: a four-year review. J Prosthet Dent 1992;67(4):509–15
- [10] Linkevicius T, Apse P. Influence of abutment material on stability of peri-implant tissues: A systematic review. Int Journal Maxillofac Implants 2008;23:449–456.
- [11] Linkevicius T, Vindasiute E, Puisys A, Peculienne V. The influence of margin location on the amount of undetected cement excess after delivery of cement-retained implant restorations. Clin Oral Impl Res 2011;Mar 8 (Epub ahead of print.)
- [12] Sailer I, Zembic A, Jung RE, Hammerle CH, Mattio A. Single-tooth implant reconstructions: esthetic factors influencing the decision between titanium and zirconia abutments in anterior regions Eur J Esthet Dent 2007;2(3):296–310
- [13] Sailer I, Sailer T, Stawarczyk B, Jung RE, Hammerle CH. In vitro study of the influence of the type of connection on the fracture load of zirconia abutments with internal and external implant-abutment connections. Int J Oral Maxillofac Implants. 2009 Sep-Oct;24(5):850–8.
- [14] Wolf D, Bindl A, Schmidlin P, Lütthy H, Mörmann H. Strength of CAD/CAM-generated esthetic ceramic molar implant crowns, Int J Oral Maxillofac Implants 2008;23:609–617
- [15] Truninger TC, Stawarczyk B, Leutert CR, Sailer TR, Hammerle CH, Sailer I. Bending moments of zirconia and titanium abutments with internal and external implant-abutment connections after aging and chewing simulation. Clin Oral Implants Res. 2012 Jan;23(1):12–8

_Kontakt cosmetic dentistry

Dr. Peter Gehrke
 Bismarckstraße 27
 67059 Ludwigshafen
 E-Mail: dr-gehrke@prof-dhomb.de

