

# Masking at its best!

## Therapie irreversibel verfärbter Zahnstümpfe im ästhetisch sensiblen Frontzahnbereich

**Autoren** Dr. Julia Hehn, Dr. Thomas Schwenk, Dr. Marcus Striegel, Dr. Florian Göttfert



Abb. 10

### Einleitung

Die „perfekte Kopie der Natur“ – wir alle versuchen dieses Ideal der ästhetischen Zahnheilkunde bei unserer tagtäglichen Arbeit anzustreben. Und dank der Innovation hochleistungsstarker Kompositmaterialien und Keramiken sind wir diesem Ziel heute näher als je zuvor.

Veneers, Komponeers, Keramikinlays, Zirkonoxid- oder Lithium-Disilikat-Kronen – vollkeramische Versorgungen sind heute der ästhetische Goldstandard und gerade im hochsensiblen Frontzahnbereich nicht mehr wegzudenken! Form-, Stellungs- und Farbkorrektur scheinen sich problemlos durchführen zu lassen, unabhängig davon, ob es sich um die Erstversorgung eines destruierten Zahnes oder um eine Erneuerung insuffizienter Restaurationen handelt.

Ein scheinbar schwer zu lösendes Problem stellt jedoch nach wie vor die Korrektur stark verfärbter Zahnkronen dar. Chromatogene Verfärbungen in Schmelz und Dentin führen oft zu unschönen Verschattungen der betroffenen Zähne und beeinflussen die orale Ästhetik negativ.

Verfärbungen, die nur punktuell ausgeprägt sind oder sich lediglich auf die obersten Schmelzlamellen beziehen, lassen sich im Zuge der Präparation mechanisch entfernen. Beispielhaft hierfür stehen weiße Schmelzflecken. Lokale, tiefergehende Defekte bis in die Dentinstruktur hinein, müssen mithilfe von Komposit ausgeblockt und optisch maskiert werden. Bei generellen Verfärbungen sowie extrem dunklen, traumatogenen Stümpfen stößt die oben beschriebene Vorgehensweise jedoch an ihre Grenzen.

Moderne Hochleistungskomposite besitzen nach wie vor nur eine ungenügende farbliche Deckkraft, was einige Behandler dazu bewegt, die Zahnhartsubstanz massiv zu reduzieren. Gerade bei kosmetischen Korrekturen sollte sich das Abtragen der „gesunden“ dentalen Trägersubstanz jedoch auf ein Minimum beschränken, um durch ein Präparationstrauma hervorgerufene Folgeschäden zu vermeiden.

Ausgedehnte Verfärbungen müssen daher durch eine deckungsstarke Keramik korrigiert werden. Viele Kollegen entscheiden sich in der oben beschriebenen Situation für eine Versorgung aus Metallkeramik oder Zirkonoxid. Dies resultiert oft in einer unbefriedigenden Ästhetik! Die sehr opaken Restaurationen führen zwar zum gewünschten Maskierungseffekt, verleihen dem Zahn jedoch nur mangelhafte Vitalszenzen. Die richtige Balance zwischen kompaktem, opakem Zahnhals- und Äquatorbereich und filigraner, transluzenter Inzisalkante sind entscheidend für das vitale Aussehen des natürlichen Zahnes.

Mithilfe einer Lithium-Disilikat-Keramik lassen sich diese natürlichen Lichtcharakteristika sehr gut umsetzen, weshalb diese hochästhetische und feste Glaskeramik (360–400 MPa Biegefestigkeit) erste Wahl bei Einzelzahnrestaurationen im Front- und Seitenzahnbereich ist! Um auch einen ausreichenden Maskierungseffekt bei verfärbtem Untergrund

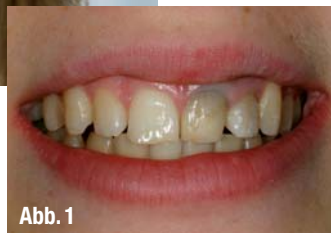

Abb. 1

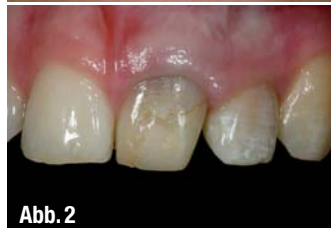

Abb. 2

zu erreichen, bietet es sich an, diese nicht „en bloc“ zu fräsen, sondern ein hoch opakes Lithium-Disilikat-Gerüst mit einer Verblendkeramik zu beschichten. Im folgenden Patientenfall wird das genaue Vorgehen im Detail erläutert.

Fälschlicherweise wird häufig versucht, dentale Verfärbungen durch die Applikation eines Opakers auf die Zahnhartsubstanz auszugleichen. Dies führt jedoch bereits bei dünner Schichtstärke zu einer verminderten Adhäsion zwischen keramischem Werkstück und Trägersubstanz. Magne et al. konnten 2010 in einer In-vitro-Studie nachweisen, dass sich durch das Auftragen eines Opakers die adhäsive Verbundfestigkeit von 55,2 MPa auf 18,96 MPa reduziert.

### Patienfall

#### Ausgangssituation

Ein junges Mädchen (15 Jahre) stellte sich in Begleitung ihrer Mutter in unserer Praxis vor. Die im frühen Kindesalter traumatischen geschädigten Zähne 21 und 22 wiesen eine deutliche Farb- und Formdiskrepanz zu den Nachbarzähnen auf (Abb.1 und 2), was die Patientin als starke ästhetische Beeinträchtigung empfand. In einem ausführlichen ersten Beratungsgespräch erfolgte neben der Anamnese, klinischen Befundung und Röntgenaufnahmen

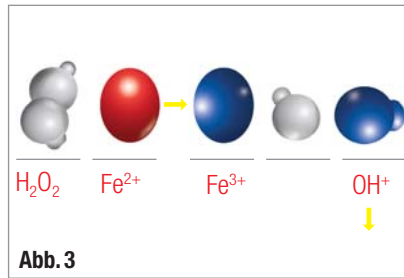


Abb. 3

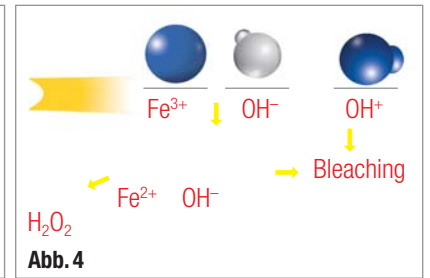


Abb. 4

eine Dokumentation der Ausgangssituation mittels Fotoaufnahmen und In-situ-Modellen.

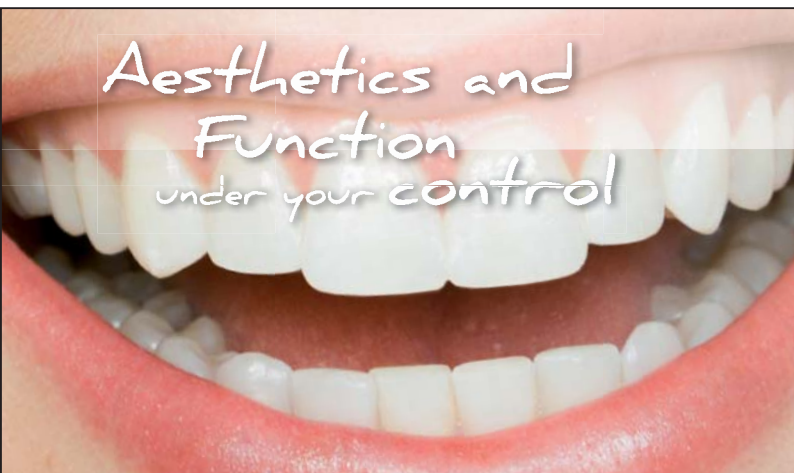#### Behandlungsverlauf

Aufgrund der stark grünlich verfärbten Zähne 21 und 22 war eine minimalinvasive Korrektur der Front mit Komposit kontraindiziert. Nach Erläuterung der Behandlungsalternativen entschied sich die Patientin für eine vollkeramische Kronenversorgung der Zähne 21 und 22 in Kombination mit einem Bleaching der Front!

#### Bleaching

Zur Optimierung der natürlichen Zahnfarbe wurde präprothetisch ein In-Office-Bleaching mit Brite-Smile® durchgeführt. Im aktuellen Vergleich mit anderen auf dem Markt verfügbaren Bleachingproduk-

ANZEIGE



## 2N FORTBILDUNGEN FÜR ZAHNÄRZTE

KONZEPTIONSKURSE VON DEN GRUNDLAGEN ZUR PERFEKTION  
2N FORTBILDUNGEN FÜR ZAHNÄRZTE UND PRAXISTEAMS  
DR. MARCUS STRIEGEL & DR. THOMAS SCHWENK

Kompetent und praxisnah stellen wir Ihnen jene Methoden vor, die Sie morgen selber in Ihrer Praxis anwenden können. Wichtige Tipps und Ideen werden anhand vieler Patientenfälle kurzweilig demonstriert - von Praktikern für Praktiker.

Ihr Dr. Marcus Striegel & Dr. Thomas Schwenk

Jetzt online informieren und anmelden unter [www.2n-kurse.de](http://www.2n-kurse.de)



DR. THOMAS SCHWENK



DR. MARCUS STRIEGEL

Zertifizierte Spezialisten für Ästhetische Zahnmedizin (DGÄZ)

Ludwigsplatz 1a  
D-90403 Nürnberg

Telefon: +49 (0) 911 - 24 14 26  
Telefax: +49 (0) 911 - 24 19 854

info@2n-kurse.de  
www.2n-kurse.de

### White Aesthetics under your control

Intensivkurs Funktion und Vollkeramik  
Diagnose-Planung-Erfolg  
[www.2n-kurse.de/white\\_aesthetics](http://www.2n-kurse.de/white_aesthetics)

#### A 21./22.09.2012 Nürnberg White Aesthetics under your control

2 Tage Intensiv-Workshop (Theorie & Hands On)  
Fr. 14:00 - 19:00 & Sa. 09:30 - 16:30  
750,- Euro zzgl. 19% gesetzl. MwSt. = 892,50 Euro

### Red Aesthetics under your control

Intensivkurs Plastische PA Chirurgie  
Diagnose-Planung-Erfolg  
[www.2n-kurse.de/red\\_aesthetics](http://www.2n-kurse.de/red_aesthetics)

#### B 12./13.10.2012 Nürnberg Red Aesthetics under your control

2 Tage Intensiv-Workshop (Theorie & Hands On)  
Fr. 14:00 - 19:00 & Sa. 09:30 - 16:30  
750,- Euro zzgl. 19% gesetzl. MwSt. = 892,50 Euro

Bei gemeinsamer Buchung eines A und B Kurses beträgt der Preis  
1.350,- Euro zzgl. 19% gesetzl. MwSt. = 1606,50 Euro

### Function under your control

Funktionskurs -  
Funktion praxisnah und sicher!  
[www.2n-kurse.de/function](http://www.2n-kurse.de/function)

#### C 07./08.12.2012 Nürnberg Function under your control

2 Tage Intensiv-Workshop  
mit live Demo am Patienten  
Fr. 10:00 - 18:30 & Sa. 09:30 - 16:30  
1050,- Euro zzgl. 19% gesetzl. MwSt. = 1249,50 Euro

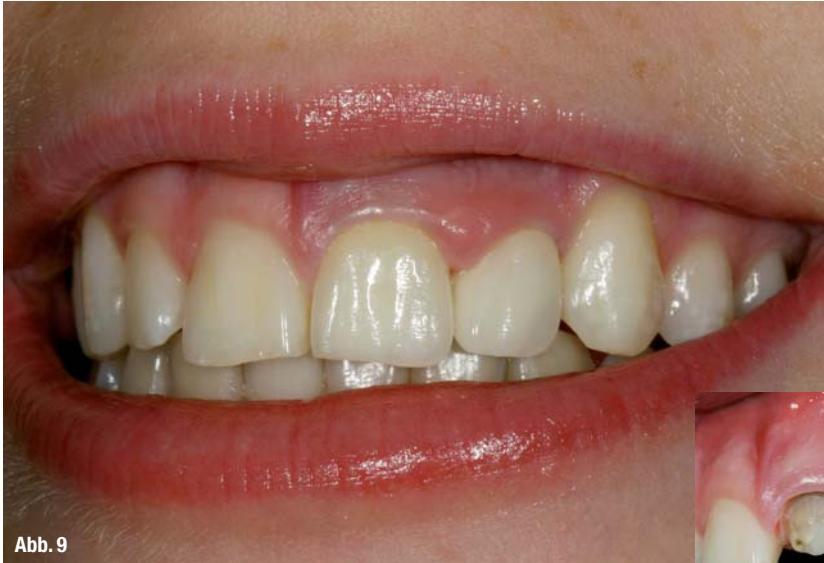

Abb. 9

ten stellt das BriteSmile®-Bleachingssystem ein sehr schonendes Verfahren zur Aufhellung der natürlichen Zähne dar. Basierend auf einem 15%igen Wasserstoffperoxidanteil wirkt das Bleichgel in Kombination mit einem sanften blauen Licht (Kaltlicht) auf die Zahnoberfläche ein. Das Prinzip dieses Bleichingsystems beruht auf der bekannten Photo-Fenton-Reaktion (Abb. 3 und 4). Bei der Oxidation von Fe<sub>2</sub> zu Fe<sub>3</sub> kommt es zur Freisetzung von OH-Radikalen, die den Bleichvorgang initiieren. Der Katalyseprozess findet ohne Wärmeentwicklung statt, sodass eine thermische Schädigung der Pulpa

während der Reaktion ausgeschlossen werden kann. So lässt sich die natürliche Zahnhartsubstanz innerhalb ein bis zwei Stunden um drei bis vier Farbstufen kontrolliert aufhellen.

### Präparation und Arbeit im Labor

Nach einer Wartezeit von sechs Wochen wurden die Zähne 21 und 22 auf leicht subgingivalem Niveau für eine vollkeramische Kronenversorgung präpariert (Abb. 5).

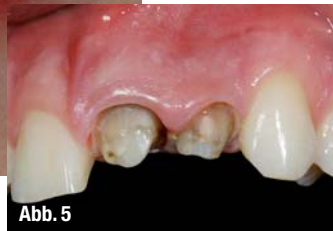

Abb. 5

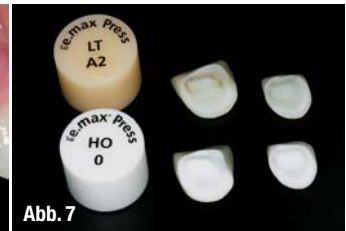

Abb. 7

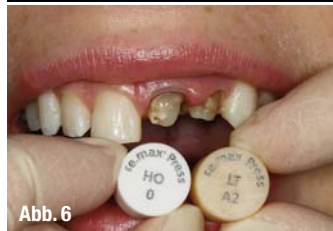

Abb. 6

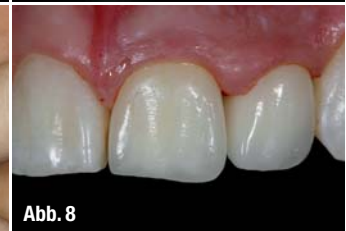

Abb. 8

Für die temporäre Versorgung wurde ein Provisorium aus Luxatemp gefertigt und mit Systemp Link eingesetzt! Die definitive Farbbestimmung für die Keramikversorgung erfolgte durch unsere Keramiktechnikerin vor Ort! Zur Maskierung der stark gräulich verfärbten Zahnstümpfe wurde ein HO-Keramikrohling (IPS e.max Press) der Stufe 0 für das Gerüstköppchen gewählt (Abb. 6 und 7). Der helle Keramikrohling besitzt ähnlich wie Zirkon eine absolute Opazität (HO = High Opacity) und stellt so die ideale Basis zur Versorgung stark verfärbter Zähne dar. Nach abgeschlossenem Pressvorgang wurde das Gerüstköppchen mit IPS e.max Ceram der Farbe A2 beschichtet und individuelle Zahncharakteristika kopiert.

14 Tage nach der Präparation wurden die Vollkeramikronen mit einem dualhärtenden Komposit (Variolink II, Ivoclar Vivadent) adhäsiv inseriert. Um die Deckkraft der Restauration zu erhöhen, wurde hierfür ein Komposit der Farbstufe A1 verwendet. Behandlungsergebnis:

Die Abbildungen 8–10 zeigen das Behandlungsergebnis direkt nach dem Einsetzen der Restauration. Die in Form und Farbe korrigierten Zahnkronen 21 und 22 überzeugen durch ihre sehr natürliche Gestaltung. Individuelle Zahncharakteristika, wie der außergewöhnliche Inzisalkantenverlauf der Patientin, wurden bewusst kopiert und somit eine sehr harmonische Integration der Keramikversorgung erzielt.

### Kontakt

cosmetic dentistry



**Dr. Julia Hehn**  
 edel&weiss  
 Ludwigsplatz 1a, 90403 Nürnberg  
 E-Mail: hehn@edelweiss-praxis.de  
 Studium an der Friedrich-Alexander-Universität Erlangen und Examen 2010  
 Tätigkeitsschwerpunkt:  
 Ästhetische Zahnheilkunde



**Dr. Marcus Striegel**  
 Ludwigsplatz 1a, 90403 Nürnberg  
 Tel.: 0911 241426  
 Fax: 0911 2419854  
 E-Mail: striegel@edelweiss-praxis.de  
 Zertifizierter Spezialist der DGÄZ –  
 Deutsche Gesellschaft für  
 Ästhetische Zahnheilkunde e.V.