

Die adhäsiv verankerte Kompositfüllung – Anforderungen an die Verarbeitung

Autor_Dr. med. dent. Daniel Raab

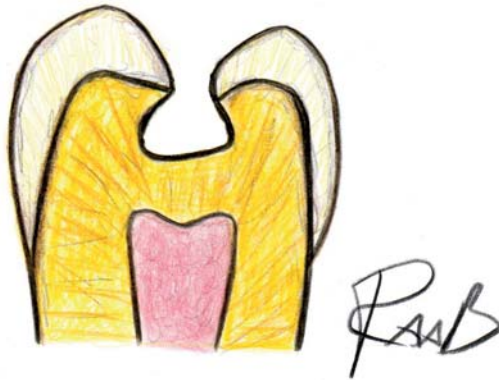

Abb. 1 Die Adhäsivpräparation.

„Durch eine Verbesserung der Adhäsivtechnik ist es inzwischen möglich, auch größere Kavitäten im Seitenzahnbereich mit ästhetisch ansprechenden zahnfarbenen plastischen Füllungsmaterialien ästhetisch und langfristig zu versorgen (Manhart 2004, DGZMK 2005). Besondere Bedeutung für eine lange Haltbarkeit und hohe Ästhetik stellen dabei – neben einer adäquaten Indikationsstellung – die folgenden Arbeitsschritte dar:

1. Farbbestimmung

Bei der Farbbestimmung hat es sich bewährt, den zu versorgenden Zahn bzw. die Nachbarzähne mit vorgefertigten Farbschlüsseln zu vergleichen. Es ist dabei darauf zu achten, dass die natürliche Zahnfarbe weder durch Beläge noch durch Austrocknung in seiner natürlichen Farbwirkung verändert ist. Die Zahnfarbe sollte außerdem bei optimalen Umgebungsbedingungen bestimmt werden, d.h. bei bewölktem Tageslicht und unter Ausschluss von Kontrastverstärkungen durch intensive farbliche Einflüsse der Umgebung. Um eine Farbadaption des menschlichen

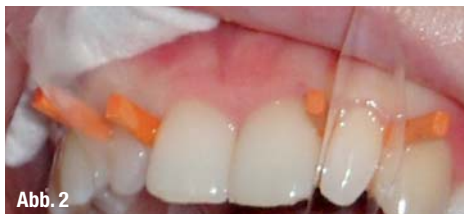

Abb. 2

Abb. 2_Durch Matrize und Keil separierte Zapfenzähne 12 und 22.

Auges zu vermeiden, sollte der Zahn nur kurz (< 5 Sek.) fixiert werden. Da ein Zahn an verschiedenen Stellen unterschiedliche Farben haben kann, sollte der Zahn in seiner Gesamtheit erfasst werden. Bei großen Füllungen sollte für den Dentinkern, den Zahnhals, die Schneidekante etc. separat die Zahn-

farbe bestimmt werden. Somit kann dann später beim Schichten des Kompositmaterials auch ein natürlicher Farbeindruck erzielt werden (Weber 1997, Raab 2008).

2. Kavitätenpräparation

Da moderne Kompositmaterialien fest mit dem Zahn verklebt werden, kann das Material auch dünn auslaufen, ohne bei Kaubelastungen zu frakturieren. Mindeschichtstärken – wie noch für Amalgam gefordert – sind daher für Komposite nicht notwendig. Zudem wird durch die Adhäsivtechnik der Zahn derart stabilisiert, dass teilweise sogar unterminierter Schmelz belassen werden kann. Zur Vorbereitung eines Zahnes zur Aufnahme einer zahnfarbenen Kompositfüllung hat sich die Adhäsivpräparation (Abb. 1) (Lutz 1984) durchgesetzt. Sie ist gekennzeichnet durch:

- Einen kleinen Zugang zur Karies (im FZ möglichst von oral; bei Approximalkaries im SZ von okklusal)
- Belassen unter sich gehender Stellen im Dentin
- Schonung des gesamten noch strukturierten Schmelzes
- Anschrägung und damit breite Haftflächen am Zahnschmelz (Hellwig et al. 2003).

Durch die Anschrägung der Kavität im Schmelzrandbereich soll erreicht werden, dass die Schmelzprismen senkrecht angeschnitten werden. Die Ätzwirkung ist bei senkrecht angeschnittenen Schmelzprismen besser als bei lateral getroffenen. Gleichzeitig werden durch die Schmelzanschlagung bei jugendlichen Zähnen eventuell vorhandene aprismatische Schmelzbereiche entfernt. Aprismatischer Schmelz ergibt kein retentives Ätzmuster (Hellwig et al. 2003). Ein weiterer Vorteil einer Anschrägung besteht in einer besseren Farbanpassung; durch die dünn auslaufende Kunststoffschicht kann der natürliche Zahn noch durchschimmern. Dadurch entsteht bei eventuellen Diskrepanzen zwischen Kompositmaterial und Zahn ein weicher, fließender Übergang. Untersuchungen von Lutz (1984) konnten zeigen, dass mit der Adhäsivpräparation im Vergleich zu anderen Präparationsarten (45°-Abschrägung, Hohlkehllpräparation, scharfkantig auslaufende Präparation mit einem

90°-Winkel zur Schmelzoberfläche) die beste Randadaptation erreicht werden kann (Hellwig et al. 2003). Zudem ist die Adhäsivpräparation im Gegensatz zur klassischen Kavitätenpräparation nach Black deutlich substanzschonender.

3. Trockenlegung des Arbeitsfeldes

Da die Adhäsivtechnik sehr feuchtigkeitsempfindlich ist und eine Kontamination der Kavität mit Blut oder Speichel die mikromechanische Verankerung beeinträchtigen kann (Zhang et al. 2005, Zeppieri et al. 2003, Elidas et al. 2002), kommt der Trockenlegung des Arbeitsfeldes eine entscheidende Bedeutung zu (Hellwig et al. 2003). Allgemein werden zwei Arten der Trockenlegung unterschieden: die relative Trockenlegung mit Watterollen und die absolute Trockenlegung mit Kofferdam.

Der bereits 1894 von S. C. Barnum in die Zahnheilkunde eingeführte Kofferdam zeichnet sich dabei durch folgende Vorteile aus:

- _ Schutz des zu behandelten Zahnes vor Speichel und Blut
- _ Schutz des Behandlers vor Infektionskrankheiten
- _ Schutz des Patienten vor Chemikalien oder Aspiration.

Wenn möglich sollte daher einer absoluten Trockenlegung mit Kofferdam der Vorzug gegeben werden.

4. Formgebungshilfen – Matrize und Keil

Um einen strammen Approximalkontakt zum Nachbarzahn zu gestalten und um dadurch das Einbeißen von Speiseresten zu vermeiden, hat sich die Verwendung von Matrize und Keil bewährt (Abb.2). Die Verwendung einer Matrize mit Keil hat zudem den Vorteil, dass weniger Überschuss entfernt werden muss und dass Stellen, die einer mechanischen Bearbeitung schwer zugänglich sind, auskonturiert werden. Ein bewährtes System ist z.B. das Tofflemire-Matrizesystem in Kombination mit Keilen aus Ahornholz. Für den Frontzahnbereich können auch durchsichtige Matrizen verwendet werden.

5. Legen der Unterfüllung

Ob eine Unterfüllung unter einer adhäsiv verankerten Kompositfüllung notwendig ist, wird zurzeit kontrovers diskutiert. Argumente gegen eine Unterfüllung sind z. B. der höhere Zeitaufwand, die Verkleinerung der zur Verfügung stehenden Haftfläche oder die Vermutung, dass Adhäsivsysteme nicht unbedingt pulpatoxischer seien als Unterfüllungsmaterialien (González-López und Bolaños-Carmona 2005, Fujitani et al. 2002, Costa et al. 2003, Lu et al. 2006). Auch wenn bei einigen Patienten durchaus sogar eine direkte Pulpaüberkappung mit Dentinadhäsiven erfolgreich

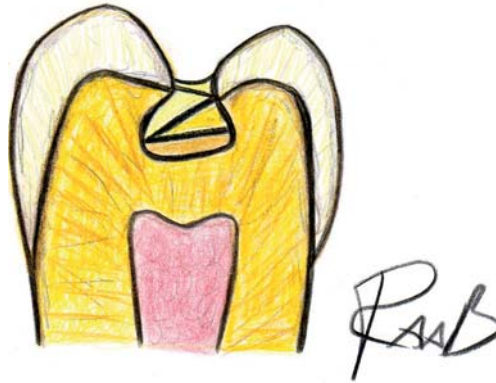

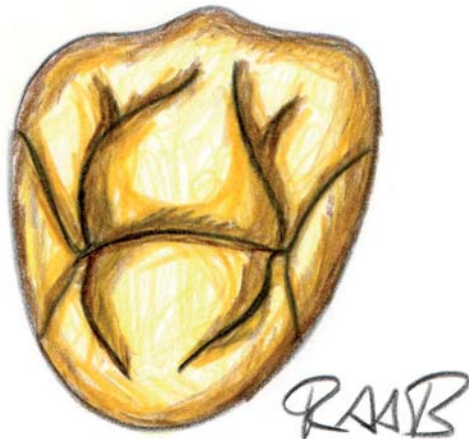Abb. 3_ Schichttechnik; das Kompositmaterial wird in dünnen Schichten aufgetragen und Schicht für Schicht separat ausgehärtet.

sein kann, so existieren jedoch auch Publikationen, die über sehr ausgeprägte Pulpaschäden sowohl an Zähnen von Versuchstieren als auch von Patienten berichten (Pameijer und Stanley 1998, Costa et al. 2000, Schmalz et al. 2006). Als Argument für eine Unterfüllung wird dabei vor allem die toxische Wirkung der Basismonomere wie Bis-GMA oder UDMA angeführt. Das Comonomer TEGDMA ist etwas geringer toxisch; HEMA hat eine vergleichsweise geringe Zelltoxizität, ist allerdings gut wasserlöslich und daher auch in größeren Mengen nach Diffusion durch wässrige Systeme verfügbar (Schmalz et al. 2006). Die Permeabilität des Dentins ist dabei von verschiedenen Faktoren abhängig: zum einen spielt die Dicke und die Lokalisation der Dentinschicht eine Rolle. Bei einer verbliebenen Dentinschicht von mehr als 0,5 mm ist die Permeabilität des Dentins vergleichsweise gering; sie nimmt jedoch mit abnehmender Dicke exponentiell zu. Zudem ist die Anzahl der Dentinkanälchen und deren Durchmesser pulpanah wesentlich größer als pulpafern, was eine höhere Permeabilität pulpanahen Dentins bedingt (Pashley et al. 1988). Außerdem führt Karies zu einer Sklerosierung des Dentins, was zu einer Verengung der Dentinkanälchen unterhalb einer kariösen Läsion führt; die Permeabilität wird dadurch herabgesetzt. Allerdings können bestimmte Substanzen, wie TEGDMA und HEMA, in genügender Konzentration auch durch sklerosiertes Dentin hindurch diffundieren und gegebenenfalls eine Pulpareaktion auslösen (Schmalz 2006). Es hat sich daher bewährt, bei tiefen Kavitäten die Pulpa durch eine Unterfüllung zu schützen. Als geeigneter Unterfüllungswerkstoff hat sich seit über 100 Jahren bereits für Amalgamfüllungen der Werkstoff Zinkoxidphosphatzement (Harvard, Hoppegarten) durchgesetzt. Neben einer hohen Biokompatibilität zeichnet sich der Werkstoff zudem durch eine hohe Druckfestigkeit, einfache Verarbeitbarkeit und einen – im Vergleich zu anderen Unterfüllungsmaterialien wie Glasionomerezement – relativ geringen Preis aus.

6. Konditionierung – Oberflächenvergrößerung durch Phosphorsäure

Einen entscheidenden Schritt bei Adhäsivsystemen der 3. bis zur 5. Generation stellt die Oberflächenver-

Abb. 4_ Mögliche Kauflächen-
gestaltung eines Prämolaren.



größerung durch Phosphorsäure dar. Während bei Adhäsivsystemen der 3. Generation lediglich eine Schmelzätzung (Buonocore 1955) erfolgte, wird bei Adhäsivsystemen der 4. und 5. Generation sowohl die Schmelz- als auch die Dentinoberfläche durch Phosphorsäure vergrößert (Total Etch). In Adhäsivsystemen der 6. Generation aufwärts ist der Conditioner bereits im Adhäsiv enthalten (selbstkonditionierende, selbstprimende Adhäsive). Allerdings ist die Haftkraft der selbstkonditionierenden, selbstprimenden Adhäsive noch nicht so hoch wie die der Adhäsivsysteme der 5. Generation (Frankenberger und Tay 2005). Es sollte daher zurzeit noch einem Adhäsivsystem der 5. Generation der Vorzug gegeben werden. Dabei hat es sich bewährt, den Zahn mit einem 37%igen Phosphorsäure-Gel vorzubereiten (Ohsawa 1971, Ohsawa 1972). Säurekonzentrationen über 40 % führen zur raschen Präzipitation von Kalziumphosphatverbindungen, die eine Konditionierung des Zahnschmelzes behindern. Säurekonzentrationen unter 30 % führen zur Ablagerung von schwer löslichem Brushit auf dem Zahnschmelz, wo-

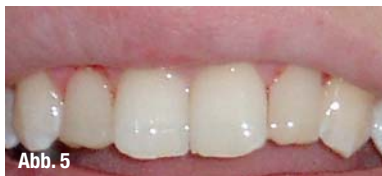

Abb. 5_ Mit der Adhäsivtechnik
aufgebaute Zapfenzähne an den
Zähnen 12 und 22.

durch die Haftkraft des Adhäsivsystems verringert werden kann (Hellwig et al. 2003). Für ein 37%iges Phosphorsäure-Gel haben sich folgende Einwirkzeiten bewährt: Schmelz 30 Sek. und Dentin 15 Sek. Danach sollte die Phosphorsäure gründlich mit Wasser (mindestens 5 Sek.) abgespült werden.

7. Auftragen des Adhäsivsystems und Polymerisation

Vor diesem Schritt sollte – um eine vorzeitige Polymerisation durch eine intensive Beleuchtung zu verhindern – das Behandlungsgebiet etwas abgedunkelt werden. Da das Angebot an Adhäsivsystemen sehr umfangreich ist, lassen sich schwer allgemeingültige Anweisungen geben. Generell sollte das Auftragen des Adhäsivsystems stets nach Herstellerangaben erfolgen. Wichtig ist es, dass Adhäsivsystem ausreichend lange (mindestens 10 Sek.) auf die Zahnoberfläche einwirken zu lassen; einige Hersteller empfehlen zusätzlich, das Adhäsivsystem einzumasieren. Danach

müssen die Überschüsse vorsichtig mit Druckluft entfernt werden, bevor die Schicht 20 Sek. lang auspolymerisiert werden kann.

Zur Polymerisation eines lichthärtenden Adhäsivs ist ein auf den Fotoinitiator abgestimmte Polymerisationslampe notwendig. Die Energie des Lichtes sollte dabei 500 mW/cm² nicht unterschreiten. Inzwischen haben sich LED-Lampen durchgesetzt. Sie haben gegenüber herkömmlichen Halogenlampen folgende Vorteile:

- _ Mehr Energie bei geringerer Hitzeentwicklung
- _ Leiser, da keine Kühlung notwendig ist
- _ Schnurlos, kleiner und leichter
- _ Bessere Tiefenhardtung (Brunton 2007).

Einige Lampen weisen zudem einen „Softstart-Modus“ auf. Das bedeutet, dass die ersten 10 Sek. initial mit einer geringeren Lichtintensität (200 bis 250 mW/cm²) bestrahlt wird. Dadurch sollen bessere Haftwerte erreicht werden (Ernst et al. 2003, Santos et al. 2006).

8. Applikation des Komposits – Schichttechnik

Da bei lichthärtenden Kompositen das Polymerisationslicht – in Abhängigkeit von der Farbe – nicht besonders tief in das Füllmaterial eindringt, wird empfohlen, Komposite in dünnen Schichten (Abb. 3) (maximal 2 mm) aufzutragen und separat durch Lichtzufuhr auszuhärten. Dabei kommt es durch den Sauerstoff der Luft an der Oberfläche zu einer sogenannten Sauerstoffinhibitionsschicht bestehend aus Monomeren. Sie ermöglicht, dass sich weitere aufgetragene Schichten Komposit mit den vorherigen Schichten verbinden. Das Schichten hat zudem den Vorteil, dass sich der C-Faktor (Quotient aus gebundener zu ungebundener Fläche) verringern lässt. Da Komposit beim Polymerisieren schrumpft, können – wenn eine Kavität mit einer großen gebundenen Fläche ohne Schichttechnik aufgefüllt wird – Spannungen entstehen, die eine Randspaltbildung fördern. Das Kompositmaterial sollte daher systematisch geschichtet werden.

Jede Schicht sollte gemäß Herstellerangaben polymerisiert werden. Durchschnittliche Zeiten sind dabei: 20 Sek. pro Schicht bei Polymerisationslampen mit einer Leistung von 500–1.100 mW/cm² – und 10 Sek. bei einer Polymerisationslampe mit einer Leistung von über 1.100 mW/cm². Dabei ist zu beachten, dass die Effektivität der Polymerisation von folgenden Faktoren abhängt:

- _ Intensität der Lichtquelle und Wellenlänge
- _ Entfernung
- _ Einfallswinkel
- _ Zusammensetzung und Farbe des Komposits (Hellwig et al. 2003).

In den letzten Jahren hat sich die Empfehlung durchgesetzt, am Kavitätenboden eine dünne Schicht dünn-

everStick®

GIANT OF FIBRES

fließenden Kunststoff mit einem verringerten Füllstoffanteil zu applizieren. Es soll dadurch ein sauberes Ausfließen des Kavitätenbodens erreicht werden und auftretende Kräfte sollen abgefedert werden.

Bei der Modellation der Kaufläche sollte man sich am natürlichen Zahn orientieren. Die Vorstellung, dass alle Funktionsflächen einer Kaufläche konvex seien und alle Fissuren geradlinig entsprechend der Grenzbewegungsbahnen des Unterkiefers, führte in der Kronen- und Brückenprothetik zu stilisierten Modellationen, die oft zu Okklusionsstörungen führten. Aus der Analyse natürlicher Kauflächen ergab sich, dass die Funktionsflächen nicht allseitig konvex sind, sondern Konvexitäten und Konkavitäten sich abwechseln und die Fissuren geschwungen gestaltet sind (Abb. 4). Diese fließenden Übergänge in einer Kaufläche lassen mehr Freiheit bei Bewegungen in sagittaler und transversaler Richtung zu (Freesmeyer 1995).


_9. Ausarbeitung, Okklusionskontrolle und Politur

Bei der Ausarbeitung wird das grob modellierte Relief noch mit rotierenden Instrumenten nachgearbeitet. Die Okklusion wird mit Okklusionspapier überprüft. Um eine Plaqueablagerung zu minimieren, sollte die Füllung anschließend noch poliert werden. Da Kompositmaterialien in der Mundhöhle quellen können, sollte nach nach 24 Stunden noch einmal nachpoliert werden.

_Fazit

Bei Beachtung der zurzeit bekannten Verarbeitungshinweise ist es möglich, dass eine Kompositfüllung eine etwa gleich lange Lebenserwartung wie eine Amalgamfüllung erreichen kann (Hickel et al. 2001). Dadurch muss der Patient nicht mehr zwischen „Haltbarkeit“ vs. „Ästhetik“ abwägen, sondern kann sich – wenn keine Kontraindikationen bestehen – für eine adhäsiv verankerte Kompositfüllung entscheiden. Besonders wichtig beim Legen der Kompositfüllung ist dabei, dass die Pulpa mit einer Unterfüllung aus Zinkoxidphosphatzement (Harvard, Hoppegarten) vor toxischen Bestandteilen des Adhäsivsystems geschützt wird; Pulpairritationen lassen sich dadurch vermeiden.

_Autor



Dr. Daniel Raab

Trollingerweg 17
89075 Ulm

E-Mail:
danielraabbayreuth@
googlemail.com



cosmetic
dentistry

„FRC“ Fiber-Reinforced Composite

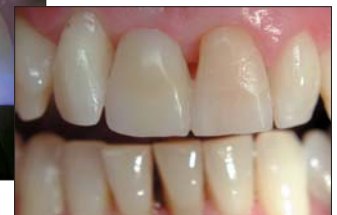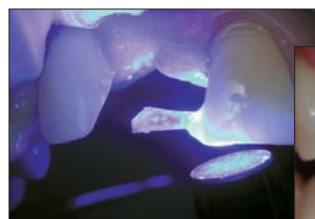everStick-DVD
mit allen
Indikationen
gratis!

Verstärkung und Gerüst
für alle Kunststoffe

FRC Komposite ermöglichen kreative Lösungen für

1. direkte Komposit-Brücken
2. direkte Schienungen / Retainer
3. indirekte ästhetische Brücken
4. indirekte Kleberrestaurationen (metallfrei)
5. individuelle Glasfaser-Stiftaufbauten
6. Verstärkung von Prothesenkunststoffen
7. Verstärkung von Acrylat-Provisorien.

everStick® besteht aus PMMA-beschichteten, in lighthärtendem Komposit eingebetteten Glasfasern. Diese Faserstränge lassen sich chemisch an Kunststoffe und Dentin bonden.



Fordern Sie noch heute unsere everStick®-Broschüre und DVD an, die Ihnen die vielseitigen Möglichkeiten von everStick® erläutern!

LOSER & CO
öfter mal was Gutes...



LOSER & CO GMBH · VERTRIEB VON DENTALPRODUKTEN
BENZSTRASSE 1c · D-51381 LEVERKUSEN
TEL.: 0 21 71 / 70 66 70 · FAX: 0 21 71 / 70 66 66
web: www.loser.de · e-mail: info@loser.de