

Keramik Non-Prep-Veneers: Hauchdünn, aber wirkungsvoll

Autoren Dr. Alejandro James Marti, Dr. Rosa Antonia López Parada, ZT Francisca Hernández

Aufgrund der Vielfalt an verfügbaren Restaurationsmaterialien sind heutzutage minimalinvasive Therapien möglich, die sowohl funktionelle als auch ästhetische Aspekte berücksichtigen. Die verlässliche Klebewirkung moderner Adhäsive hat stark invasive Präparationskonzepte zum Großteil verdrängt. Ziel der modernen Zahnheilkunde ist es, so viel natürliche Zahnschubstanz wie möglich zu erhalten. In manchen Fällen kann eine Behandlung sogar gänzlich ohne Zahnpräparation auskommen, so wie in nachfolgend beschriebenem Patientenfall.

Der Patient konsultierte uns mit einer Abplatzung der distalen Inzisalkante an Zahn 21. Die Anamnese zeigte zahlreiche Abrasionen, die durch eine okklusale Disharmonie verursacht worden waren (Abb. 1). Vor der Rekonstruktion des Zahns 21 wurde der Unterkiefer des Patienten in der Zentrik stabilisiert, um weitere Schäden durch Funktionsstörungen zu vermeiden. Für den Aufbau des Zahns 21 entschieden wir uns für ein Non-Prep-Veneer. Die modernen Materialien ermöglichten es uns in diesem Fall, ganz im Sinne der Zahnerhaltung zu sanieren. Nach einer Abformung mit dem additionsvernetzenden Silikon Virtual®, einem Fotostatus sowie der Farbnahme wurden alle Unterlagen an das Dentallabor gesendet.

Zahn 21 diente als Arbeitsgrundlage (Abb. 2). Dieser wurde dupliert (Double Take), um so eine exakte Kopie aus feuerfestem Material herstellen zu können. Das Veneer wurde aus der Fluorapatit-Glaskeramik IPS d.SIGN® nach einem im Vorfeld erstellten Schichtschema gefertigt (Abb. 3 bis 7).

Klinisches Vorgehen in der Praxis

Die Einprobe des Veneers im Mund erfolgte mit den Variolink® Veneer Try-In-Pasten. Mithilfe dieser Pasten kann die richtige Farbe des Befestigungsmaterials bestimmt und somit ein ästhetisch optimales Resultat erzielt werden. Die Verwendung von Hilfsmitteln wie zum Beispiel einem Optra Stick® ist empfehlenswert, da diese die Handhabung des Veneers vereinfachen (Abb. 8). Nach der Einprobe wurde die Try-In-Paste entfernt und das Veneer in einer Alkohollösung im Ultraschallgerät gereinigt, um alle Ver-

Zahntechnisches Vorgehen im Labor

Das Arbeitsmodell wurde nach Geller-Art generiert, das heißt ein herausnehmbarer Gipsstumpf für

Abb. 1 Abplatzung der distalen Inzisalkante an Zahn 21.

Abb. 2 Das Modell nach Geller mit abnehmbarem Gipsstumpf.

Abb. 3 Schichtung des Veneers auf einem feuerfesten Stumpf.

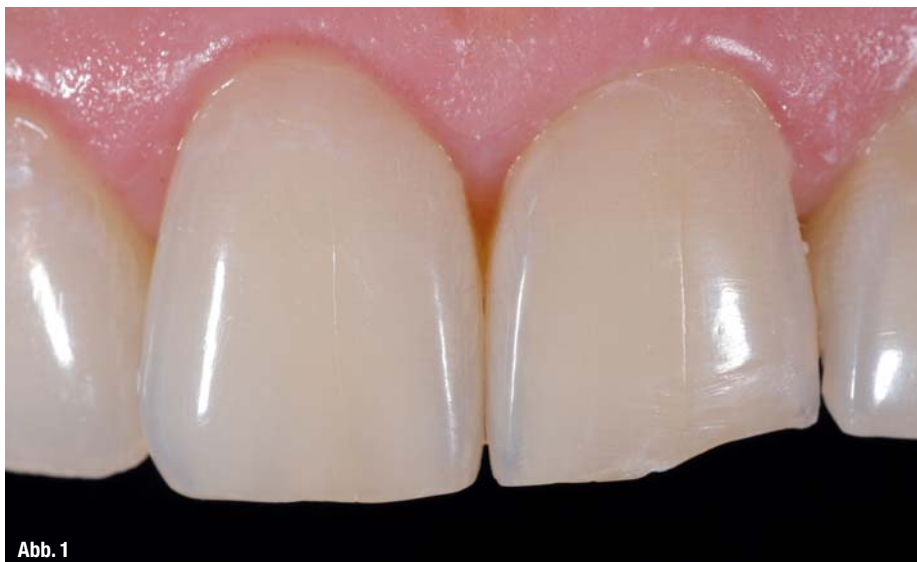

Abb. 1

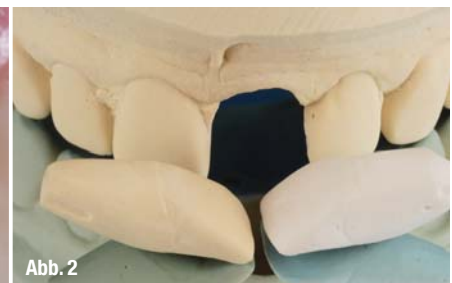

Abb. 2



Abb. 3

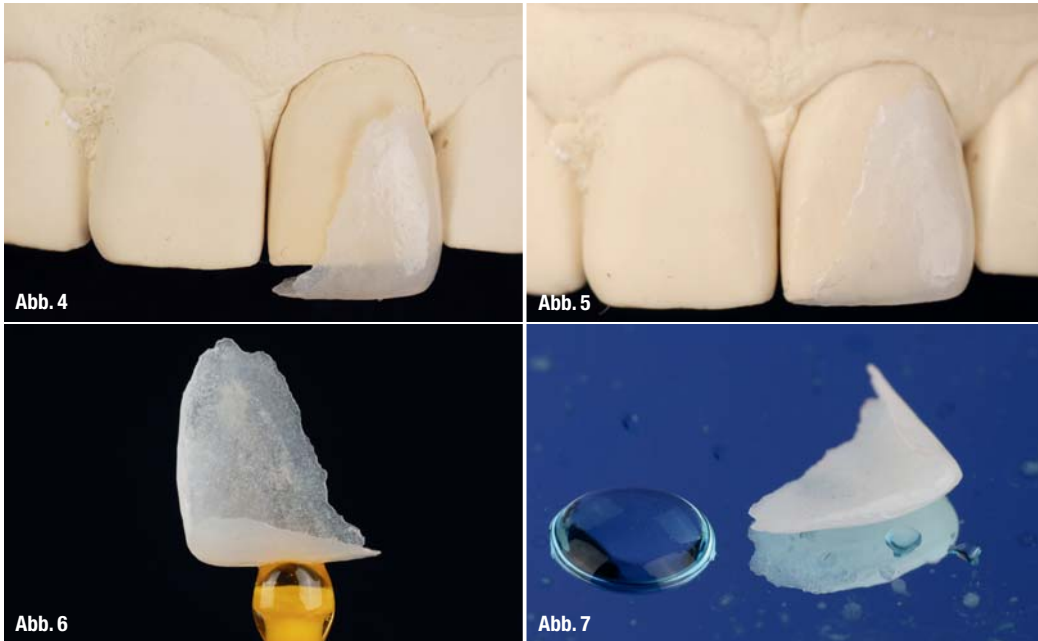


Abb. 4 und 5_ Die hauchdünne Verblendschale auf dem Gipsmodell.
Abb. 6 und 7_ Das Veneer ist transparent und hat die Schichtdicke einer Kontaktlinse.

unreinigungen restlos zu beseitigen. Anschließend wurde das Veneer mit Wasser abgespült und die Oberfläche für 60 Sekunden mit einer fünfprozentigen Flußsäure geätzt (IPS® Ceramic Etching Gel) (Abb. 9). Mit der Ätzung konnte eine mechanische Retention erzeugt werden. Die Flußsäure wurde mit Wasser entfernt, das Veneer in einer Alkohollösung im Ultraschallgerät gereinigt und nochmals mit reichlich Wasser gespült. Nach der Trocknung applizierten wir Monobond Plus auf die Innenseite des Veneers, das wir ebenfalls für 60 Sekunden einwirken ließen (Abb. 10).

Beim adhäsiven Befestigen des Veneers ist die absolute Trockenlegung des Arbeitsbereichs unverzichtbar. Es wird empfohlen, einen Kofferdam zu legen

(OptraDam®), um jegliche Kontamination zu vermeiden. Der Schmelz wurde dann 15 bis 30 Sekunden mit Total Etch (37%ige Phosphorsäure) geätzt. Es ist empfehlenswert, die Nachbarzähne während des Ätzvorgangs mit einem Teflonband abzudecken (Abb. 11). Dadurch wird ein versehentliches Anätzen vermieden und die nachfolgende Entfernung des Überschusses wird zudem erleichtert. Das Ätzgel wurde fünf Sekunden lang mit Wasser abgespült und die überschüssige Flüssigkeit auf der Schmelzoberfläche trocknete nach etwa fünf Sekunden. Nun konnte das Adhäsiv appliziert werden. In diesem speziellen Fall verwendeten wir ExcITE®.

Das Befestigungs-Composite (Variolink Veneer) wurde mithilfe der Applikationskanüle direkt auf die

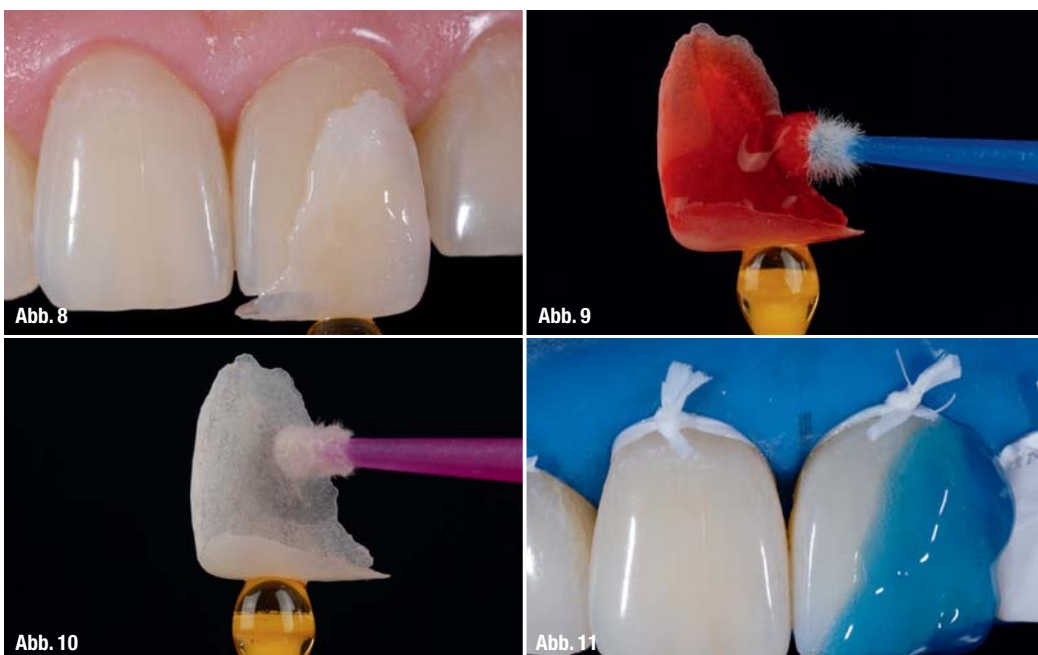


Abb. 8_ Bestimmung der Composite-Farbe für ein ästhetisches Ergebnis. Die Verwendung von Positionierhilfen vereinfachte die Handhabung.
Abb. 9_ Die Restauration wurde für 60 Sekunden geätzt.
Abb. 10_ Die Applikation des Silans.
Abb. 11_ Während der Schmelz mit Total Etch geätzt wurde, wurde der Nachbarzahn mit einem Teflonband geschützt.

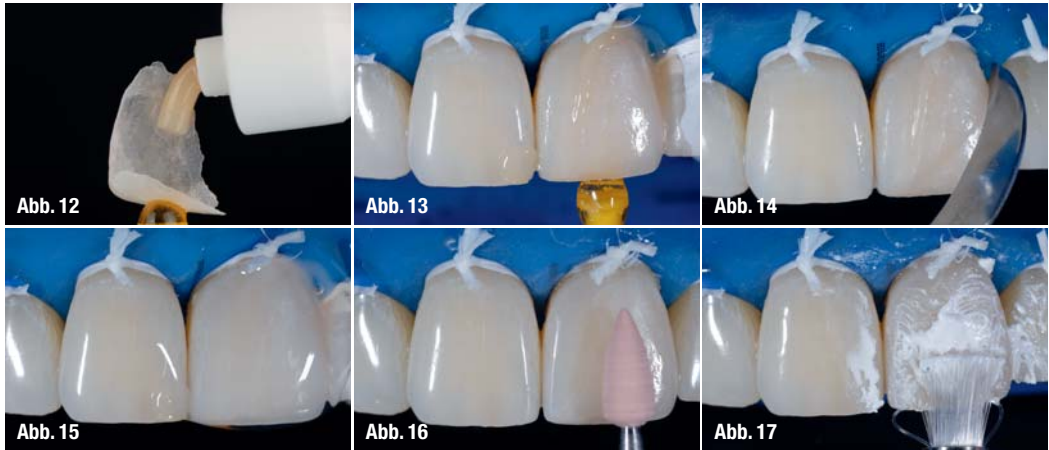
Abb. 12_ Das Befestigungs-Composite wurde auf die Innenseite des Veneers appliziert.

Abb. 13_ Das Veneer wurde mit einem OpraStick aufgesetzt.

Abb. 14_ Nach der Lichthärtung wurden die Überschüsse entfernt.

Abb. 15_ Die Zementfuge wurde mit einem Glycerringel bestrichen und lichtgehärtet.

Abb. 16 und 17_ Die Ränder wurden finiert und poliert.

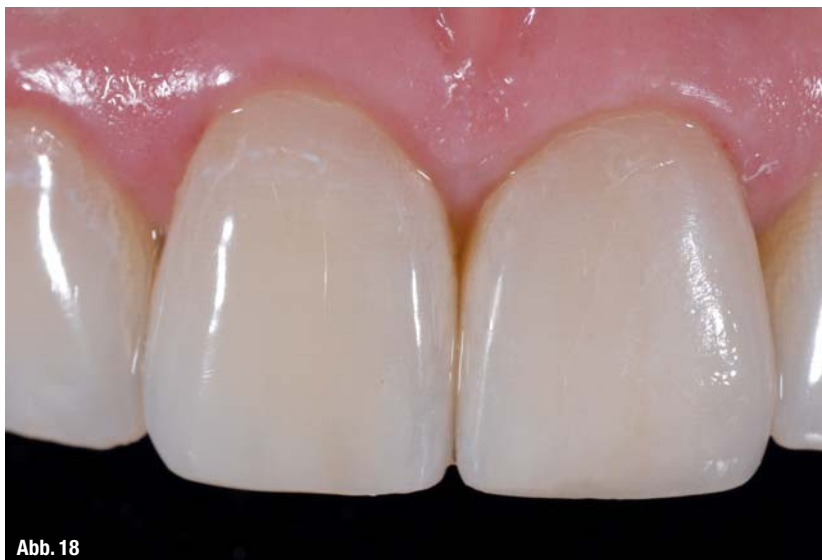

Innenfläche des Veneers aufgebracht und dieses dann im Mund platziert (Abb. 12 u. 13). Dabei übten wir etwas Druck in vertikaler Richtung aus, wodurch überschüssiges Material herausquellen konnte. Anschließend musste die eingesetzte Restauration für zehn Sekunden von vestibulär und palatinal lichtgehärtet werden. Die Überschüsse wurden mit einem Skalpell Nr. 12 entfernt (Abb. 14). Um eine Sauerstoffinhibition an der Oberfläche zu vermeiden, wurden die Ränder mit Glycerringel (Liquid Strip) bestrichen und nochmals für 30 Sekunden von beiden Seiten lichtgehärtet (Abb. 15). Schließlich wurde die Restauration mit dem Astropol®/Astrobrush®-System ausgearbeitet und poliert (Abb. 16 und 17).

_Fazit

Abb. 18_ Die eingesetzte Restauration: Weder ein Übergang vom natürlichen Zahn zum Veneer noch eine Farb- oder Formabweichung sind zu sehen.

Die Abplatzung an der distalen Schneidekante von Zahn 21 konnte ohne jedwede Präparation restauriert werden (Abb. 18). Moderne Konzepte und Materialien ermöglichen uns heutzutage derartige Behandlungen im Sinne der Zahnerhaltung. Gerade bei Abrasionen und Abplatzungen ist dies ein abso-



lut bereicherndes Konzept. Vor der Restauration ist jedoch in solchen Fällen stets der Grund der Abplatzung zu diagnostizieren und eventuell eine funktionelle Therapie vorzunehmen.

_Kontakt

cosmetic
dentistry



Dr. Alejandro James Marti

Bld. Juan Alonso de Torres
2219
Col. Panorama
León, Gto. CP 37160
Mexiko



E-Mail: doctor@alejandrojames.com.mx



Dr. Rosa Antonia López Parada

Bld. Venustiano Carranza
613
Col. San Miguel
León, Gto. CP 37390
Mexiko



E-Mail: Ralp_odonto@yahoo.com.mx



ZT Francisca Hernández

Astronautas 802
Col. Panorama
León, Gto. CP 37160
Mexiko



E-Mail: art-dent@live.com.mx