

Ästhetik at its best: Interdisziplinäre Zusammenarbeit – alles unter einem Dach

Autor_Dr. Martin Jaroch

Der moderne Patient kommt heute, anders als in den Jahren vor den Darstellungen der Praxen auf Internetseiten und anderen digitalen Portalen, deutlich informierter in die Praxis. Ein Großteil dieser Patienten fordert daher eine ganzheitliche Behandlung mit optimalen ästhetischen Ergebnissen, die von Einzelpraxen nur schwer realisiert werden können. Zu groß sind heute die Behandlungsspektren, die unter anderem standardmäßige professionelle Parodontalbehandlungen oder Implantatversorgungen mit Sinuslift fordern. Die Vielzahl an Spezialisierungen macht es nötig, dass sich die Zahnärzte auf einem oder zwei Gebieten regelmäßig fortbilden und durch gegenseitigen Austausch profitieren. Der Zusammenschluss von Spezialisten in einem Zentrum, so wie es bereits in früheren Jahren in den Polikliniken praktiziert wurde, eröffnet dem Patienten ganz neue Therapiemöglichkeiten und schafft eine Versorgungsmöglichkeit, die keine Wünsche offen lässt. Daher ist es umso mehr er-

staunlich, dass heute nach wie vor fast 50% der Praxisneugründungen als Einzelpraxen betrieben werden. Es ist heute kaum möglich, sämtliche Geräte in einer Einzelpraxis – so wie das für Implantatpatienten sehr sinnvolle DVT – zu besitzen, was die Behandlungsmöglichkeit und damit die heutigen Möglichkeiten bei der Behandlung von Patienten zu Ungunsten der Patienten extrem einschränken kann.

Das folgende Patientenbeispiel soll aufzeigen, wie Planung und Teamarbeit als Erfolgsgarant für ästhetisch-funktionelle Rekonstruktionen gesehen werden kann. Bei Patienten, die das Zentrum mit einem hohen Behandlungsbedarf betreten, wird sofort klar, dass die vor dem Zahnarzt und dem Patienten stehende Aufgabe nicht alleine zu bewältigen sein wird. Daher erfolgt bereits im ersten Gespräch die Aufklärung darüber, dass verschiedene unabhängige Einzelschritte notwendig sein werden, um ein optimales und langfristiges Ergebnis zu garan-

Abb. 1–7_ Ausgangssituation des 55-jährigen Patienten.




Abb. 1

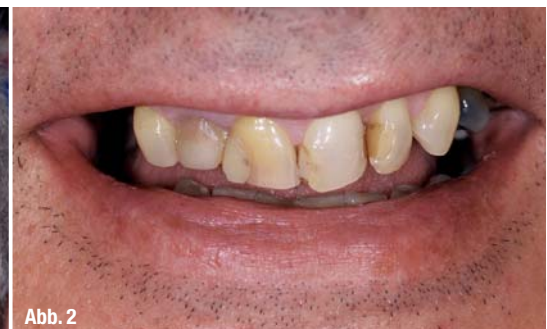

Abb. 2

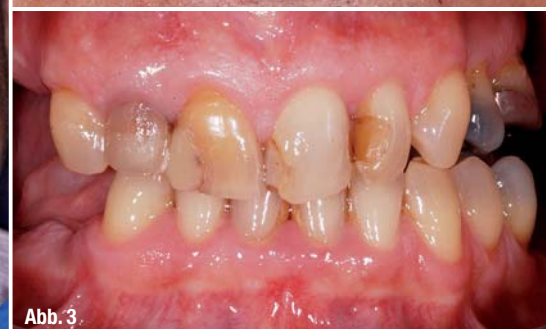

Abb. 3

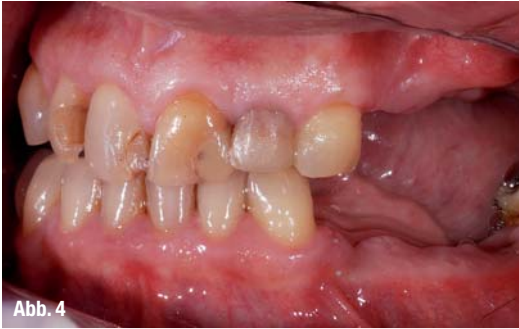

Abb. 4

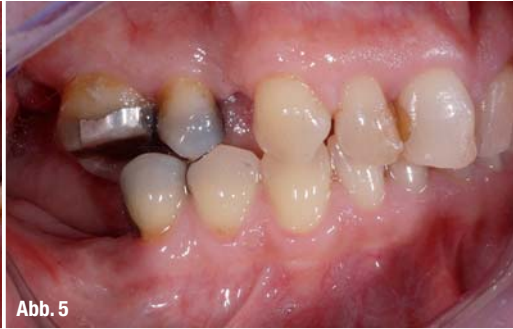

Abb. 5

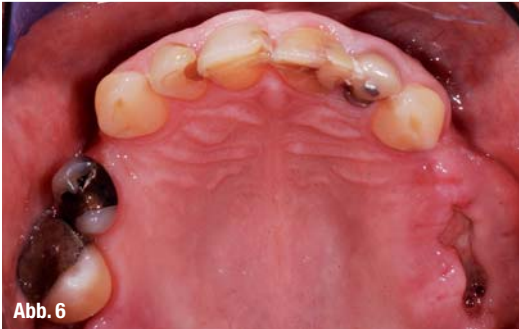

Abb. 6

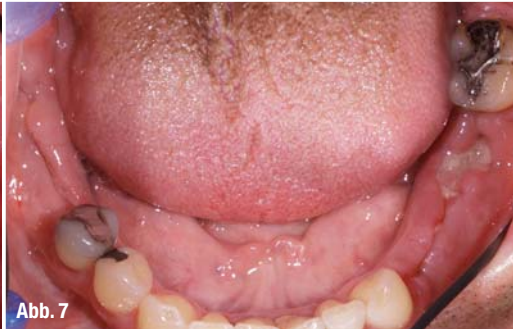

Abb. 7

tieren. In der Regel erfolgt ein separates Gespräch mit den Ärzten und die Behandlung wird in die einzelnen Zwischenschritte aufgeteilt.

Der 55-jährige Patient kam mit folgender Diagnose: Angle-Klasse II/2, Unterkieferrücklage, tiefer Biss, Eichner-Klasse B3, fehlende Zähne 16–14, 24, 27, 37, 36, 44–46, insuffiziente Füllungen in Front- und Seitenzahngebiet, leichte Abrasionen im FZ- und SZ-Bereich, normale Lachlinie, IKP=RKP (Abb. 1–7). Wie alle Patienten mit ähnlichem Verlauf wurde er vor definitiver Planung parodontologisch und prophylaktisch vorbehandelt. Erst nach erfolgreicher Vorbehandlung und der Einhaltung der Hygiene-richtlinien wird der Patient in die prothetisch-chirurgische Phase aufgenommen. Das wesentliche Anliegen des Patienten war es, wieder richtig essen zu können und die Zähne so zu gestalten, dass diese erneut eine dem Alter angemessene Ästhetik bieten. Zudem wünschte der Patient einen festen Zahnersatz mit leichten Fehlstellungen. Die allgemeine Anamnese ergab keine Kontraindikation für die Planung von Implantaten, der erhöhte Blutdruck war bereits medikamentös eingestellt.

Die nicht erhaltungswürdigen Zähne oder Zähne, die eine unsichere Prognose aufzeigten (Zahn 12 und 47), wurden vor Parodontalbehandlung extrahiert (Abb. 8). Die Extraktion entschärfte die parodontale Ausgangssituation und es blieben nur Zähne mit einer Taschentiefe von 4 mm, die sehr gut im geschlossenen Scaling behandelt werden konnten.

Anschließend wurde ein Abdruck zur Erstellung eines Wax-ups genommen und das Wax-up an die ästhetischen Vorstellungen und Möglichkeiten angepasst. Dazu erfolgt im Zentrum ein Ärztegespräch, in dem jeder Spezialist seine Vorstellungen

und deren Grenzen deutlich aufzeigt, sodass ein Vorgehen geplant werden kann, welches keine Überraschungen zulässt. In dem vorliegenden Fall waren gleich vier Spezialisten an der Umsetzung beteiligt. Die Kollegen Dr. Basset und Dr. Hoang-Do übernahmen die Vorbehandlung und die ästhetische Planung, der Oralchirurg Dr. Sahn versorgte

Abb. 8_ OPG zu Beginn der Behandlung.

Abb. 9_ Wax-up zur ästhetischen Planung.

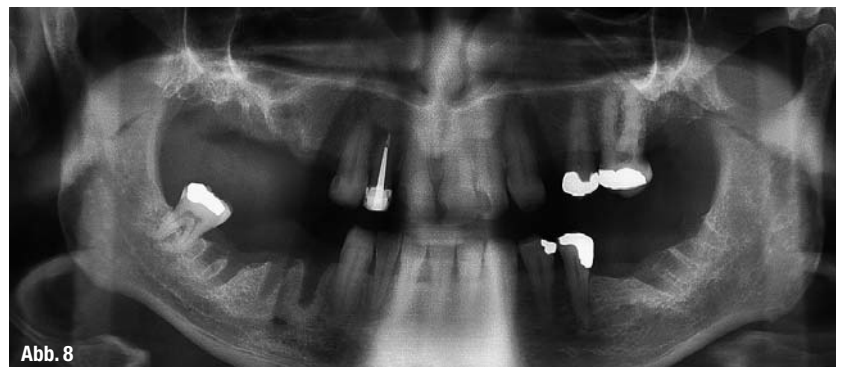

Abb. 8

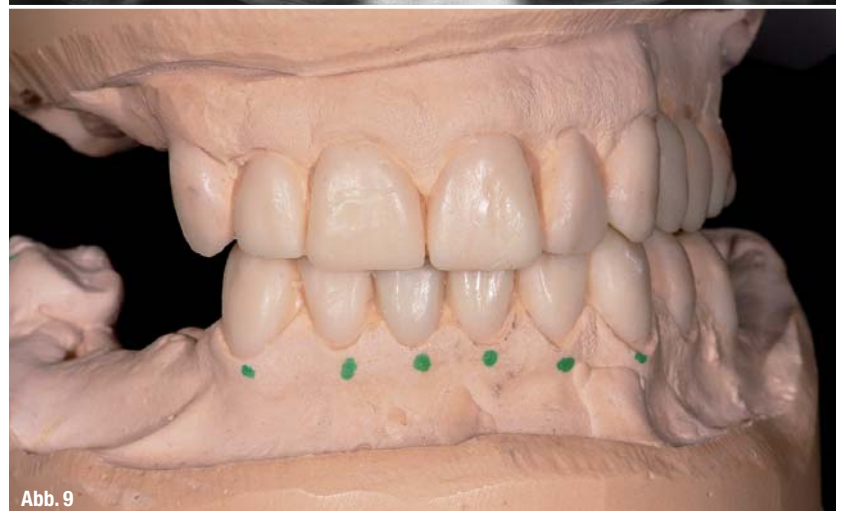


Abb. 9

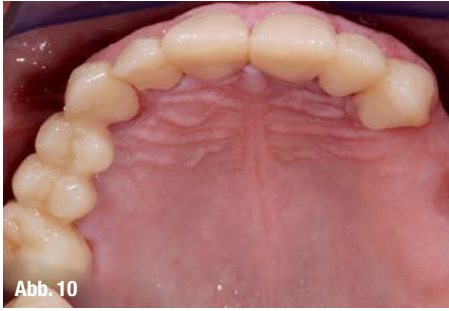

Abb. 10

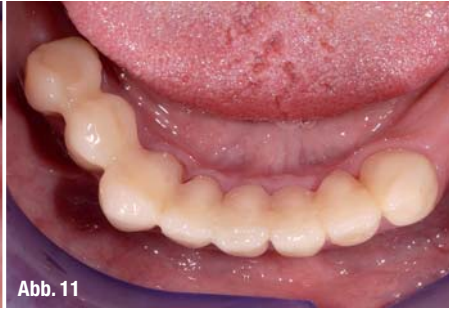

Abb. 11

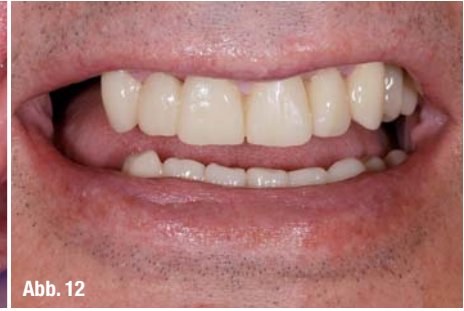

Abb. 12

Abb. 10–12_ Intraorale Darstellung des Langzeitprovisoriums.

den Patienten mit den notwendigen chirurgischen Vorbehandlungen (Sinuslift in Regio 16) und anschließend mit den Implantaten. Der Zahntechnikermeister Herr Locher aus der hauseigenen Premium-Zahntechnik übernahm die Umsetzung der hoch angesetzten ästhetischen Vorstellungen der beteiligten Ärzte. Eben diese Komplexität erfordert das geplante Vorgehen unter einem Dach, denn es ist kaum denkbar, dass die vor einem stehenden Herausforderungen durch Überweisungen und individuell unterschiedliche Praxis- und Behandlungsabläufe hätten realisiert werden können. Die Zielsetzungen wurden wie folgt festgelegt: Front-Eckzahnführung einstellen, antagonistischer Kontakt durch Aufbau der OK-Front nach palatinal und Aufbau der UK-Front nach vestibulär wiederherstellen, Wiederaufbau des Höckerreliefs im Seitenzahnbereich, Bisserrhöhung am Stützstift um 1,5 mm, Harmonisierung des OK-Schneidekantenverlaufs mit Referenz Zahn 11 und Harmonisierung des Arkadenverlaufs im UK (grüne Punkte) (Abb. 9).

Nachdem die ästhetischen Ziele des Wax-ups definitiv festgelegt wurden, konnten zur präprothetischen Versorgung Aufbaufüllungen an 25, 26, 34 und 35 gelegt werden. Im Anschluss erfolgte die Präparation und Herstellung eines Langzeitprovisoriums mit gewünschter Bisserrhöhung (Abb. 10–12). Zur Planung der Implantate und für die Herstellung der Bohrschablonen wird in der Regel ein DVT benö-

Abb. 13_ Darstellung der DVT-Aufnahme.

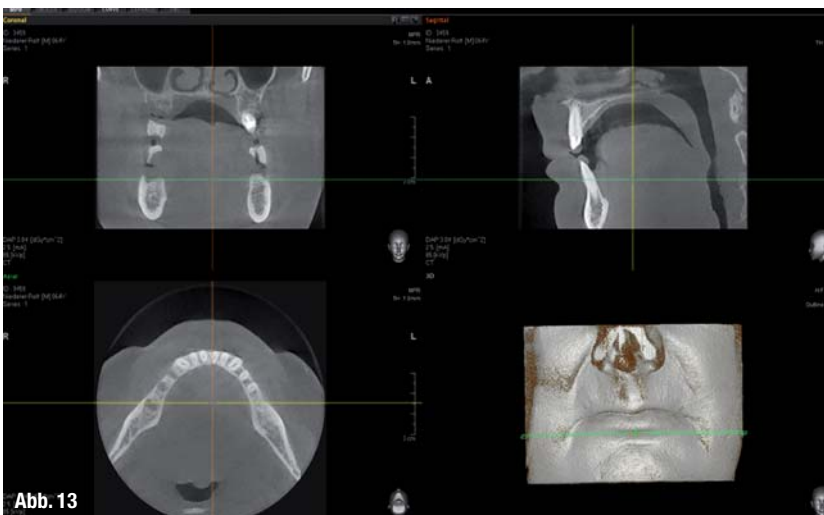

Abb. 13

tigt, welches ebenfalls direkt im Zentrum erstellt werden kann. Natürlich kann die Implantation auch bei Fehlen eines DVTs ohne dieses erfolgen, die Einschätzung des Knochenverlaufs ist aber insbesondere im Unterkiefer sehr schwierig. Zudem kann anhand der Schablone und röntgenopaker Zähne die Relation zwischen Zahnhöhe und Abstand zum Implantat sehr gut dargestellt werden. Dies kann sehr hilfreich sein, denn es kommt nicht selten vor, dass der für die Implantation zu Verfügung stehende Knochen deutlich von Quadrant zu Quadrant divergieren kann (Abb. 13). Dieses Beispiel zeigt, wie wichtig es ist, wenn der Implantologe nur die Implantate setzt und an der prothetischen Planung nicht beteiligt ist, denn natürlich kann bei ungünstiger Inklination der inserierten Implantate in der Zahntechnik viel mit individuellen Abutments korrigiert werden, dem optimalen Ergebnis für den Patienten ist diese Situation aber sehr fern. Es kommt daher bei Zerstückelung der Patientenarbeit auf verschiedene Einzelpraxen mit einem Schwerpunkt nicht selten vor, dass Implantate gesetzt werden, die im Anschluss nicht versorgt werden können. Gleiches gilt auch für die Parodontalbehandlung, denn gerade im Bereich dieser Spezialisierung gehen die Meinungen zwischen erhaltungswürdigem Zahn und damit auch prothetisch langfristiger Prognose sehr weit auseinander. Erfolgt in einer Einzelpraxis nur die definitive prothetische Versorgung, ist es in der Regel so, dass der Patient nur den Zahnarzt für mögliche Probleme heranziehen kann.

Der Oralchirurg setzte mithilfe einer Bohrschablone, mit der die Initialbohrung gezielt erfolgen kann, die Implantate entsprechend der Planung in Regio 16, 15, 14, 12, 24, 36, 44, 45, 46 (Abb. 14). Als Orientierungshilfe dienten auf dem DVT die zu ersetzenden Zähne aus Kunststoff, welche mit Bariumsulfat vorbehandelt wurden. Verwendet wurden Implantate der Firma Astra Tech®, wobei für die implantologische Versorgung in Regio 16 ein externer Sinuslift nötig wurde. Nach einer Einheilungsphase von sechs Monaten erfolgte die Freilegung mittels Lappenbildung und Einsetzen der Heilungskappen. Das schrittweise Vorgehen und die ausreichende Einheilungsphase gehört ebenfalls zum Konzept der sicheren Planung, denn ein Patient, der in der Regel über Jahre nur teilbezahnt gelebt

hat, ist auch in der Lage, eine längere Behandlungszeit mit gleichzeitig höchster Sicherheit in Kauf zu nehmen. Die Sofortimplantation kann eine Lösung im sichtbaren Frontbereich sein, diese muss aber sehr selektiv und mit exakter Indikationsstellung erfolgen. In der Regel braucht ein Patient keine Helden mit schnellen Lösungen, sondern ein Team mit langfristiger Planungssicherheit.

Nach Einheilung der Gingivaformer und Etablierung von befestigter Gingiva zirkulär um die Implantate erfolgte beim fünften Behandlungstermin die Nachpräparation der Zähne, das Einschrauben des Abdruckpfostens, die Abformung mit offener Löffeltechnik, das Anlegen des Gesichtsbogens sowie das Zentrikregistrat mit Luxatemp mithilfe der bereits getragenen Provisorien. Die definitive Zahnfarbe wurde anhand des VITA-Farbrings ausgesucht und die Kollegen entschieden sich gemeinsam mit dem Zahntechniker für A3 mit Nuancen von A2 in der Front. Bis zur Fertigstellung der definitiven Versorgung erhielten die Zähne Provisorien, die miteinander verblockt waren. Die Langzeitprovisorien wurden an den Stellen der Sulkusformer zurückgeschliffen.

Mit diesem Schritt war die zahnärztliche Zusammenarbeit so weit fortgeschritten, dass die Ergebnisse im Premium-Labor vonseiten der Zahn-technik zahntechnisch umgesetzt werden konnten. Aufgrund der gemeinsamen Planung kannte der Techniker den Wunsch des Patienten nach Stabilität/ Belastbarkeit und einer dem Alter entsprechenden Ästhetik, die nicht durch weiße Zähne definiert werden sollte. Bei der Auswahl der Materialien wurde versucht, den hohen ästhetischen

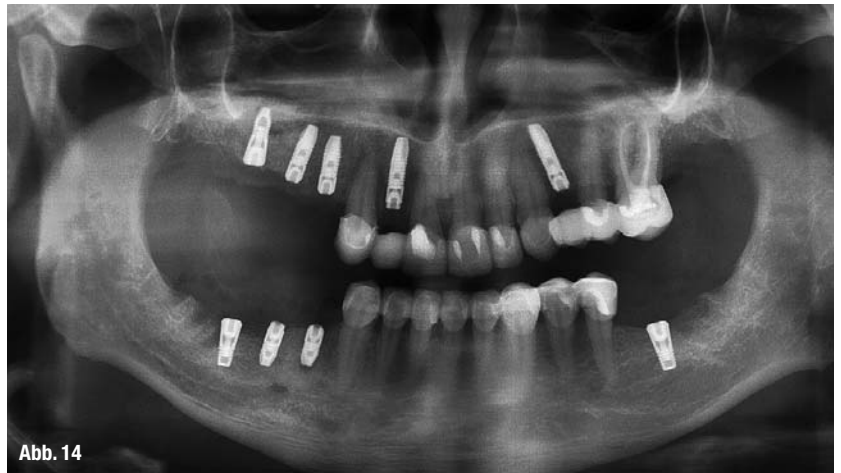

Abb. 14

Anforderungen gerecht zu werden und man entschied sich für eine vollkeramische Restauration. Die Kronen wurden mit der e.max® Presskeramik hergestellt, die Frontzähne mit LT-Rohlingen im Cut-Back-Verfahren und mittels e.max ceram verblendet, die Seitenzähne mit HT-Rohlingen, die koloriert wurden. Bewusst wurde bei dem vorliegenden Fall das Konzept der unabhängigen Pfeiler gewählt (Abb. 15–17). Dieses Konzept verringert das Risiko der gesamten Erneuerung des Zahnersatzes im Falle einer Problematik an einem der Implantate oder Zähne. Zudem wird bei den verbleibenden Zähnen die physiologische Eigenbeweglichkeit nicht eingeschränkt, was vor allem bei parodontal vorgeschädigten Zähnen vorteilhaft sein kann.

Im Labor erfolgte die Herstellung eines Gingivamas-kenmodells, auf welchen die Titanabutments von Atlantis im Seitenzahnbereich mit Opaker behan-

Abb. 14_ OPG nach erfolgreicher Implantation.

Abb. 15–17_ Zahntechnische Umsetzung der geplanten Ästhetik.
Abb. 18–19_ Intraorale Darstellung der Abutments.

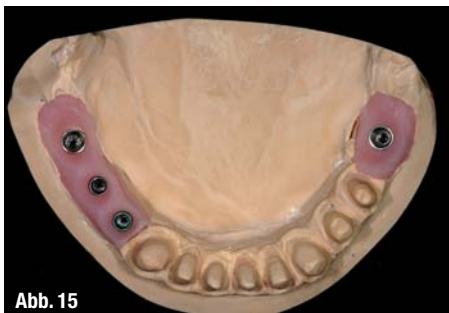

Abb. 15

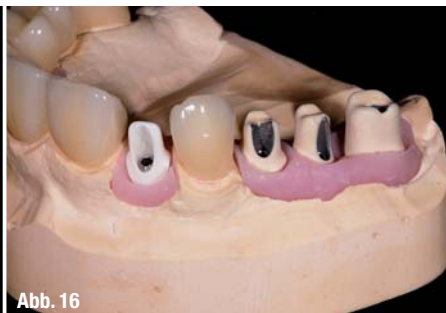

Abb. 16

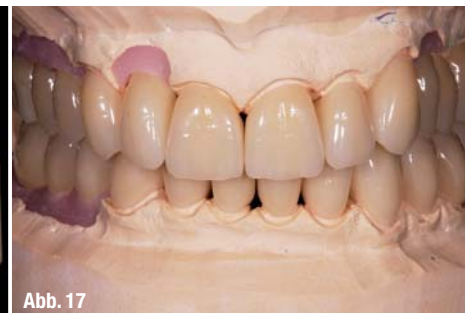

Abb. 17

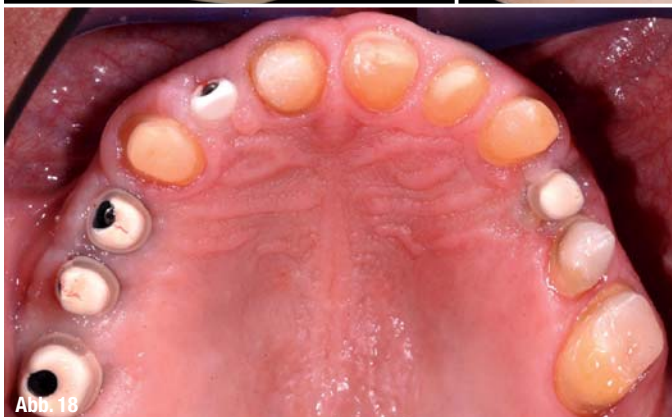

Abb. 18

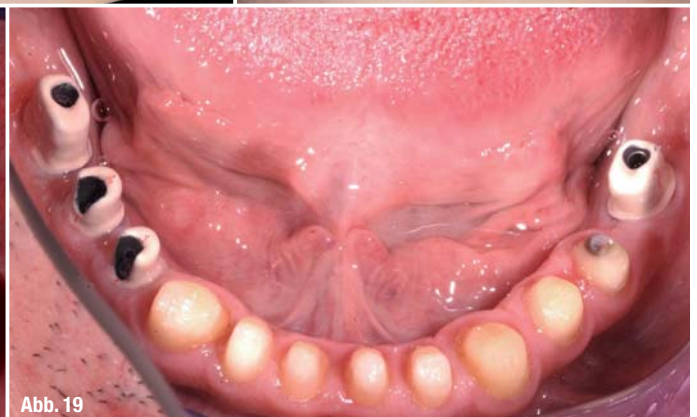

Abb. 19

Abb. 20–24_ Endergebnis des Patienten.

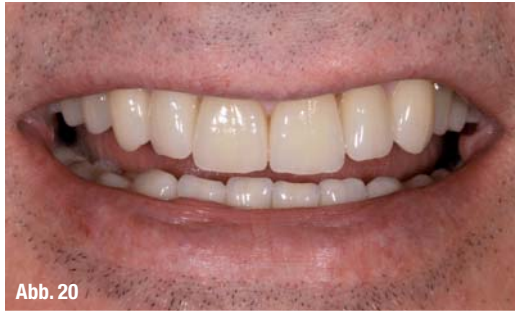

Abb. 20

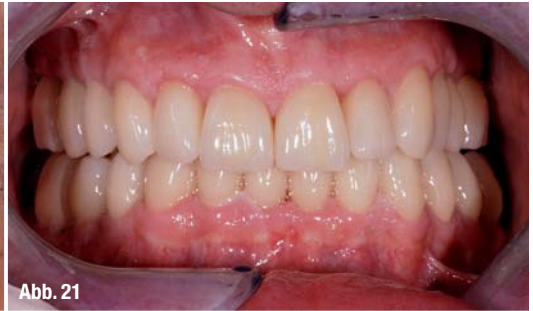

Abb. 21

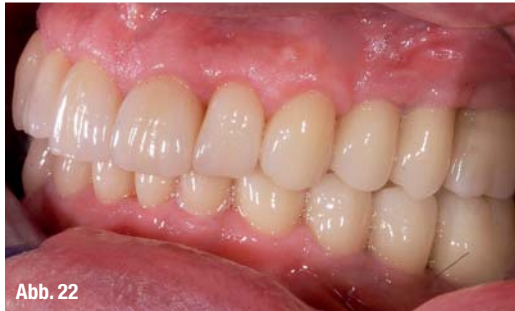

Abb. 22

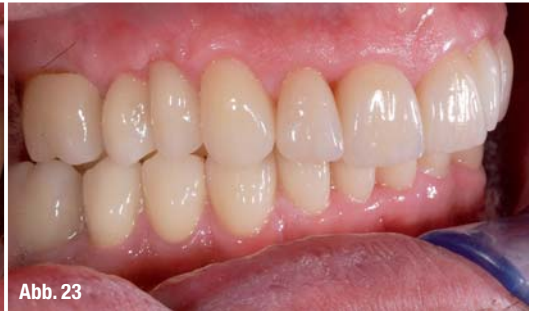

Abb. 23

delt wurden. Nach Herstellung der Einzelkronen wurden die Abutments über Schlüssel aus Pattern Resin eingesetzt und die Passung überprüft (Abb. 18–19). Die Abutments wurden mithilfe einer Ratsche mit 25 N/cm festgezogen. Vor Eingliederung mussten die Kronen 20 Sek. mit Flusssäure angeätzt und 1 Min. mit Monobond S plus silanisiert werden. Die Okklusion wurde in Statik und Funktion überprüft und Vorkontakte wurden beseitigt (Abb. 20–24).

Ästhetisch lässt der Fall keine Wünsche mehr offen und die Langzeitstabilität kann als hoch angesehen werden. Es hat sich in den letzten Jahren gezeigt, dass ein solches Konzept nicht nur für den Patienten den größtmöglichen Vorteil bietet, sondern dass gleichzeitig das behandelnde Team vor unvorhersehbaren Problemen befreit wird. Daher ist die Zusammenarbeit in einem Zentrum ein Gewinn für alle Seiten und erlaubt tägliche Ästhetik und Funktion at its best.




Abb. 24

_Kontakt
cosmetic
dentistry

Dr. Basset Zahnmedizin Zentrum
Dr. Uwe Basset (Zentrumsleiter)

Angestellte Ärzte:

Dr. Martin Jaroch



Dr. Ha Vy Hoang-Do
Dr. Andreas Sahn

Sankt-Johannis-Straße 1
78315 Radolfzell am Bodensee
www.drasset.de

