

# Orale Modetrends und ihre Folgen: Eine multidisziplinäre Herausforderung

**Autorin** Dr. med. dent. Brigitte Zimmerli

Mit der gesellschaftlichen Akzeptanz von Piercings im Mund- und Gesichtsbereich steigen auch die Anforderungen bezüglich Informationsvermittlung und spezieller Mundhygieneinstruktionen durch das zahnärztliche Team. Bei Komplikationen ist ein multidisziplinäres Wissen des Teams gefordert. Von Dr. Brigitte Zimmerli, Schweiz.

Der Wunsch nach Verschönerungsmaßnahmen im Mundbereich findet sich in der frühesten Menschheitsgeschichte. So wurden zum Beispiel bei den Inkas die Zähne mit Lapislazuli-Steinchen im Sinne der heutigen Skyces verschönert, oder es finden sich mit der Pfählung der Unterlippe bei gewissen lateinamerikanischen Urstämmen Vorläufer der heutigen Piercings. Auch rituelle Perforationen, wie sie in Asien angetroffen werden, oder Lippenteller in Afrika, stehen der heutigen Piercingkultur sehr nahe. Es finden sich Formen von oralen Tätowierungen in menschlichen Urkulturen, so zum Beispiel in Afrika, wo sich gewisse Volksgruppen das Zahnfleisch dunkel einfärben. Sogar der Wunsch nach „Dracula-Eckzähnen“ ist nicht

so modern, wie das weitläufig angenommen wird. Auch hier finden sich Kulturen, die mit primitivsten Methoden die Frontzähne zuspitzen, um ihrem Gesicht einen kriegerischen Ausdruck zu verleihen. Es gibt demzufolge in der modernen Gesellschaft kaum einen Mundschmuck, der keine Verwandtschaft zu einer frühen menschlichen Kultur hat. Vielleicht einzige Neuentwicklung im Bereich Mundschmuck ist das Einbringen von Leuchtkörpern in die Mundhöhle. Diese Zierde ist vor allem bei Discobesuchern gefragt. Der vorliegende Artikel versucht einen aktuellen Überblick über Mundschmuckarten zu vermitteln. Zudem werden mögliche Risiken und Komplikationen, die durch das Tragen von Mundschmuck erfolgen, aufgezeigt.

## Motivation für Mundschmuck

Die Motivation zur Eingliederung von Mundschmuck ist sehr vielfältig. Während früher gewisse Körperveränderungen im Mundbereich für die Status- und Gruppenzugehörigkeit wichtig waren, will man heute mit der Mundzierde entweder die eigene Schönheit betonen oder aber provozierend auf andere Menschen wirken. Nicht selten wird Mundschmuck in der späten Pubertät eingesetzt, um den Schmuck als Abgrenzung zu den Eltern zu tragen. Es gibt zahlreiche Untersuchungen, die versuchen, den Zusammenhang von psychischen Eigenschaften und Piercings zu analysieren. Es zeigt sich, dass Piercingsträger eher eine Tendenz zur Extrovertiertheit, zu Genuss- und Suchtmittelabusus haben und im Allgemeinen risikofreudiger sind, z.B. was die Ausübung von Risikosportarten betrifft. Die Auswahl von Mundschmuck ist heute vielfältiger denn je. Eine Übersicht bezüglich aktuellen Mundschmuckarten und deren Risiken finden Sie in Tabelle 1.




Foto: Jose AS Pires

| Mundschmuck                | Lokale Komplikationen   | Systemische Komplikationen*  |
|----------------------------|---|--|
| Skyce                      | Debonding, Verfärbung Randbereich   | Aspiration, Verschlucken   |
| Dazzler & Twinkles         | Debonding, Verfärbung Randbereich, erhöhte Plaqueakkumulation um Schmuckstück     | Aspiration, Verschlucken   |
| Echter Edelstein           | Debonding, Verfärbung Randbereich, Verletzung Zahnoberfläche durch Präparation    | Aspiration, Verschlucken   |
| Zahntattoo                 | Löst sich selbst sehr rasch ab  | Verschlucken, Aspiration unwahrscheinlich  |
| Piercing                   | Schmerzen, Blutung, Infektionen, Zahnfrakturen, Gingivarezessionen, Narbenbildung | Endokarditis, Tetanus, Artikulationsbehinderung, Schluckbeschwerden, Infektionskrankheiten (HIV, Hepatitis etc.), Aspiration, Verschlucken |
| Tätowierung                | Schmerzen, Schwellung, Infektionen  | Infektionskrankheiten  |
| Permanent-Make-up          | Schmerzen, Schwellung, Infektionen  | Infektionskrankheiten, allergische Reaktionen  |
| Lip-Stickers               | Sehr limitierte Haltbarkeit, eingeschränkte Lippensensibilität                    |  |
| Caps & Grillz              | Entzündungen Gingiva, Zahnfrakturen, Rezessionen                                  | Aspiration, Verschlucken   |
| Leuchtkörper               | Zahnfrakturen, Rezessionen Gingiva (nur bei längerem Tragen)                      | Allergische Reaktionen, Verletzungen durch Bestandteile Tray   |
| Dracula-Zähne aus Komposit | Verletzungen Lippe, Abfrakturen Komposit, Verfärbungen                            |  |

\* Eine allergische Reaktion ist grundsätzlich auf alle Fremdmaterialien in der Mundhöhle möglich und wurde deshalb in der Tabelle nicht spezifisch aufgeführt.

**Tabelle 1:** Mundschmuckarten und ihre Risiken (eine Auswahl).

### Allgemein rechtliche Informationen zu Mundschmuck

Jeder Mundschmuck, sofern er feststehend eingegliedert wird, stellt einen Eingriff in die körperliche Integrität dar. Deshalb braucht es bei minderjährigen Personen für die Eingliederung von Mundschmuck, sei es die adhäsive Befestigung von künstlichen Diamäntchen (Skyces) beim Zahnarzt oder sei es das Setzen eines Piercings im Tattoo- und Piercingstudio, die Einwilligung des Erziehungsberechtigten. Tattoo- und Piercingstudios unterliegen in der Regel der nationalen Gesetzgebung. Darin werden die Richtlinien für die Hygienepläne der Studios und auch Qualitätsstandards für Tätowierfarben festgehalten. Die Kontrolle dieser Richtlinien stellt sich als

schwierig heraus. Im Oktober 2011 wurde erneut eine Stichprobenkontrolle von Tätowier- und Permanent-Make-up-(PMU-)Farben in der Schweiz vorgenommen. Dabei mussten zahlreiche Farben als mangelhaft bis gesundheitsschädigend eingestuft werden (Tab. 2).

Der Piercer sollte einen Gesundheitsfragebogen haben und spezifisch nach möglichen Risikoerkrankungen wie Herzfehler fragen. Da der Piercer nicht über eine medizinische Ausbildung verfügt, ist es ihm in der Schweiz untersagt, Lokalanästhetika zu verwenden. Deshalb wird bei der Piercingsetzung höchstens mit Eis gekühlt, wobei die meisten Patienten berichten, dass z.B. das Zungenpiercing ohne Verwendung von Anästhetika gesetzt wurde und der Vorgang relativ schmerzfrei sei. Offensicht-

| Anzahl untersuchte Proben | Beanstandet | Anwendungsverbot |
|---------------------------|-------------|------------------|
| gesamt                    | 190         | 96 (51 %)        |
| Tätowierfarben            | 167         | 88 (53 %)        |
| PMU-Farben                | 23          | 8 (35 %)         |

| Beanstandungsgründe             | Gesamt | Tätowierfarbe | PMU* |
|---------------------------------|--------|---------------|------|
| Deklaration unerlaubte Stoffe   | 21     | 21            | –    |
| Analyseresultate                | 59     | 57            | 2    |
| Erhöhter Nitrosamin-Gehalt      | 17     | 15            | 2    |
| Nicht deklarierte Inhaltsstoffe | 98     | 90            | 8    |
| Falsche Deklaration             | 83     | 79            | 4    |

\*PMU: Permanent-Make-up

**Tabelle 2:** Stichprobenkontrolle von Tätowier- und Permanent-Make-up-Farben 2011 (nach Dr. U. Hauri, Kantonales Laboratorium Basel/Schweiz); Kampagne der Kantonschemiker.

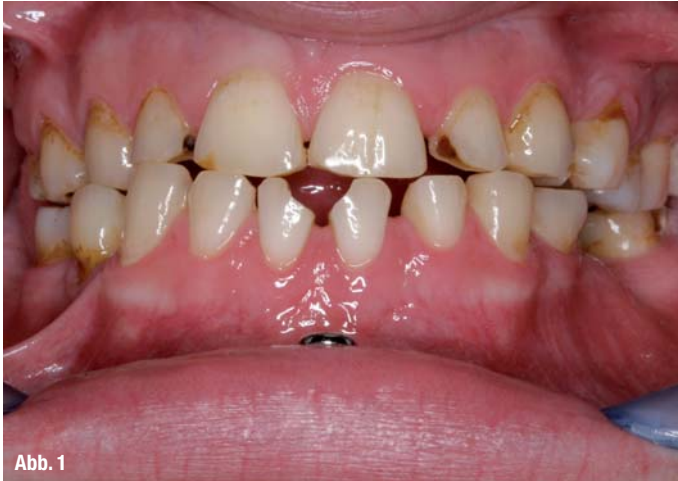

Abb. 1

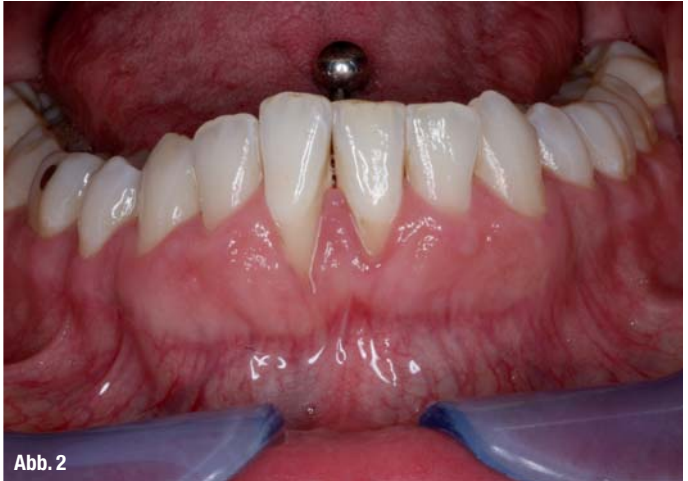

Abb. 2

**Abb. 1** Deutliche Abfraktionen mesial 31 und 41 infolge Trauma durch das Zungenpiercing.

**Abb. 2** Zungen- und Lippenpiercingträger. Die Rezessionen labial 41 und 31 sind auf die Traumatisierung durch das Lippenpiercing zurückzuführen.

**Abb. 3** Narbenbildung unterhalb der Unterlippe rechts. An dieser Stelle hat die Patientin während mehrerer Jahren ein Piercing getragen.

**Abb. 4** Das Zungenpiercing wurde bei der Anfertigung des Röntgenbildes nicht entfernt und zeichnet sich als helle Struktur im Bereich der Frontzähne ab.

lich reicht der „Adrenalinschub“ aus, dass die Schmerzen kurzzeitig nicht sehr intensiv wahrgenommen werden. Einige Patienten empfinden die Eingliederung des Schmuckstückes sogar als anregend.

Der Zahnarzt sollte das Prinzip „primum nihil nocere“ bei allen Patientenwünschen nie außer Acht lassen. Dies bedeutet konkret, dass ein Präparieren einer intakten Zahnoberfläche für das Einbringen eines echten Edelsteins definitiv entgegen dieser Ehrbekundung steht. Anders sieht es aus, wenn echte Edelsteine in Prothesenarbeiten, Kronen oder Füllungen befestigt werden. Hingegen muss der Patient vorinformiert werden, dass die echten Edelsteine, wenn sie in ein Füllungsmaterial eingearbeitet werden, nur wenig Licht erhalten und deshalb nur eine geringe Leuchtkraft entwickeln. Gerade größere farbige Edelsteine, wie zum Beispiel Rubine, können dann wie eine Karies aussehen. Dies kann am Beispiel von Sänger Mike Hucknall der Gruppe Simply Red illustriert werden.

### Informationen zu oralen Piercings

Die allgemeinen Risiken, bezüglich Nebenwirkungen bei Piercingsetzung, werden oftmals nicht rich-

tig eingeschätzt. Bei einer Umfrage von Krause und Mitarbeitern im Jahre 2000 bei 273 Personen, die mindestens ein Piercing im Kopfbereich hatten (total 699 Piercings; Ohrläppchen ausgeschlossen), wurde eine wesentliche Häufung von Komplikationen festgestellt. Neun Personen mussten wegen dem Piercing hospitalisiert werden, 42 Personen suchten den Arzt auf, 38 Patienten erhielten ein Rezept ausgestellt und 18 erhielten ein Arztzeugnis. Dass aufgrund dieser Zahlen deutsche Ärzte ein totales Piercingverbot bei Minderjährigen fordern, ist deshalb nicht weiter verwunderlich. Dabei muss ergänzt werden, dass heute jedes fünfte Mädchen bis einjährig in Deutschland bereits gepierct ist. Die häufigsten Stellen sind die Ohrläppchen, wobei die Anzahl gepiercter Nasenflügel steigend ist.

Im Mundbereich können zu den allgemeinen Komplikationen, die bei Piercings auftreten können, zusätzliche Risiken festgestellt werden. Mehrere Arbeiten konnten zeigen, dass Zungenpiercings die Gefahr von Zahnfrakturen speziell im Frontzahnbereich deutlich erhöhen (Abb. 1). Dabei gilt, dass je länger der Steg des Schmuckstückes ist und je anteriorer das Piercing gesetzt wurde, umso höher ist das Risiko für Zahnschäden. Wird das Piercing frisch gesetzt, wird meistens ein längerer Steg gewählt, da

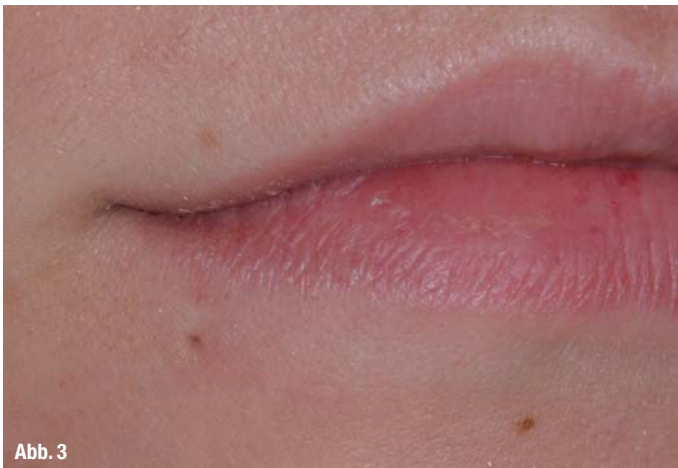

Abb. 3

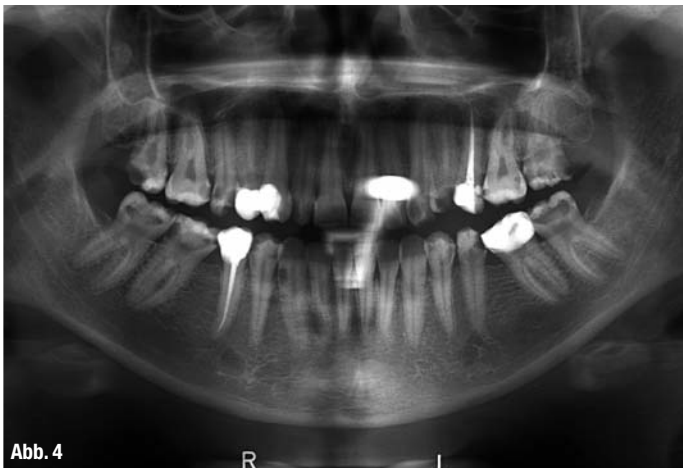


Abb. 4

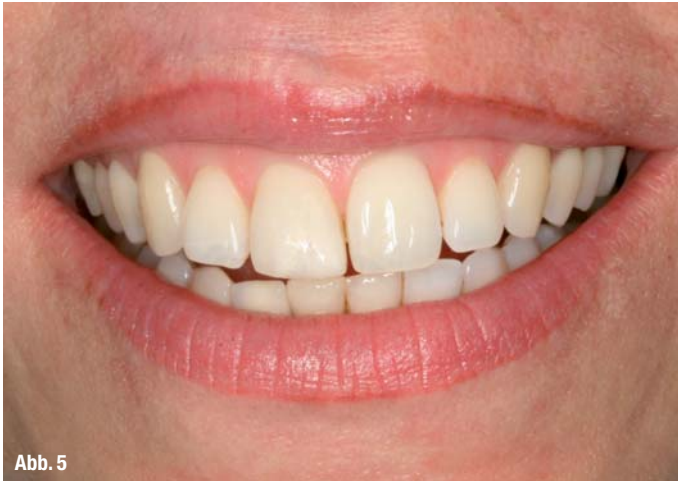

Abb. 5

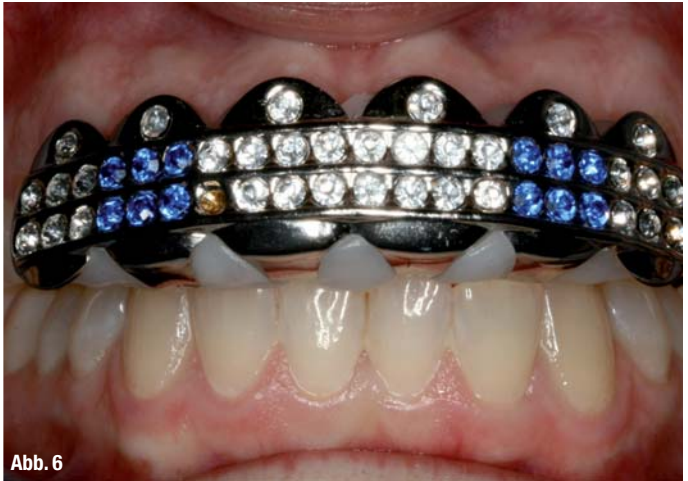

Abb. 6

**Abb. 5\_** Die Patientin ließ sich nach einem Unfall und daraus resultierender Narbenbildung im Oberlippenbereich die Konturen des Lippenrots mit Permanent-Make-up-Farben nachziehen. Die Farbe wurde dabei mehrmals in die obere Hautschicht eingebracht. Das Bild zeigt einen Zwischenschritt dieser kosmetischen Behandlung.

**Abb. 6\_** Oberkiefer-Grillz, der aus dem Internet bestellt wurde. Der weiße Kunststoff, der auf der Zahnreihe aufliegt und das Metallgitter befestigt, wird in heißem Wasser weich gemacht und dann auf die Zahnreihe gepresst.

die Zunge direkt nach der Piercingsetzung stark anschwellen kann. Nach einer Abheilphase von ca. zwei Wochen kann das Einheilpiercing durch ein kürzeres Schmuckstück ersetzt werden. Wichtig ist, dass der Zahnarzt versucht, den Patienten auf mögliche „Habits“ zu sensibilisieren. Bei Zungenpiercings kann häufig beobachtet werden, dass der Patient auf dem Schmuckstück herumkaut. Dieses Herumkauen führt nicht nur zu Schäden an der Zahnhartsubstanz, sondern wenn der Patient eine bevorzugte Stelle hat, wo er das Piercing zwischen die Zähne hält, dann kann das Piercing wie eine kieferorthopädische Apparatur funktionieren und zu Diastemabildung führen.

Das Lippenpiercing besteht meistens aus einer Auflage oral und einem Kugerverschluss extraoral. Es werden im Lippenbereich aber auch Ringe angebracht. Die Bewegungen der Auflage über Zahn und Zahnfleisch führt zu einer chronischen Traumatisierung des Gewebes. Dadurch können lokale Rezessionen bei der Auflagefläche beobachtet werden (Abb. 2). Einzelne Studien behaupten, dass das Risiko durch die Verwendung eines Kunststoffverschlusses minimiert werden könnte.

Zahnfrakturen und Rezessionen stellen einen irreversiblen Schaden dar. Während die Zahnfraktur durch restaurative Maßnahmen behandelt werden kann, stellt die Rezessionsdeckung sehr hohe Anforderungen an den Behandler, wobei der Beizug eines Spezialisten in Parodontologie meist unumgänglich ist.

Kann der Patient motiviert werden, das Schmuckstück zu entfernen, zeigt sich, dass bei der Piercingstelle eine Narbe verbleibt. Bei der Zunge ist der Narbenzug meist nicht weiter störend und stellt sich als kleines Bläschen auf der Zungenunterseite dar.

Die Piercings um den Lippenbereich hinterlassen hingegen eine ästhetisch kompromittierende Eindellung auf der Haut (Abb. 3).

Der Patient sollte unbedingt auf mögliche Risiken und Komplikationen bei oralen Piercings hingewie-

sen werden. Er sollte ebenfalls über Mundpflege und Pflege des Mundschmuckes (regelmäßige extraorale Reinigung) aufgeklärt werden. Zudem muss darauf geachtet werden, dass der orale Mundschmuck bei der Anfertigung von Röntgenbildern entfernt wird, damit die Diagnostik nicht eingeschränkt wird (Abb. 4).

### Tätowierungen und Permanent-Make-up

Tätowierungen im Mundbereich werden in Europa nur selten angetroffen. Intraoral findet sich als häufigstes Motiv ein Schriftzug auf der Unterlippeninnenseite. Die Risiken von Tätowierungen liegen zum einen bei einer möglichen Übertragung von Infektionskrankheiten, sofern sich der Tätowierer nicht an die Hygienerichtlinien hält, und zum anderen in der Gefahr von Schäden, die durch die Tätowierfarbe ausgelöst werden (Allergien, Freisetzung toxischer Substanzen).

Die Anwendung von Permanent-Make-up findet in Europa breitere Anwendung als das intraorale Tattoo. Zum einen wird Permanent-Make-up aus rein kosmetischen Gründen angewendet, zum anderen können mit dieser Technik Narben im Lippenbereich auskorrigiert werden (Abb. 5). Zwar schneiden die Permanent-Make-up-Farben in der Testung von 2011 wesentlich besser ab als die Tätowierfarben, es darf aber nicht vergessen werden, dass besonders in roten Farben häufig allergisierende Substanzen (Nickel, Zinnober) und bedenkliche Zusatzstoffe (Quecksilbersulfid) gefunden werden.

### Ausgefallener Mundschmuck

Neben den oben genannten Varianten von Mundschmuck sind weitere Verschönerungen der Mundhöhle möglich. Caps und Grillz finden sich vor allem in der Hip-Hop-Szene. Bekannte Künstler lassen sich einzelne goldhaltige Hülsen (Caps) anfertigen, die sie über die Zahnreihe stülpen. Es werden auch

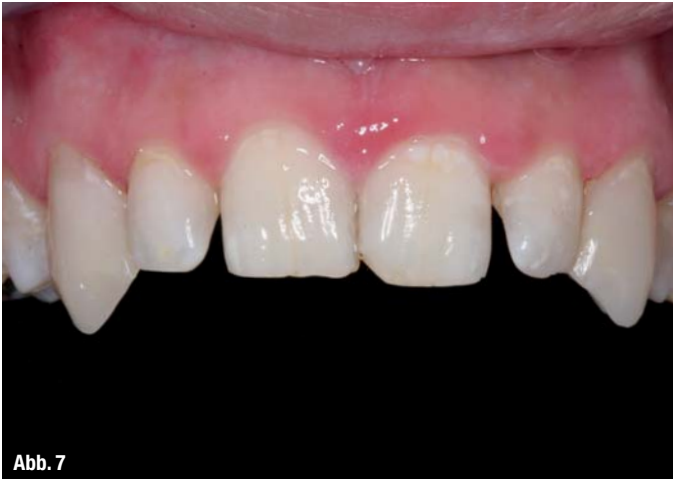

Abb. 7

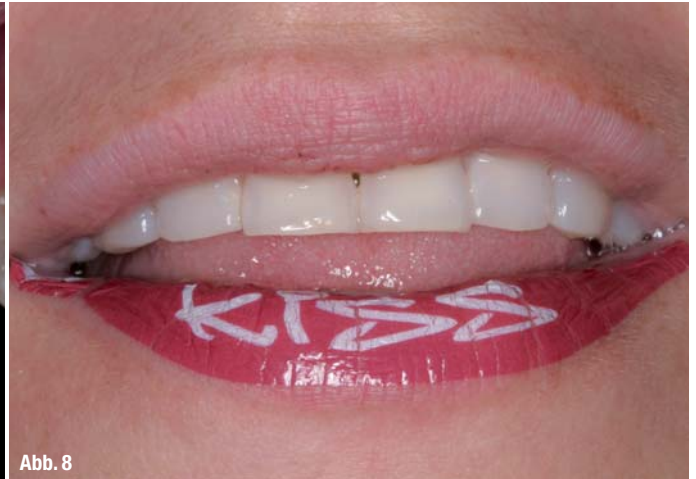

Abb. 8

Frontzahngitter (Grillz) mit vielen Strasssteinen angepasst. Während die Künstler sich den Mundschmuck viel Geld kosten und den Schmuck beim Zahntechniker professionell anfertigen lassen, müssen Jugendliche zu der günstigeren Boil-and-Bite-Technik zurückgreifen (Abb. 6). Durch die schlechte Passung und die Gewebetraumatisierung steigt auch die Verletzungsgefahr. Während in Europa die Caps und Grillz keine große Verbreitung haben, musste die amerikanische Zahnärztesgesellschaft schon Informationsblätter verfassen, die über die Risiken wie Zahnfleischverletzungen oder Zahnfrakturen informieren. Einzelne amerikanische Schulen haben gar Verbote erlassen, damit die Grillz nicht während den Schulstunden getragen werden.

Der Wunsch nach spitzen und raubtierähnlichen Eckzähnen ist nicht erst nach den Twilight-Filmen entstanden. Besonders in der Gothic-Szene sind solche Zahnveränderungen zu beobachten. Die Formveränderung des Eckzahnes kann dank der Adhäsivtechnik heute einfach gemacht werden (Abb. 7). Der Patient muss aber auf mögliche Lippenverletzungen und den daraus resultierenden Hackbiss aufmerksam gemacht werden. Zudem kann der festsitzende Mundschmuck nicht entfernt werden, was nicht von jedem Arbeitgeber geduldet wird.

Beliebt bei Partygängern und besonders im ostasiatischen Raum vertreten sind LED-Zahnapplikationen, die die Zähne in der Nacht zum Leuchten bringen. Ob es speziell sinnvoll ist, eine Batterie vorübergehend im Mundraum zu platzieren, bleibt hier offen. Diese Schienen zeigen nur eine mäßige Passung auf, die Sprachbildung ist behindert und zum Essen und Trinken sollten die Schienen unbedingt entfernt werden. Die Gefahr von Zahnabfrakturen ist auch bei einer kurzen Tragezeit gegeben.

Neuester Modetrend, der in verschiedenen Zeitschriften präsentiert wurde, sind Lippen-Kleber, die anstelle von Lippenstift getragen werden (Abb. 8). Die Haltbarkeit der Kleber wird auf vier bis sechs

Stunden limitiert. Essen und Trinken mit nur vorsichtigem Mundabwischen ist mit diesem Mundschmuck möglich. Jedoch führt bereits ein breites Lachen zu Rissbildung auf der Stickeroberfläche und die Lippensensibilität ist deutlich eingeschränkt.

### Zusammenfassung

Jede Art von Mundschmuck ist mit gewissen Risiken verbunden. Der Patient sollte darauf aufmerksam gemacht und insbesondere über die zum Teil erhöhten Anforderungen an die Mundpflege informiert werden. Es muss festgehalten werden, dass die meisten Patienten die möglichen Komplikationen bei Mundschmuck zu gering einschätzen. Mundschmuck stellt deshalb heute das zahnärztliche Team vor multidisziplinäre Herausforderungen.

*Erstveröffentlichung in Dental Tribune Germany*

**Abb. 7\_** Eckzahnverlängerung im Oberkiefer mit Komposit. Der Patient ließ sich die Aufbauten bereits ein paar Tage später wieder entfernen, da der Arbeitgeber (und die Lebenspartnerin) diese Mundzierde nicht akzeptierten.

**Abb. 8\_** Unterlippe mit Lippen-Sticker (Hersteller: Violent Lips) mit Aufschrift. Die Oberlippe wurde noch nicht „geschminkt“.

### Kontakt

cosmetic  
dentistry



**Dr. med. dent.  
Brigitte Zimmerli**  
Klinik für Zahnerhaltung,  
Präventiv- und  
Kinderzahnmedizin  
Freiburgstr. 7  
3010 Bern, Schweiz  
Tel.: +41 31 6322580  
Fax: +41 31 6329875

E-Mail: [brigitte.zimmerli@zmk.unibe.ch](mailto:brigitte.zimmerli@zmk.unibe.ch)  
[www.zmk.unibe.ch](http://www.zmk.unibe.ch)

