

# Nur Zähne – und doch **große Kunst!**

## Komplexe Lösungsmöglichkeiten der kooperativen Zusammenarbeit

**Autor** Dr. Martin Jaroch



Abb. 1

**Abb. 1–3** Ausgangssituation der 30-jährigen Patientin.

**Abb. 4 und 5** Zustand der Patientin nach erfolgreicher Bleachingtherapie.

**Abb. 6 und 7** Farbbestimmung und Reduktion der Gingivahöhe mittels Elektrotom.

### Einleitung

Die Korrektur der Zahnstellung und Zahnform erfolgt heute nicht nur aufgrund einer Sanierungsbedürftigkeit des Patienten, sie ist vielmehr als Herausforderung auch im an sich gesunden Gebiss zu sehen, wenn sich der Patient aus soziokulturellen Gründen zur ästhetischen Anpassung seines dentalen Erscheinungsbildes entscheidet. Demnach ist die moderne Zahnmedizin aktuell weit mehr als die geschichtliche Wiederherstellung der Kaufunktion bei karies- oder parodontal bedingten Substanzverlusten. Nimmt man die Herausforderungen und Wünsche des Patienten ernst und betrachtet die zahlreichen Möglichkeiten im Bereich der Hybridzahntechnik, muss die moderne Zahnmedizin nicht nur die Zahngesundheit sichern. Sie liegt heute zwischen ästhetischer Wirklichkeit und materialabhängigen Grenzen, zwischen Wahrheit und Fiktion, zwischen Genie und Wahnsinn – ja zwischen dem zahnärztlich Möglichen und dem Übergang zum künstlerischen Handeln.

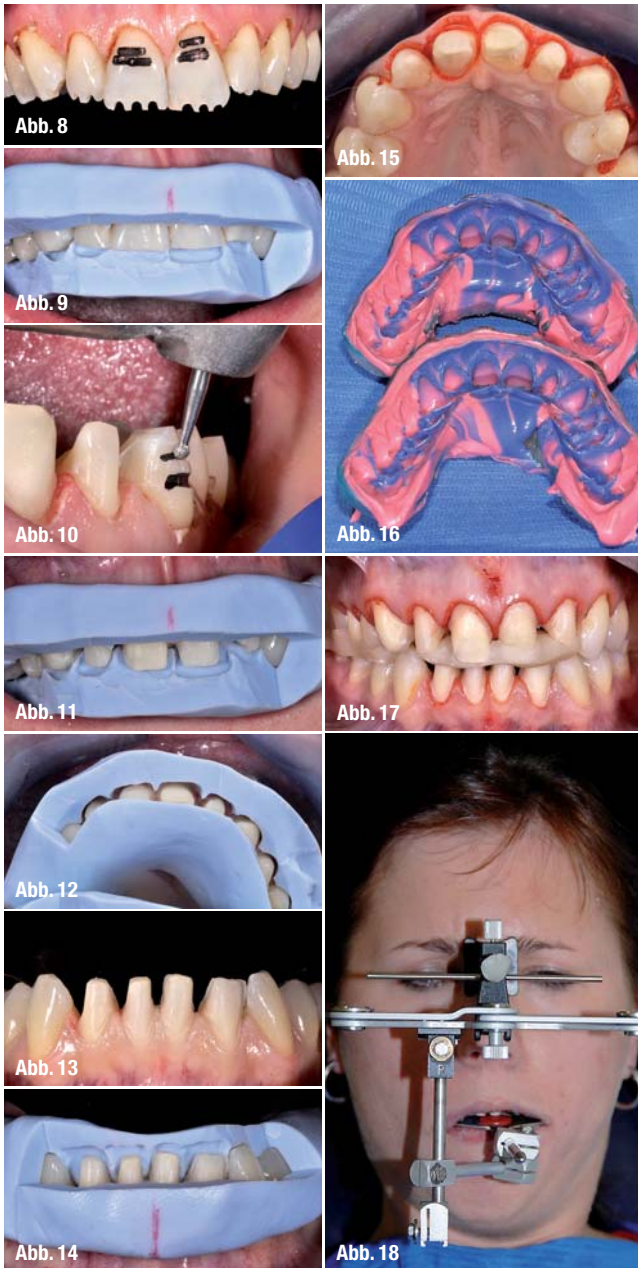
Hinter all diesen Facetten steht der Patient, dessen Wunsch und die Erfüllung des gleichen jeden ästhe-

tisch arbeitenden Zahnarzt treibt, denn bezeichnet man sich zahnärztlich als Ästhet, so wird auch von dieser Person verlangt, dass ein Ergebnis erreicht wird, welches keine Wünsche offen lässt. Genau in diesem Punkt steht der praktizierende Zahnarzt – hat er kein kompetentes und interdisziplinär uneingeschränkt vernetztes Team hinter sich – zwischen Genie und Wahnsinn, denn komplexe Arbeiten aus mehreren Händen, die untereinander nur bedingt kommunizieren können, tragen immer die Gefahr in sich, nicht nur den Behandler, sondern auch den Patienten aufgrund von zahlreichen Kompromissen in den Wahnsinn zu treiben. Das dann vorhandene Genie geht leider verloren und ist nur noch in Nuancen erkennbar. Kooperatives Zusammenarbeiten unter einem Dach schafft Möglichkeiten, die weit über die normale Zahnmedizin hinausgehen. Fügt man die einzelnen Fachgebiete uneingeschränkt zusammen – so wie es in großen Zentren der Fall ist –, entstehen Spielräume, die zu künstlerischen Ergebnissen führen und nicht nur den Patienten begeistern.

Die in dem vorliegenden Artikel dargestellte Patientin gehört zu der Gruppe moderner Herausforderungen, die nicht in einer Sitzung erfolgreich und langfristig zu planen ist. Der Wunsch nach uneingeschränkter Ästhetik wird in vielen Fällen durch die Medien verstärkt, und Schwierigkeiten entstehen dann – und das bezeichne ich gerne als Fiktion –, wenn Patienten mit „Wunschzähnen“ anderer sehr bekannter Personen das Zentrum betreten und Bilder vorlegen, die ästhetisch ohne Kompromisse sind, jedoch nicht auf andere Gesichtsformen übertragen werden können. Es ist entscheidend für die finale Satisfaktion des Patienten, dass bereits in der ersten Sitzung die Wahrheit eindeutig von der Fiktion getrennt wird und nur noch das im Raum steht, was für den individuellen Patienten die ästhetisch optimale Lösung darstellt.

### Fallbeispiel

Die in dem aktuellen Artikel vorgestellte Patientin



tig zu begegnen.

### Therapievorschlage

Eine der ersten Gedanken war die kieferorthopedische Korrektur der Angle-Klasse II/2. Durch die Retroinklination und die Extrusionstellung der groen mittleren Inzisivi entsteht ein zusatzlicher Gummy-Smile, der durch Intrusion und Anteinklination der Oberkiefer-Inzisivi korrigiert werden konnte. Bei ausgepragter Diskrepanz zwischen Ober- und Unterkiefer – die in dem dargestellten Fall nicht vorlag – konnte ebenfalls uber eine kieferorthopedisch-chirurgische Kombinationstherapie nachgedacht werden. Die Planung einer kieferorthopedischen Behandlung hatte bei der 30-jahrigen Patientin den Vorteil, dass die Zahnhartsubstanz ganzlich geschont werden konnte und man dafur sorgt, dass die Inzisivi in ihrer achsgerechten Position belastet werden. Als nachteilig konnte gesehen werden, dass die Behandlung im Erwachsenengebiss in der Regel nicht unter einem Jahr zu realisieren ist und durch Intrusionen – bei dem vorliegenden Fall in der Oberkieferfront aufgrund des deutlich sichtbaren Gingivabereiches zu empfehlen – irreversible Resorptionen entstehen konnen, die zur Minderung der Stabilitat der Zahne beitragen.

Die unterschiedlichen Moglichkeiten der modernen Kieferorthopedie wurden der Patientin vorgestellt (Multi-band, Lingualbrackets und Invisalign),

jedoch entschied sie sich fur eine prothetische Losung, denn durch die Regulierung der Zahne mittels Zahnspangen wurde sie sich uber eine langere Zeit soziokulturell eingeschrankt fuhlen, und die Dauer der Behandlung war fur sie in keiner Weise denkbar. Aus zahnarztlicher Sicht blieb nur noch die prothetische Losung, wobei streng auf den Erhalt der gesunden Zahnhartsubstanz geachtet worden ist.

### Therapie

Vor der asthetischen Planung und der Herstellung einer denkbar optimalen Situation wurden die Zahne bis zur gewunschten Zahnfarbe der Patientin mittels Bleaching aufgehellte, die sie uber langere Zeit beobachten konnte und somit lange vor prothetischer Losung die

zahlt exakt zu der Gruppe, die gerne asthetisch nicht korrigierte Fehler der Zahnstellung aus der fehlenden Versorgungsmoglichkeit in der Vergangenheit korrigiert haben mochte. Die Patientin leidet weder unter ausgedehnter Karies noch unter einer Parodontalerkrankung (Abb. 1–3). Aus zahnarztlicher Sicht wurde daher kein intensiver Behandlungsbedarf resultieren. Dennoch leidet die Patientin unter ihrer Zahnstellung, dem „Zahnfleischlachen“ und unter der subjektiv als zu dunkel empfundenen Zahnfarbe. Sie muss daruber aufgeklart werden – und das sollte stets unabhangig davon sein, ob in der Praxis die gesamte Bandbreite der modernen Zahnmedizin abgedeckt wird und der Patient fur eine optimale Losung an Fachkollegen zu uberweisen ist –, dass es unterschiedliche Moglichkeiten gibt, um dem Problem sinnvoll und langfris-



Abb. 25

reits in der provisorischen Lösung zur Darstellung kam (Abb. 19). Es gibt in vielen Praxen und Kliniken zu diesem Thema die Meinung, dass Provisorien nicht unbedingt der fertigen Lösung in Ästhetik und Funktion angepasst werden sollten, denn damit bestünde die Gefahr, dass die Patienten so zufrieden sein könnten, dass sie die Termine für die definitive Rekon-

Abb. 19\_ Darstellung direkt nach Einsetzen des Provisoriums.

Abb. 20–25\_ Überführung der Planung in die definitive prothetische Restauration.

Abb. 26–31\_ Einsetzen der definitiven Verblendarbeiten aus e.max.

in diesem individuellen Fall optimale Zahnfarbe feststand (Abb. 4–5). Zudem ist die anschließende Versorgung mit hauchdünnen Veneers optisch einfacher, wenn sich die Zähne im Ton nicht um mehrere Farbstufen unterscheiden. Der Zahntechniker aus der hauseigenen Premium-Zahntechnik erstellte ein Wax-up zur ästhetischen Gesamtplanung mit den beteiligten Ärzten. Anhand dieses Wax-ups, kombiniert mit Röntgenbildern und extra- wie auch intraoralen Fotos, wurden die notwendigen Einzelschritte festgelegt und die Patientin über den zu erwartenden Outcome informiert.

Zu Beginn wurde die Zahnfarbe bestimmt und die gewünschte Herabsetzung der Gingivahöhe markiert, und die klinischen Kronen wurden anschließend mittels Reduktion der Gingiva- und Knochengrenze nach zervikal verlagert (Abb. 6–7). Vor Beginn der Präparation ist es in solchen Fällen ratsam, Silikon-schlüssel zu erstellen, um den Materialabtrag so gering wie möglich zu halten. Spezielle Diamanten ermöglichen zu Beginn die Festlegung der Abtragstiefe auf der Schmelzoberfläche (Abb. 8–14). Nach erfolgreicher Präparation der Zähne 15–22 und 32–42 erfolgte das sorgfältige Legen der Retraktionsfäden, um eine einwandfreie Darstellung im Bereich der Präparationsgrenzen während der Abformung erreichen zu können. Die Zähne würden mittels individueller Löffel abgeformt und die Bisslage mithilfe selbsthärtender Kunststoffe und dem Anlegen eines Gesichtsbogens der Firma SAM auf den Artikulator übertragen (Abb. 15–18).

Bei der Herstellung war darauf zu achten, dass die Form der Zähne, welche in der Ästhetikplanung festgelegt und im Anschluss von unserem Leiter der Premium-Zahntechnik in Wachs übertragen wurde, be-

struktion nicht wahrnehmen. Genau das Gegenteil ist der Fall, denn erfährt der Patient während der Phase bis zur Fertigstellung – welche bei einer großen ästhetischen Arbeit lange dauern kann – nur positive Zustimmungen aus seinem Bekanntenkreis, so ist er umso mehr gewillt, die Arbeit so rasch wie möglich zu einem erfolgreichen Abschluss zu bringen. Die ästhetische Ausführung der Veneers bzw. der 360°-Veneers erfolgte erneut im hauseigenen Premium-Labor. Die Restaurationen an den Zähnen realisierte der Zahntechniker mit e.max-Keramiken aus Lithiumdisilikat, die sich hervorragend für die Herstellung monolithischer Einzelzahnrestorationen eignen. Diese sehr innovative Keramik liefert hochästhetische Ergebnisse und hat den besonderen Vorteil,





Abb. 32



Abb. 33

Abb. 32 und 33\_ Endergebnis der 30-jährigen Patientin.

dass die Festigkeitswerte um das 2,5–3-fache höher sind als bei der konventionellen Keramik. e.max kann entweder mit der Press- oder der CAD/CAM-Technologie verarbeitet werden. In dem vorgestellten Fall kam die Presstechnik zum Einsatz. Die Zähne 15–13 wurden aus dem e.max-Keramikblock der Value 1 hergestellt und mittels Maltechnik verfeinert. In der Front von 15–22 entschied sich der Zahntechniker ebenfalls für Value 1-Blöcke, diesmal aber mit der Cut-back-Technik. Die Herstellung der Keramik im Unterkiefer erfolgte mittels e.max Value 2 und unter Verwendung der Maltechnik (Abb. 20–25). Nach Fertigstellung der Laborarbeit wurde diese am Patienten beurteilt und nach Kontrolle der Passung adhäsiv eingesetzt (Abb. 26–31). Die Patientin wurde über die Hygienisierbarkeit der nun neuen Situation aufgeklärt und erhält regelmäßige Prophylaxesitzungen.

### \_Diskussion

Selbstverständlich ist die Entscheidung zur ästhetischen Rekonstruktion allen beteiligten Ärzten und dem Zahntechniker nicht ganz einfach gefallen, da die Situation zumindest von der Stellung der Zähne sehr gut mit konventionellen kieferorthopädischen Maßnahmen hätte verbessert werden können. Die Zahnform der mittleren Inzisivi hätte aber auch in solch einem Fall deutlich mittels Schmelzplastik und approximaler Schmelzreduktion angepasst werden müssen. Zudem wäre es aufgrund der Abrasionen und der Füllungstherapien in diesem Bereich nur sehr schwierig geworden, eine einheitliche und homogene Zahnfarbe zu erreichen und diese auch langfristig zu halten. Die Entscheidung wurde letztendlich von der Patientin getroffen, denn diese hatte einen möglichst schnellen Wunsch nach deutlicher Verbesserung, und die zusätzlichen kieferorthopädischen Kosten wollte sie nicht tragen, vor allem dann nicht, wenn die Situation der Frontzähne nur im Bereich der Drehungen und Kippungen und nicht der Zahnfarbe zu verändern war.

### \_Fazit

Alles in allem kann der Fall als äußerst gelungen angesehen werden, und das ästhetische Ergebnis zeigt die überdurchschnittlichen Möglichkeiten der modernen Zahnmedizin und Keramiktechnik. Die moderne Zahnmedizin steht heute nicht mehr nur für die ausschließliche Gesunderhaltung des stomatognathen Systems, sondern kann auch entscheidende Einflüsse auf soziokulturelle und damit auch auf Entwicklungen im Privat- und Berufsleben haben. Unbestritten konnte in Untersuchungen gezeigt werden, dass der erste Fokus auf Augen und Mund fällt und dass Erfolg auch mit dem Äußeren zusammenhängt. Beherrscht der Behandler sein ästhetisches Fachwissen nicht in Vollendung und ist in diesem Bereich vergleichbar genial, so kann der Patient am Ende der Behandlung wegen ästhetischen Unvollkommenheiten sprichwörtlich in den Wahnsinn getrieben werden. Daher ist Ästhetik eine Kunst, die aber im Vergleich zu anderen Künsten in Perfektion nur in einem interdisziplinär agierenden Team zu erreichen ist.

### \_Kontakt **cosmetic** dentistry



**Dr. Martin Jaroch**  
(Angestellter Zahnarzt)

Dr. Basset Zahnmedizin  
Zentrum  
Dr. Uwe Basset  
(Zentrumsleiter)

Angestellte Ärzte:  
Dr. Ha Vy Hoang-Do  
Dr. Andreas Sahn

Zahntechnik:  
Matthias Locher  
Miriam Hammer  
Katrin Zeidler

Sankt-Johannis-Straße 1  
78315 Radolfzell  
am Bodensee  
www.drasset.de

#### Infos zum Autor

