

Perfektes Lächeln – mit minimalinvasiver Technik

Autoren_ZA Michael Beisig, Dr. Florian Göttfert, Dr. Marcus Striegel, Dr. Thomas Schwenk, Dr. Julia Hehn

_In Deutschland gibt es seit Jahren einen rasanten Anstieg der Nachfrage für Kosmetische und Ästhetische Zahnmedizin. Ziel eines jeden ästhetisch bewussten Zahnarztes ist es, das Smile Design eines Patienten durch minimalinvasive Techniken zu optimieren. Oftmals ist es leider nicht möglich, vor allem bei Zahnfehlstellungen, minimalinvasiv zu behandeln, um somit für den Patienten ein perfektes Lachen zu kreieren. Zahnfehlstellungen müssten prothetisch ausgeglichen werden. Um dies zu vermeiden, liefert die Kieferorthopädie als eine elementare Säule der Ästhetischen Zahnheilkunde die einzige Möglichkeit, Engstände in der Unterkieferfront schonend zu beheben, um damit dem Credo der Minimalinvasivität gerecht zu werden.

Kieferorthopädie im Erwachsenenalter galt bislang als exotische und für nur wenige Patienten als eine akzeptierte Behandlungsalternative. Gründe hierfür waren lange Behandlungsdauer und mit vielen sozialen Umfeldern nicht vereinzubarende ästhetische Beeinträchtigung der Patienten. Um diesem Problem aus dem Weg zu gehen, musste folglich eine Lösung gefunden werden. Ziel war es, schnell, sicher und vor

allem herausnehmbar Zahnfehlstellungen, Zahn-torsionen oder sogar Diastema orthodontisch zu korrigieren. Diese Ansprüche vereint der Inman Aligner, er verspricht durch Nickel-Titan-Federn mittels zwei gegenüberliegenden Bögen, Druck und Gegen-druck, Zähne schnell und rasch in die gewünschte Stellung zu mobilisieren. Diese Bögen üben Scherkräfte aus, die die Frontzähne begradigen. Dieser „Scherkräfteeffekt“ kommt durch die lingualen Komponenten zustande, die die anterioren Zähne von lingual drücken, während der labiale Bogen an der vestibulären Fläche zieht. Diese zwei Anlageflächen bewegen in paralleler Ebene zur Okklusion und ermöglichen sowohl physische Bewegungen als auch eine Kippung der Zähne. Kräfte können durch unterschiedliche Federlängen oder durch Kompression der Federn, um den Druck zu erhöhen, variiert werden. Der Inman Aligner bewegt hauptsächlich die Schneidezähne, aber auch in geringem Maß die Eckzähne. Rotationen der Eckzähne liegen im Grenzbereich der kieferorthopädischen Kräfte des Inman Aligners. Die Unterkieferzähne lassen sich allerdings leichter bewegen als Zähne im Oberkiefer.

Abb. 1a und b_ Ausgangssituation.

Abb. 2a und b_ Situation nach
eingesetztem Retainer und Bleaching.

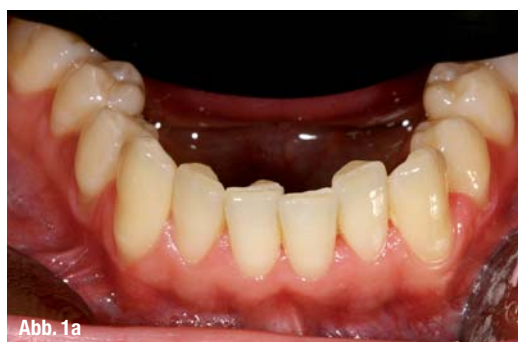

Abb. 1a

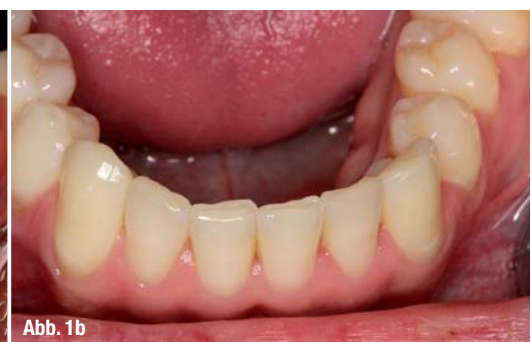

Abb. 1b

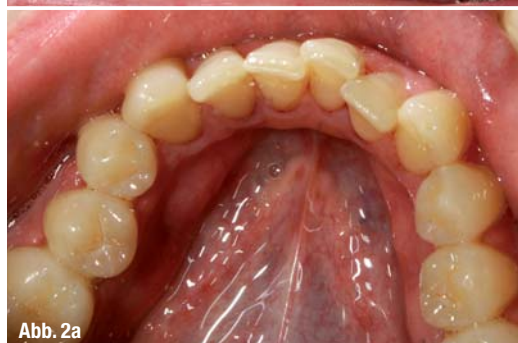

Abb. 2a

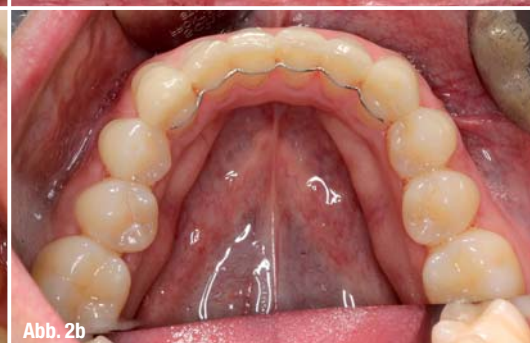

Abb. 2b

Somit konnten wir unser bislang erfolgreiches Behandlungskonzept wirkungsvoll ergänzen und können minimalinvasiv versorgen oder präprothetisch eine Ausgangssituation schaffen, um folglich zahn-hartsubstanzschonend beispielweise mit Veneers zu versorgen. Der Inman Aligner kann verwendet werden, um Zähne vor einer Veneerpräparation schnell auszurichten und so minimalinvasiv zu agieren und eventuelle endodontische Behandlungen zu umgehen.

Der Inman Aligner ist die perfekte Lösung für den Engstand oder die Protrusion der Frontzähne. Eine Schachtelstellung in der Unterkieferfront ist genauso aufzulösen wie eine Rotation einzelner Zähne. Gründe für diese Fehlstellungen können Mesialwanderungen der Seitenzähne, Parodontitis mit beweglichen Zahnhalteapparaturen, Weisheitszähne und Versäumnisse in der Jugend (KFO) sein. Die Behandlung von ästhetischen Fällen beschränkt sich erfahrungsgemäß nicht allein auf das Wiederherstellen der weißen und roten Ästhetik. Häufig beruhen ästhetische Disharmonien auf einer gestörten Funktion, beispielweise bei starkem Kreuzbiss. Fehlstellungen von Zähnen haben immer einen ungünstigen Einfluss auf den Arkadenverlauf der Gingiva. Manchmal werden komplexe Fälle nicht als solche erkannt und es wird lediglich die weiße Ästhetik korrigiert. Die Ergebnisse sind dann nicht langlebig, oft auch ästhetisch unbefriedigend. Daher bietet sich für eine ästhetische Behandlungsplanung, vor allem vor dem Zahnersatz, eine minimalinvasive Therapie der Fehlstellung der Zähne an (Abb. 1 und 2).

Der Inman Aligner korrigiert schnell, sehr sicher und unkompliziert im Vergleich zu anderen Systemen. Mit dem Inman Aligner können die vorderen Zähne innerhalb weniger Wochen sanft in eine ideale Position geführt werden. Die meisten Fälle sind in 6 bis 16 Wochen abgeschlossen, und da die Apparatur herausnehmbar ist, kann es dem Lebensstil der Patienten angepasst werden.

Grundsätzliche Bewegungen mit dem Inman Aligner sind labiale und linguale Kippungen bei Protrusion und Korrektur eines frontalen Engstandes. Die zweite Hauptbewegung ist die Rotation der Frontzähne und, bedingt, der Eckzähne. Weiterhin gibt es

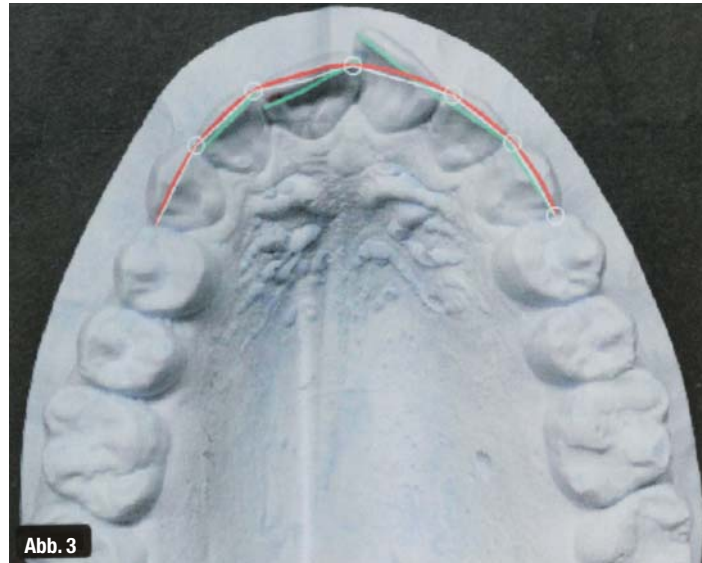


Abb. 3

Abb. 3_ Zahnbogenberechnung.

als Bewegungsmöglichkeit den Dominoeffekt, der durch Kraft auf die Schneidezähne einen gewissen Druck entlang des Zahnbogens bis zum 2. Prämolaren weiterleiten kann. Dieser „Anschubeffekt“ beschreibt ein distales Verschieben und Kippen der Zähne. Der ganze Zahnbogen kann durch Verwendung eines Inman Aligners mit eingebauter Expansionschraube erweitert werden, um mehr Platz für die Frontzähne schaffen zu können.

Es gibt drei Möglichkeiten der Expansion mit dem Inman Aligner, die alle durch die schrittweise Aktivierung der Mittellinienschraube aktiviert werden.

1. Inman Aligner mit Expander

Größter Vorteil ist in diesem Fall die Tatsache, dass er ein Teil des Inman Aligners ist und nur eine Apparatur benötigt wird. Mit diesem kombinierten Inman Aligner können im inzisalen Bereich bis zu 2 mm Platz geschaffen werden, um beispielsweise palatinal gekippte 2er zu entschlüsseln.

2. Separate Mittellinien-Expansion

Bei sehr großen Engständen müssen oberer und unterer Expander verwendet werden, um Okklusionsprobleme aufzuheben. Ein ausgereiftes Verständnis für kieferorthopädische Kräfte sollte für diese Technik vorhanden sein.

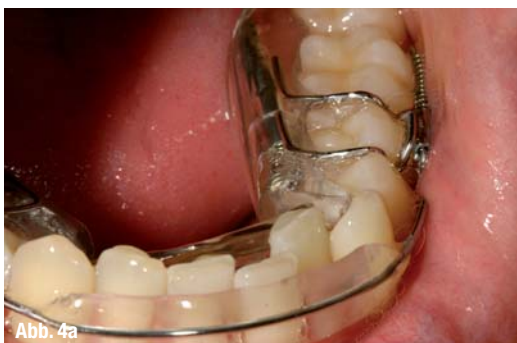

Abb. 4a

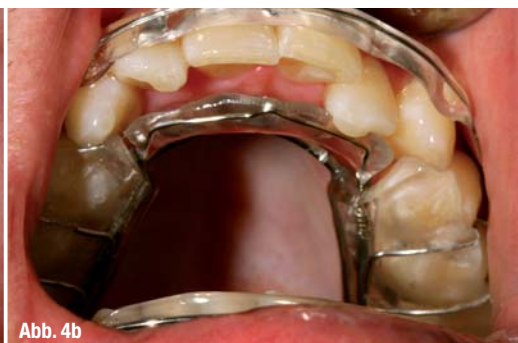

Abb. 4b

Abb. 4a und b_ Situation während der Behandlung mit dem Inman Aligner.

Anleitung zur approximalen Separation – IPR	
1. Überprüfen des gesamten approximalen Platzbedarfs	Messung der Zahnbögen mit Spacewize
2. Separation (IPR) auf Termin aufteilen	Bei erhöhtem Platzbedarf besser auf mehrere Sitzungen planen
3. Beginn IPR am Einsatztermin	Kontaktpunkte von Eckzahn zu Eckzahn auflösen
4. Strategisches Separieren	Reihenfolge der Streifen: gelb, rot, blau
5. Prädikative approximale Reduktion	Bei mehr als 2 mm Platzbedarf können durch eine prädikative approximale Separation mit einer Scheibe die Zähne „de-trianguliert“ werden

Tab. 1

3. Fanscrew-Expander

In Fällen mit komplexem Engstand in der Front und ausschließlich im Oberkiefer kann dieser Expander verwendet werden. Eine Schraube im Prämolarenbereich und ein Scharnier ermöglichen eine Ausdehnung, aber nicht im posterioren Bereich. Dadurch können im anterioren Bereich bis zu 5 mm Platz geschaffen werden. Alle 2 bis 3 Tage sollte eine Viertelumdrehung der Schraube stattfinden.

Spacewize™, der diagnostische dentale Engstand-Rechner, ein schnelles und einfaches Instrument, um die Platzverhältnisse eines Zahnboges zu errechnen und somit die Inman Aligner-Planung und -Auswahl für die Behandlung zu unterstützen. Innerhalb weniger Minuten kann Spacewize™ errechnen, ob der Grad des Engstandes zu einem einfachen oder komplexen Fall führt, oder ob der Patient an einen Kieferorthopäden überwiesen werden sollte. Dies kann geschehen, während der Patient im Stuhl sitzt, es kann ausgedruckt und mit dem Behandlungsplan ausgehändigt werden. Dieses ist eine Motivation für die Patienten und für die Diagnostik unentbehrlich.

Der Zahnbogen wird durch die Addition aller mesialen-distalen Zahnbreiten exakt errechnet (Abb. 3). Diese Summe bezeichnet den erforderlichen Platzbedarf. Falls Front- oder Eckzähne bewegt werden sollen, wird von der distalen Oberfläche des einen Eckzahnes zum anderen gemessen. Dies ist der verfügbare

Platzbedarf. Aus diesen zwei Summen ergibt sich der mögliche Bewegungsspielraum der Zähne. Die machbare Zahnstellung wird in einem Gipsmodell festgehalten und kann dem Patienten schon mal erste Eindrücke der ausführbaren Zahnstellung geben. Kommt ein negativer Wert bzw. ein Platzmangel zustande, müssen mit Metallstreifen die Kontaktpunkte von distal aufgehoben werden, das sogenannte IPR-„Stripping“. Approximale Reduzierung erfolgt nur so viel wie nötig, strategisch und progressiv bei jedem Termin. Dies bedeutet, dass das IPR schrittweise und in die Behandlungsplanung integriert ist. Maximal ist eine Reduzierung des Zahnschmelzes von 3 mm möglich. Kunststoffanker aus Tetric Ceram werden an die zu bewegenden Zähne vestibulär oder oral geklebt. Durch das Aufliegen der Bögen auf den Kunststoffankern wird mit Druck und Gegendruck der Zahn in die erwünschte Position gebracht. Nicht alle Anker müssen in der ersten Sitzung aufgeklebt werden, palatinale bzw. linguale werden in der Regel als erstes immer inzisal angebracht. Nach der Vorwärtsbewegung der Zähne sind die Anker oral an dem gingivalen Drittel an der Reihe. Es folgt eine Fluoridierung der Zähne (Tab.1).

Bei der Einprobe versucht der Patient mithilfe eines Spiegels den Inman Aligner an der richtigen Stelle einrasten zu lassen. Es werden Hinweise zur Benutzung und Reinigung des Gerätes gegeben. Der Patient sollte im bestmöglichen Fall den Inman Aligner 18 bis 20 Stunden tragen und zum Essen herausnehmen. Der Inman Aligner sollte in Intervallen getragen und eine Pause von ein paar Stunden eingelegt werden. Die Kontrolltermine finden alle zwei bis drei Wochen statt, um die approximalen Kontaktpunkte weiter aufzulösen, falls diese durch forcierte Bewegung weiter geschlossen werden müssen. Nach erzielter Zahnstellung werden diese durch einen Retainer in Position gehalten (Abb. 4).

Der Inman Aligner hat durch seine kurze Tragedauer von 8 bis 10 Wochen klare Vorteile gegenüber kieferorthopädischen Maßnahmen, wie eine Gebänderung der Front, die sich über Monate und Jahre in die Länge ziehen kann. Auch vergleichbar ähnlichen Apparaturen wie die Invisalign-Methode mit mehreren aufeinanderfolgenden Schienen hat eine Tragedauer von 9 bis 18 Monaten. Die

Abb. 5 und 6 Ausgangssituation mit Kreuzbiss 22.
Abb. 7 Endsituation.

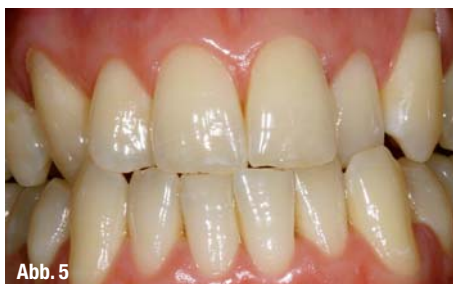

Abb. 5

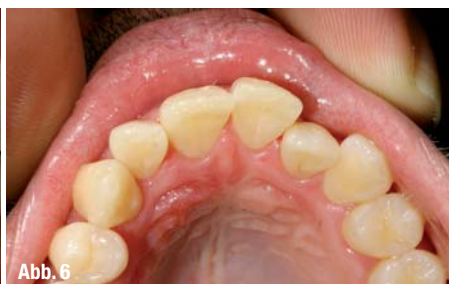

Abb. 6

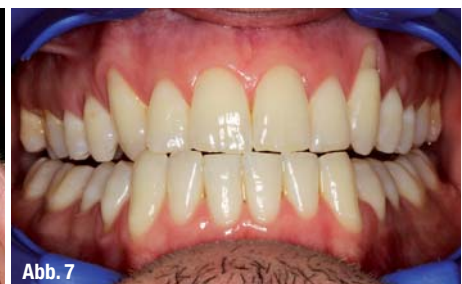

Abb. 7

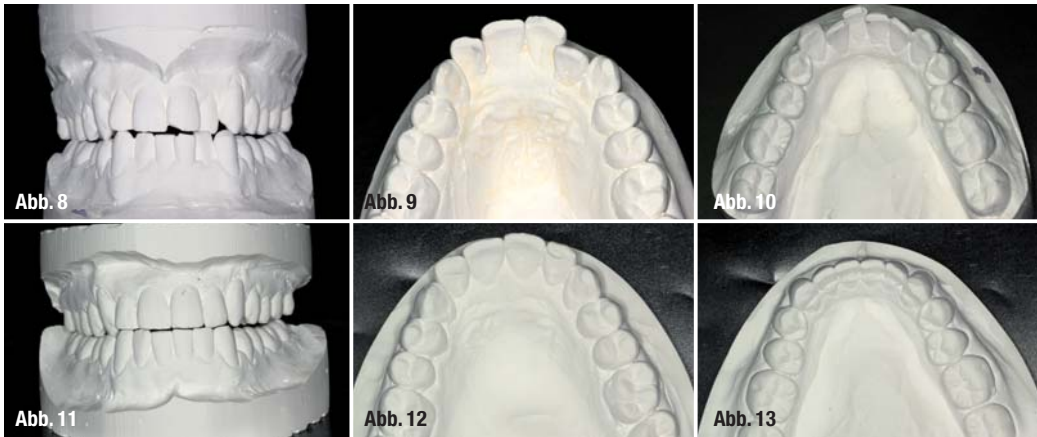
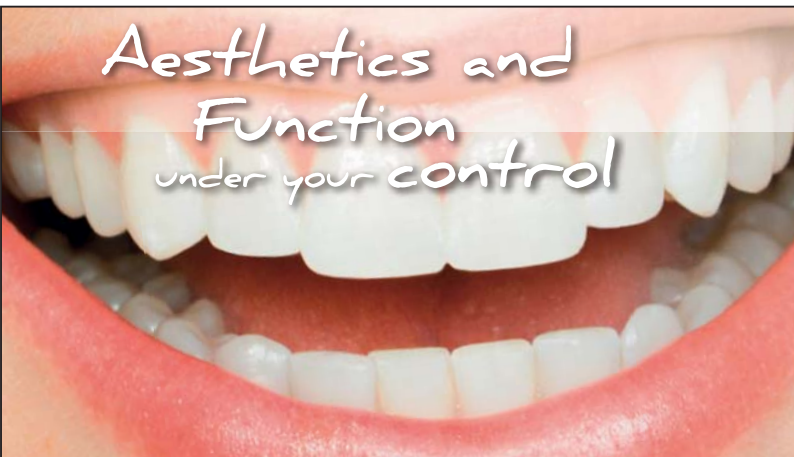

Abb. 8–13 Modellanalyse vorher/nachher.

kürzere Tragedauer und die Behandlung mit nur einem Gerät sprechen für den Inman Aligner. Der wohl wichtigste Punkt für den Patienten ist aber die Tatsache, dass der Inman Aligner während der ganzen Behandlung herausnehmbar ist und keine ästhetischen Kritikpunkte wie feste Zahnschienen, Drähte oder Brackets entstehen. Durch die minimal-invasive Therapie entstehen für den Patienten keinerlei Nachteile und die tägliche Mundhygiene ist nicht eingeschränkt. Durch den sanften und konstanten Druck, den das Gerät ausübt, ist die Behandlung sicher. Es gibt keine gemeldeten Fälle von Wurzelresorptionen oder Devitalisierungen.

_Kontakt		cosmetic dentistry
<p>ZA Michael Beisig</p>  <p>Infos zum Autor</p> 	<p>Dr. Florian Göttfert Dr. Thomas Schwenk Dr. Julia Hehn</p> <p>Dr. Marcus Striegel Ludwigsplatz 1a, 90403 Nürnberg Tel.: 0911 241426 Fax: 0911 2419854 E-Mail: striegel@edelweiss-praxis.de</p>	

ANZEIGE



2N FORTBILDUNGEN FÜR ZAHNÄRZTE

KONZEPTIONSKURSE VON DEN GRUNDLAGEN ZUR PERFEKTION
2N FORTBILDUNGEN FÜR ZAHNÄRZTE UND PRAXISTEAMS
DR. MARCUS STRIEGEL & DR. THOMAS SCHWENK

Kompetent und praxisnah stellen wir Ihnen jene Methoden vor, die Sie morgen selber in Ihrer Praxis anwenden können. Wichtige Tipps und Ideen werden anhand vieler Patientenfälle kurzweilig demonstriert - von Praktikern für Praktiker.

Ihr Dr. Marcus Striegel & Dr. Thomas Schwenk

Jetzt online informieren und anmelden unter www.2n-kurse.de



DR. THOMAS SCHWENK



DR. MARCUS STRIEGEL

Zertifizierte Spezialisten für Ästhetische Zahnmedizin (DGÄZ)

Ludwigsplatz 1a
D-90403 Nürnberg

Telefon: +49 (0) 911 - 24 14 26
Telefax: +49 (0) 911 - 24 19 854

info@2n-kurse.de
www.2n-kurse.de

White Aesthetics under your control

Intensivkurs Funktion und Vollkeramik
Diagnose-Planung-Erfolg
www.2n-kurse.de/white_aesthetics

A 27./28.09.2013 Nürnberg White Aesthetics under your control

2 Tage Intensiv-Workshop (Theorie & Hands On)
Fr. 14:00 - 19:00 & Sa. 09:30 - 16:30
750.- Euro zzgl. 19% gesetzl. MwSt. = 892,50 Euro

B 8./9.11.2013 Nürnberg Red Aesthetics under your control

2 Tage Intensiv-Workshop (Theorie & Hands On)
Fr. 14:00 - 19:00 & Sa. 09:30 - 16:30
750.- Euro zzgl. 19% gesetzl. MwSt. = 892,50 Euro

Bei gemeinsamer Buchung eines A und B Kurses beträgt der Preis
1.350.- Euro zzgl. 19% gesetzl. MwSt. = 1606,50 Euro

Red Aesthetics under your control

Intensivkurs Plastische PA Chirurgie
Diagnose-Planung-Erfolg
www.2n-kurse.de/red_aesthetics

Function under your control

Funktionskurs -
Funktion praxisnah und sicher!
www.2n-kurse.de/function

C 29./30.11.2013 Nürnberg Function under your control

2 Tage Intensiv-Workshop
mit live Demo am Patienten
Fr. 10:00 - 18:30 & Sa. 09:30 - 16:30
1050.- Euro zzgl. 19% gesetzl. MwSt. = 1249,50 Euro

Online anmelden unter www.2n-kurse.de