

Smile Design Update – praxisnahe Lösung ästhetisch kompromittierender Fälle

Autoren_Dr. Julia Hehn, Dr. Florian Göttfert




Abb. 12

Abb. 1 En-face-Aufnahme der Patientin bei Behandlungsbeginn.
Abb. 2 Intraoralaufnahme der Oberkieferfront bei Behandlungsbeginn.

Abb. 12 Endergebnis direkt nach Einsetzen der COMPONEER®.

„In einem Zeitalter, in dem das äußere Erscheinungsbild des Einzelnen immer mehr an Bedeutung gewinnt, sind auch wir als Zahnärzte bestrebt, unseren Teil zum „perfekten Erscheinungsbild“ zu leisten. Wann und ob ein Lächeln als attraktiv angesehen wird, hängt vom Zusammenspiel vieler unterschiedlicher Faktoren ab: dem Zustand und Verlauf der Gingiva, den dentalen Größenverhältnissen, der Höhe der interdentalen Kontaktpunkte, der Struktur und Farbbeschaffenheit einzelner Zähne bis hin zum Verlauf von Ober- und Unterlippe (Belser 1978). Die Ansätze der oralen Ästhetik zu definieren und nach bestimmten Kriterien in Längen- und Größenverhältnissen festzulegen, sind demzufolge zahlreich (Greenberg, Bogert 2010; Levin 1978, Levin 2008; Magne et al.; Snow 1999). Ein ästhetisch kompromittierendes Lächeln kann durch simple Korrekturen der oben aufgeführten Punkte enorm an Attraktivität gewinnen. Oberste Maxime hierbei sollte die minimalinvasive und substanzschonende Vorgehensweise sein (Beier et al.

2012; Horvath, Schulz 2012). Stokes und Hood zeigten in ihren Studien, dass die klassische, ausgedehnte Präparation und Restauration der Zähne mit starren Materialien die Elastizität und Festigkeit der natürlichen Zähne reduziert (Stokes, Hood 1993). Zudem erhöht sich das Risiko eines Präparations-traumas (Gängler et al. 1979).

So setzt die moderne Zahnmedizin heute auf hochleistungsstarke Werkstoffe, die auch bei minimalen Präparationstärken eine hohe Belastungsfähigkeit und Haltbarkeit besitzen und durch eine hervorragende Optik bestechen (Burke 2012; Hajtó, Marinescu 2012; Gresnigt, Ozcan 2011). Weitere Anforderungen sind eine einfache Handhabung und kostengünstige Umsetzung. Die Firma Coltène/Whaledent hat mit COMPONEER® ein Produkt herausgebracht, welches all diese Eigenschaften mit sich bringt und im folgenden Behandlungsfall vorgestellt wird.



Abb. 1

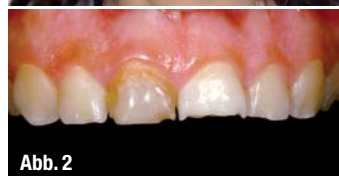

Abb. 2

„Fallpräsentation

„Ausgangssituation

Eine junge Patientin (15 Jahre) stellte sich im Rahmen einer Kontrolluntersuchung erstmals in unserer Praxis vor. Im einführenden Gespräch klagte sie über die Optik der oberen Inzisivi und äußerte den Wunsch nach „schöneren Zähnen“. Der unharmonische Verlauf der Schneidekanten und besonders der infolge einer Wurzelkanalbehandlung stark dunkel verfärbte Zahn 11 missfielen ihr (Abb.1 und 2).

Die klinische Befundung ergab ein kariesfreies und weitgehend füllungsfreies Gebiss. Lediglich Zahn 11 wurde infolge eines Sturzes bereits im Kindesalter endodontisch behandelt und die palatinale Trepanationsöffnung ist mit Komposit verschlossen worden. Die Oberkieferfront wies zudem starke, inzisale Substanzverluste von 12 bis 22 auf.

Abb. 3 Die Fotoanalyse zeigt die Diskrepanz zwischen dem Inzisalkantenverlauf und dem Lippenverlauf.

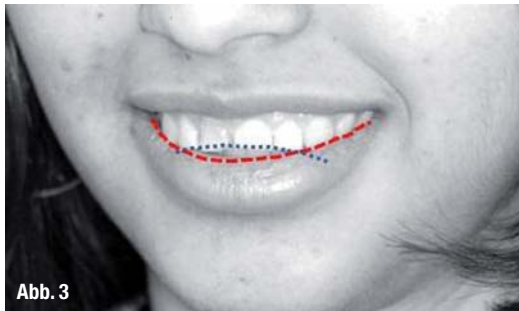


Abb. 3

Abb. 4 Analyse der roten und weißen Ästhetiklinie in der Schwarz-Weiß-Darstellung.

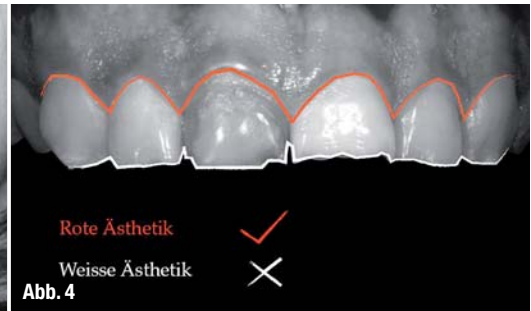


Abb. 4

Analyse und Behandlungsplanung

Im Rahmen der detaillierten Analyse und der Behandlungsplanung wurden neben dem dentalen Befund Röntgenaufnahmen, Fotoaufnahmen der Ausgangssituation und Situationsmodelle angefertigt.

Die Modellanalyse zeigte einen Steilstand der Inzisivi 21 und 22, welcher die verstärkte Frontzahnführung und die hierdurch bedingten Abrasionen erklärt. Funktionelle Habits, wie exzessives Zähneknirschen (Bruxismus) oder Zähnepressen, konnten aufgrund der Patientenanamnese ausgeschlossen werden.

Die Fotoanalyse der dentalen und gingivalen Anteile verdeutlichte die Disharmonien im Bereich der weißen Ästhetik. Der Verlust der inzisalen Frontzahnbereiche führt zu einer negativen Inzisalkurve, welche in Diskrepanz zur positiven Lachkurve der Lippen verläuft (Abb. 3). Diese Asymmetrie vermittelt ein „unruhiges Bild“, welches vom Betrachter als störend und folglich als unästhetisch eingestuft wird.

Im Bereich der Gingiva bestand kein Behandlungsbedarf. Die gleichmäßig gestippelte und eng anliegende Gingiva zeigte einen gleichmäßigen Arkadenverlauf und wies keinerlei Rezessionen auf (Abb. 4).

Bei der Wahl der neuen Versorgung stand die kostengünstige Wiederherstellung der Ästhetik im inzisalen Bereich im Mittelpunkt. Die Korrektur der Form- und Farbdefekte sollte möglichst zeitnah und unter maximaler Substanzschonung erfolgen.

Aufgrund der finanziell sehr eingeschränkten Situation entschieden wir uns für eine Neuversor-

gung der Zähne 12 bis 22 mit COMPONEER® von Coltène/Whaledent. Das direkte Composite Veneering System erlaubt dem Behandler mithilfe von hauchdünnen Kompositsschalen eine Restauration der Frontzahnsituation innerhalb einer Sitzung, wobei die Präparation der Zähne unter maximaler Substanzschonung erfolgen kann.

Behandlungsablauf

Zu Beginn der Behandlung erfolgte die Größenbestimmung der COMPONEER® anhand der vorab gefertigten Situationsmodelle (Abb. 5). Mithilfe von unterschiedlichen Contour Guides lässt sich die optimale Schalengröße auf einfache Weise bereits vorab auswählen und bei Bedarf individualisieren. Dies erleichtert die spätere Einprobe im Mund im Mund. Die definitive Farbbestimmung erfolgte intraoral mithilfe einer Farbskala, mit welcher sich sowohl die COMPONEER®-Farbe als auch die Farbe des Befestigungsmaterials bestimmen lässt (Abb. 6). Im dargestellten Fall entschieden wir uns für COMPONEER® der Größe M (Abb. 7). Farblich fiel die Wahl für die Kompositsschalen auf Enamel Univ, als Befestigungsmaterial wurde SYNERGY D6 Dentin A1/B1 ausgewählt.

Die Frontzähne wurden unter maximaler Substanzschonung auf isogingivalem Niveau präpariert. Hierbei wurde lediglich eine minimale Hohlkehle im approximalen und im zervikalen Bereich angelegt, um einen harmonischen Übergang

Abb. 5-7 Auswahl der COMPONEER® mithilfe von Contour und Shade Guides.

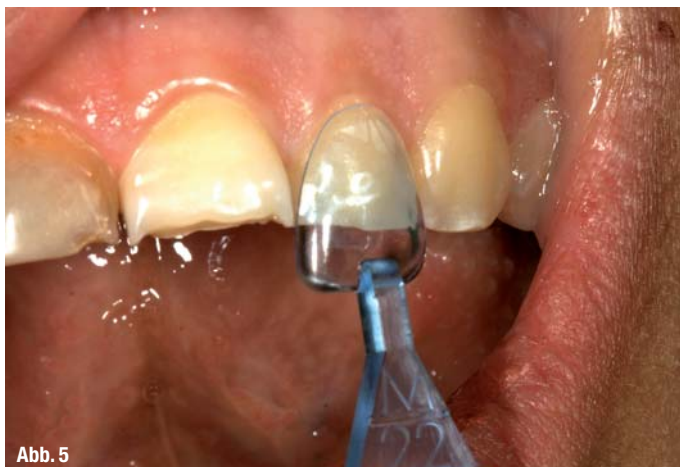

Abb. 5

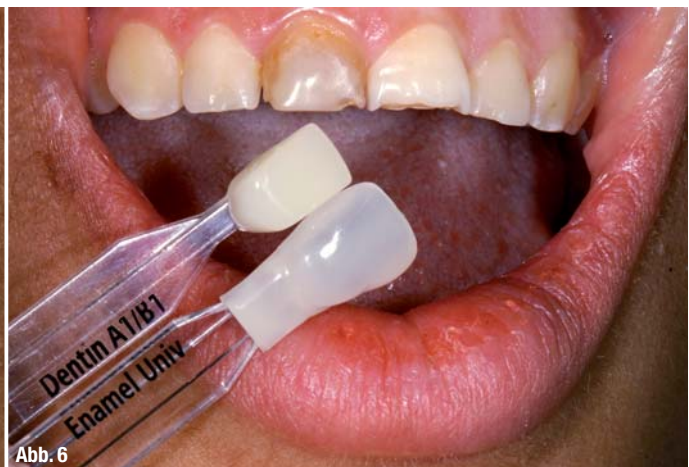

Abb. 6

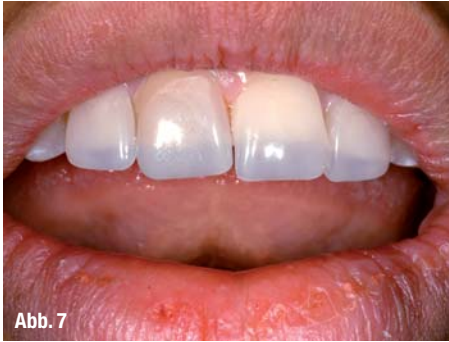

Abb. 7

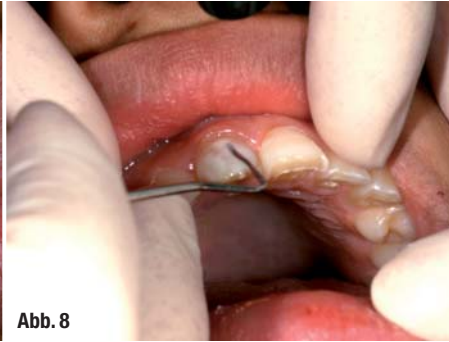

Abb. 8

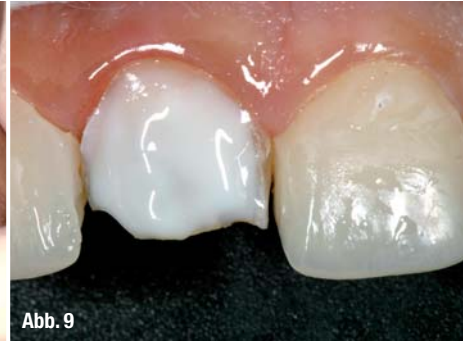

Abb. 9

Abb. 8–9 Maskieren des verfärbten Zahnes 11 durch Subopaquing.

zwischen Restauration und natürlichem Zahn zu schaffen.

Nach dem Konditionieren der Oberflächen mit 35%iger Phosphorsäure (Etchant Gel S von Coltène/Whaledent) wurden die Zähne mit One Coat Bond vorbehandelt und lichtgehärtet.

An Zahn 11 wurde zudem durch ein direktes Subopaquing die dunkle Verfärbung des Stumpfes maskiert (Abb. 8–9). Das Ausblenden dieser stark verfärbten Bereiche mithilfe eines weiß-opaken Komposits schafft eine ideale Basis für ein harmonisches Farbergebnis in der Endversorgung.

Die COMPONEER® wurden parallel mit Alkohol entfettet und eine dünne Schicht One Coat Bond aufgetragen. Besonders zu beachten ist hierbei, dass die Bondschicht auf dem Zahn dünn verblasen und lichtgehärtet wird – auf dem COMPONEER® jedoch nur dünn verblasen, aber nicht lichtgehärtet werden darf. Das singuläre Aushärten der Bondschicht würde die Passung der COMPONEER® verfälschen und das folgende Einsetzen erschweren.

Die COMPONEER® Schmelzschalen wurden mit dem Komposit SYNERGY D6 der Farbe A1/B1 nacheinander eingesetzt und nach Entfernung aller Überschüsse lichtgehärtet. Das lichterhärtende Insertieren erlaubt ein stressfreies Platzieren und Adaptieren der Schalen, sodass ein harmonischer Zahnbogenverlauf in Ruhe gestaltet werden kann. Die Konturierung der zervikalen und inzisalen Berei-

che erfolgte mit Finierdiamanten. Zur approximalen Ausarbeitung wurden dünne SwissFlex Polierscheiben und Polierstreifen (Coltène/Whaledent) unterschiedlicher Körnung verwendet.

Behandlungsergebnis

Die Abbildungen 10 bis 12 zeigen das Behandlungsergebnis direkt nach dem Einsetzen der Restauration. Die in Form und Farbe korrigierten Zähne 12 bis 22 überzeugen durch den gleichmäßigen Inzisalkantenverlauf und die helle, ansprechende Zahnfarbe. Die sehr dunkle Verfärbung am Zahn 11 konnte durch das Subopaquing erfolgreich maskiert und ein harmonisches Frontzahnbild erreicht werden. Innerhalb einer Behandlungssitzung wurden die dentalen Defekte korrigiert und ein harmonisches Lächeln erreicht.

Fazit

Die ästhetische Korrektur eines Lächelns erfordert vom Behandler eine detaillierte Planung und Vorgehensweise. Nicht selten lohnt es sich, innovative Behandlungsmethoden in Betracht zu ziehen! Neue Materialien, wie die hier vorgestellten COMPONEER®, erweitern das Behandlungsspektrum und bieten eine schnelle und kostengünstige Alternative zu den klassischen Restaurationsmöglichkeiten. Mit ein wenig Übung und Zeit lassen sich mit dieser einfa-

Abb. 10 und 11 Endergebnis direkt nach Einsetzen der COMPONEER®.

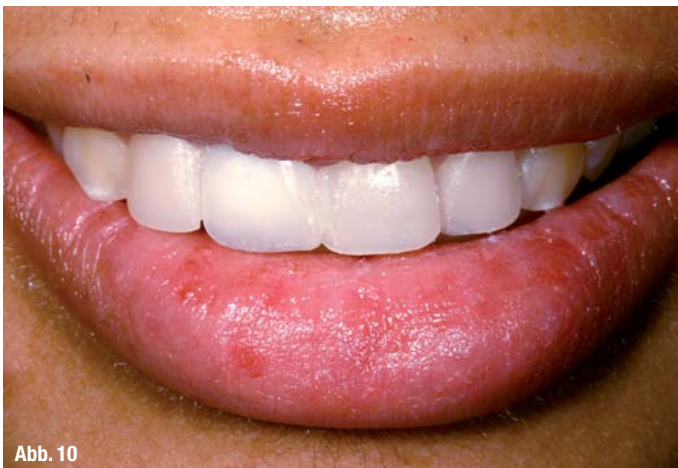

Abb. 10

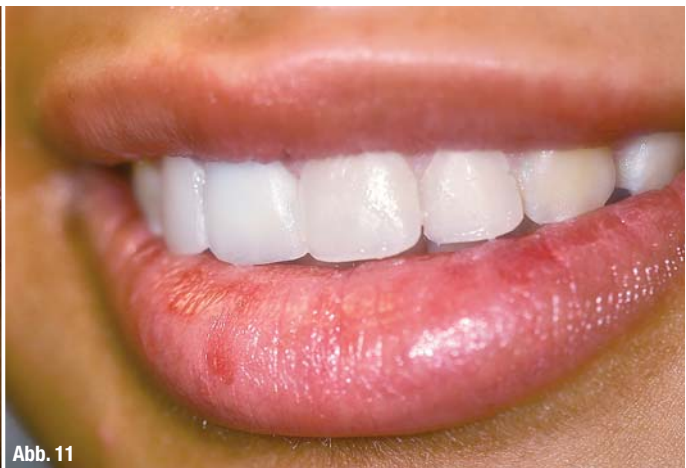

Abb. 11

chen, substanzschonenden Herangehensweise überzeugende Ergebnisse erzielen! _

Vorankündigung Fortbildung „Smile Design“

Am Samstag, 13.7.2013, findet in Würzburg eine Fortbildung mit den Referenten Frau Dr. Julia Hehn und Dr. Florian Göttfert statt. Unter dem Motto „Smile Design“ werden verschiedene Möglichkeiten der Frontzahnrestauration vorgestellt und das praktische Arbeiten mit COMPONEER® geschult. Weitere Informationen und Anmeldung unter Tel. 07345 805-158 E-Mail: Anja.Schneider@coltene.com oder unter www.componeer.info/events

Literatur:

Beier, Ulrike Stephanie; Dhima, Matilda; Koka, Sreenivas; Salinas, Thomas J.; Dumfahrt, Herbert (2012): Comparison of two different veneer preparation designs in vital teeth. In: Quintessence international (Berlin, Germany : 1985), Jg. 43, H. 10, S. 835–839.
 Belser, U.: Esthetics checklist for the fixed prosthesis. Part II: Biscuit-bake try-in. In: Schäfer P, Rin LA, Kopp FR (eds). Esthetic Guidelines for Restorative Dentistry. In: Chicago: Quintessence, Jg. 1982, S. 188–192.
 Burke, F. J. Trevor (2012): Survival rates for porcelain laminate veneers with special reference to the effect of preparation in dentin: a literature review. In: Journal of esthetic and restorative dentistry: offi-

cial publication of the American Academy of Esthetic Dentistry ... [et al.], Jg. 24, H. 4, S. 257–265.
 Gängler, P.; Hoyer, I.; Krehan, F. (1979): [The preparation trauma of the pulp and its reactive behavior (author's transl)]. In: Zahn-, Mund- und Kieferheilkunde mit Zentralblatt, Jg. 67, H. 3, S. 256–264.
 Greenberg, Joseph R.; Bogert, Meredith C. (2010): A dental esthetic checklist for treatment planning in esthetic dentistry. In: Compendium of continuing education in dentistry (Jamesburg, N.J.: 1995), Jg. 31, H. 8, S. 630–4, 636, 638.
 Gresnigt, Marco; Ozcan, Mutlu (2011): Esthetic rehabilitation of anterior teeth with porcelain laminates and sectional veneers. In: Journal (Canadian Dental Association), Jg. 77, S. b143.
 Hajtó, Jan; Marinescu, Costin (2012): An esthetic challenge: isolated areas of high translucency in laminate veneers. In: The European journal of esthetic dentistry : official journal of the European Academy of Esthetic Dentistry, Jg. 7, H. 3, S. 282–294.
 Horvath, Sebastian; Schulz, Claus-Peter (2012): Minimally invasive restoration of a maxillary central incisor with a partial veneer. In: The European journal of esthetic dentistry: official journal of the European Academy of Esthetic Dentistry, Jg. 7, H. 1, S. 6–16.
 Levin, E. I. (1978): Dental esthetics and the golden proportion. In: The Journal of prosthetic dentistry, Jg. 40, H. 3, S. 244–252.
 Levin, E. I. (2008): Aesthetic proportions. In: British dental journal, Jg. 204, H. 8, S. 419–20; author reply 420.
 Magne, P.; Magne, M.; Belser, U.: Natural and restorative oral esthetics. Part I: Rationale and basic strategies for successful esthetic rehabilitations. In: Journal of esthetic dentistry, Jg. 5, H. 4, S. 161–173.
 Snow, S. R. (1999): Esthetic smile analysis of maxillary anterior tooth width: the golden percentage. In: Journal of esthetic dentistry, Jg. 11, H. 4, S. 177–184.
 Stokes, A. N.; Hood, J. A. (1993): Impact fracture characteristics of intact and crowned human central incisors. In: Journal of oral rehabilitation, Jg. 20, H. 1, S. 89–95.

_Kontakt **cosmetic dentistry**



Dr. Julia Hehn
 edel&weiss, Zahnärzte
 am Ludwigsplatz
 Ludwigsplatz 1a
 90403 Nürnberg
 Tel.: 0911 56836360
 Fax: 0911 2419854
 E-Mail:
 hehn@edelweiss-praxis.de
 www.zahnplus-nbg.de

Infos zum Autor



ANZEIGE

Faxantwort »

+49 341 48474-390

Bitte senden Sie mir das Programm zum **5. Internationalen Kongress für Ästhetische Chirurgie und Kosmetische Zahnmedizin** vom 13.–15. Juni 2013 in Lindau am Bodensee zu.

Name

E-Mail-Adresse

Praxisstempel

CD 2/13



BIS ZU 16 FORTBILDUNGSPUNKTE FÜR DEN HAUPTKONGRESS

5. Internationaler Kongress

für Ästhetische Chirurgie und Kosmetische Zahnmedizin

13.–15. JUNI 2013 LINDAU · HOTEL BAD SCHACHEN

Veranstalter/Anmeldung OEMUS MEDIA AG · Leipzig
 Tel.: +49 341 48474-308 · Fax: +49 341 48474-390
 event@oemus-media.de · www.oemus.com

Wissenschaftliche Leitung IGÄM – Internationale Gesellschaft für Ästhetische Medizin e.V. · Düsseldorf
 Tel.: +49 211 16970-79 · Fax: +49 211 16970-66
 sekretariat@igaem.de · www.igaem.de





Program
 5. Internationaler Kongress für Ästhetische Chirurgie und Kosmetische Zahnmedizin

