

Funktion und Ästhetik – All-in-One

Autoren_Vis. Prof. Dr. Dr. Andreas Valentin, Dr. rer. nat. Karen M. Valentin

Einführung

Der Zahnarzt wird immer häufiger mit ästhetischen Fragestellungen und gestiegenen Ansprüchen seitens der Patienten konfrontiert. Insbesondere dann, wenn das gesamte Erscheinungsbild des Patienten geändert werden soll, ist es häufig notwendig, eine „große Lösung“ unter Einbehaltung der zahnärztlich-ethischen Richtlinien durchzuführen. Auch wenn der individuelle Leidensdruck eines Patienten enorm hoch sein sollte, ist eine umfassende und detaillierte Aufklärung und deren schriftliche Dokumentation über Art, Umfang und mögliche Alternativen der Behandlung zwingend erforderlich. Besondere Aufmerksamkeit muss in den bezeichneten Vorgesprächen darauf gelegt werden, mithilfe von Simulationen (Wax-ups, Imaging-Verfahren oder Mock-ups) herauszufinden, ob es größere Diskrepanzen zwischen Anspruch und Wirklichkeit der Patienten gibt oder ob das von den Patienten Gewünschte überhaupt technisch umsetzbar ist. Auslöser für solche grundsätzlichen Entscheidungen eines Patienten für eine „komplette Runderneuerung“ können beispielsweise einschneidende Veränderungen in der Lebenssituation oder aber das Ergebnis jahrelanger angestauter Unzufriedenheit über das äußerliche Erscheinungsbild sein.

Die Schönheitsbewertung eines Menschen qualifiziert sich allerdings nicht allein über die dentale Ausstrahlung. Anhand eines Fallbeispiels aus der Klinik soll der Behandlungsweg einer Patientin skizziert werden, welche die Verschönerung ihrer Zähne zum Anlass nahm, weitere „Tunings“ ihres Aussehens vornehmen zu lassen.

Patientenbeispiel

Die 46-jährige Patientin erschien in der Klinik mit einem retralen Zwangsbiss sowie multiplen kariösen

Läsionen, insbesondere waren aufgrund von Rezessionen die meisten Zahnhäse zum Teil pulpennah defekt (Abb. 1–3).

Aufgrund der bestehenden Dysfunktionssymptome (Okzipitalkopfschmerz, Schwindel, Parästhesien und Kiefergelenkschmerzen rechts) bestand der dringende Verdacht auf das Vorliegen einer craniomandibulären Dysfunktion, welche klinisch-manuell, instrumentell und mittels MRT als Diskusverlagerung ohne Reposition rechts mit dorso-kranieller Kompression verifiziert werden konnte. Nach Vorbehandlung mit initialer Äquilibrationsschiene für sechs Wochen sowie anschließender beidseitiger Kiefergelenkdistraction für zwei Monate konnte die gelenkprotektive Bisslage nach Herstellung des funktionellen Gelenkraumes wiederhergestellt werden.

In der prätherapeutischen Funktionsanalyse mit dem Joint Motion Analyzer (Zebri[®] Medical) sind die Limitation des rechten Kiefergelenkes in der Öffnungsbeziehung sowie die Beschleunigungs- und Abbremsphänomene deutlich zu erkennen (Abb. 4a und b).

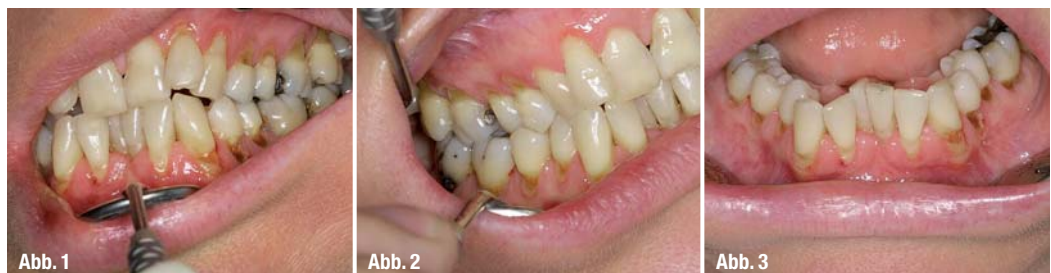Aufgrund der extremen Schachtelstellung (Abb. 5 und 6) musste der Zahn 41 entfernt werden, um einen harmonischen Zahnbogen zu erreichen. In den Abbildungen 7 und 8 ist im anterioren Wax-up die Harmonisierung der Frontzahnbögen zu erkennen.

Die langzeitprovisorische Versorgung der Patientin erfolgte zur Wiederherstellung und Sicherung des funktionellen Gelenkraumes in der Kaubelastung (Abb. 9 und 10). Nach erfolgreicher Schienentherapie und nach Übertragung der individuellen Gelenkdaten in einen KaVo PROTAR 9 Non-Arcon-Artikulator wurde auf den Situationsmodellen ein funktionelles Wax-up erstellt, welches zur Herstellung der Langzeitprovisorien diente. Die Kunststoffprovisorien wurden mit CronMix[®] (Fa. Merz Dental) in sauberer Front-Eckzahn-Führung hergestellt und mit Tempbond befestigt. Innerhalb der Herstellungszeit des definitiven Zahnersatzes konnte so die neue Ge-

Abb. 1_ Linkslaterale Ansicht.

Abb. 2_ Rechtslaterale Ansicht.

Abb. 3_ Unterkieferfrontalansicht.



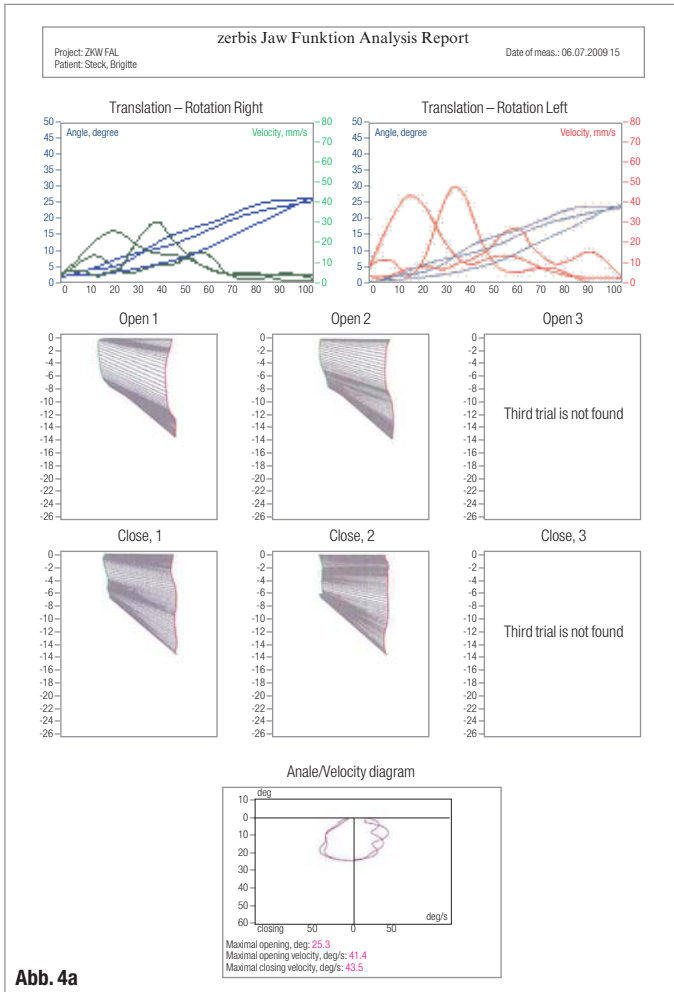


Abb. 4a

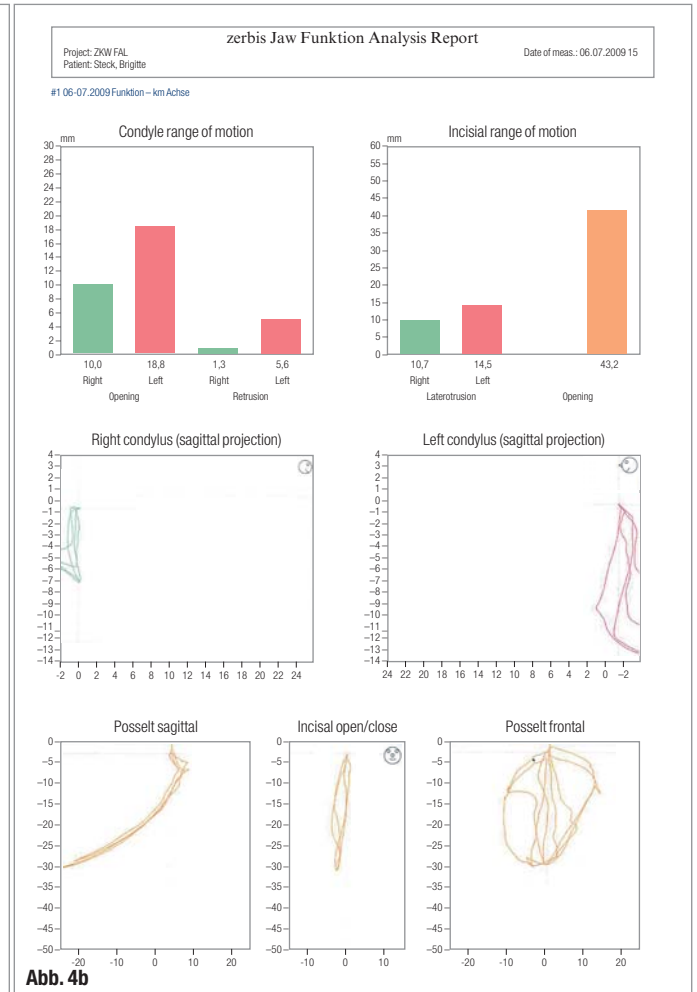


Abb. 4b

lenkposition und dynamisch über mehrere Wochen getestet werden.

Nach der Anprobe der Zirkongerüste wurden Abformungen mit Impregum über die Kappen genommen, um Passungengenauigkeiten am Randschluss zu vermeiden (Abb. 11–14).

Die etablierte und belastungslose Magnetresonanztherapie hat als Kernspinresonanz DIAGNOSTIK in vielen Studien per Zufallsbefund belegen können, dass Patienten, die z.B. aus orthopädischen Gründen häufiger im MRT waren, plötzlich deutliche Symptomverbesserungen an Gelenken (z.B. der Gonarthrose) angaben. Dieser Umstand wurde physikalisch und mikromolekularbiologisch erforscht und es stellte sich in vielen RCT-Studien heraus, dass die Anregung der Wasserstoffprotonen über eine elektromagnetische Wechselwirkung nicht nur zu einer raschen Schmerzbeseitigung führte, sondern dass auch Gelenkstrukturen wie z.B. der Meniskus nachwachsen und sich regenerieren konnten.

Diese nun seit über zehn Jahren in der Orthopädie etablierte adjuvante Therapie bei schmerzhaften Arthrosen kann nun auch belastungsfrei in der Kiefergelenktherapie, der Falten- und Bindegewebebehandlung und in der Osteoporosebehandlung eingesetzt werden.

Während der Herstellung des neuen Zahnersatzes, der sich über sechs Wochen lang mit diversen Anproben hinzog, wurden in dem der ZKW Klinik angegliederten kosmetischen Bereich „med. BodyForming“ weitere nichtinvasive Behandlungen durchgeführt. Zum einen besteht die Möglichkeit, mittels der SpinRepair® Technik, einer innovativen Kernspinre-

Abb. 4a und b_ Funktionsanalyse vor Behandlungsbeginn.

Abb. 5 und 6_ Extreme Schachtelstellung mit Deckbiss Kl. IIa nach Angle.

Abb. 7 und 8_ Harmonisierung im anterioren Wax-up nach Zahntfernung 41.

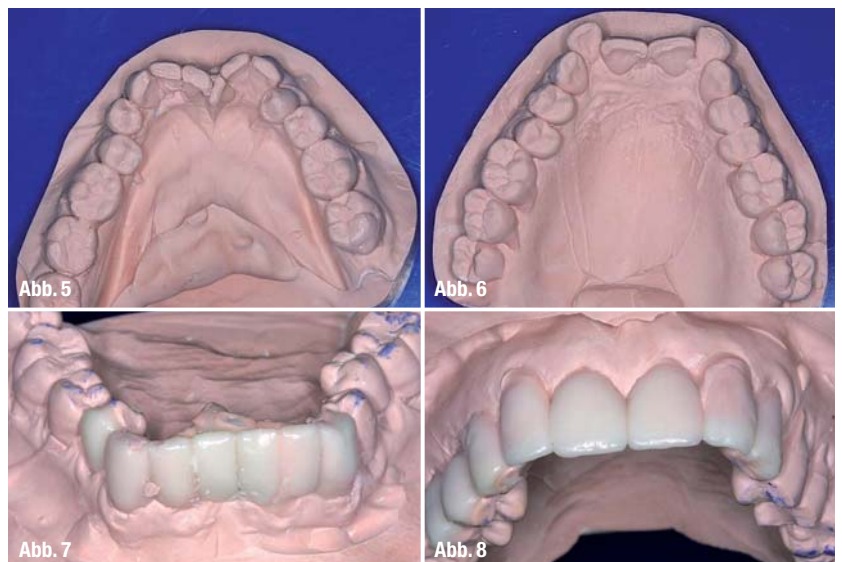

Abb. 9 und 10_ Langzeitprovisorische Versorgung nach Totalpräparation. Die Versorgung wurde sieben Wochen getragen.

Abb. 11 und 12_ Die Zirkonrohlinge auf dem Meistermodell.

Abb. 13 und 14_ Fertige Zirkonarbeit im Ober- und Unterkiefer nach Überabformung der Zirkongerüste.

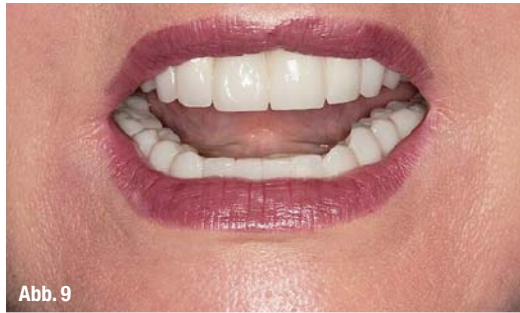

Abb. 9

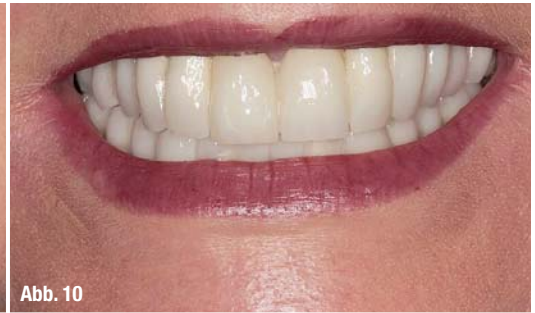

Abb. 10

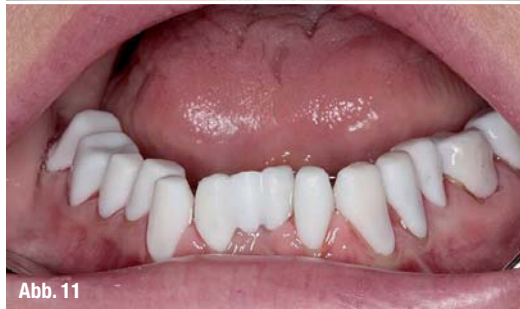

Abb. 11

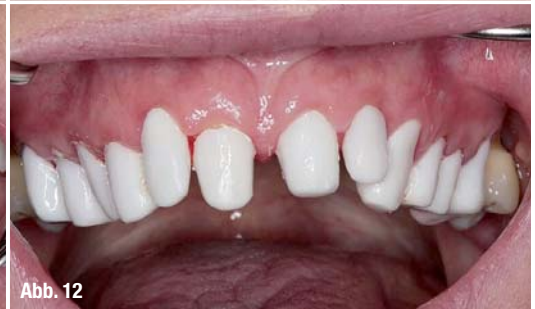

Abb. 12

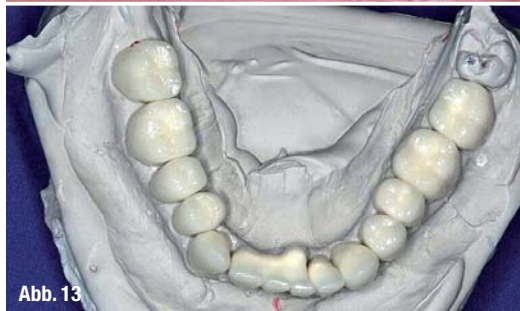

Abb. 13

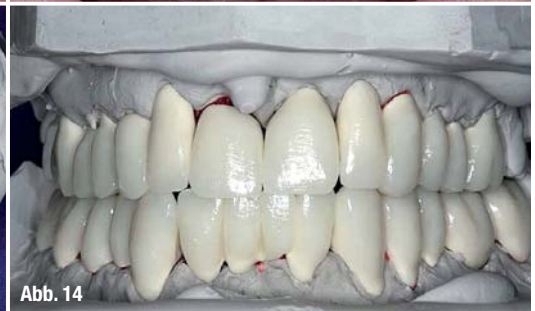

Abb. 14

sonanztherapie, Falten im Gesicht und auf der ganzen Körperoberfläche zu verringern (Abb. 15). Der Anti-Aging-Effekt wird mit Vorher-Nachher-Aufnahmen und standardisierten Aufnahme-

Abb. 15_ Beispiel einer SpinRepair® Liege zur Faltenbehandlung.

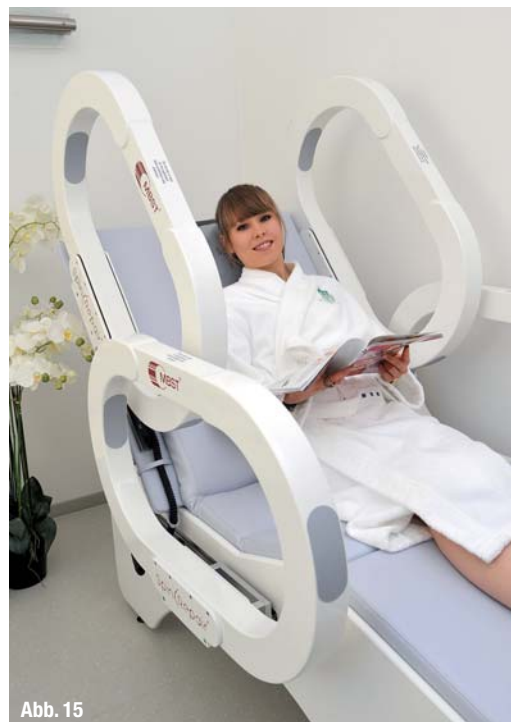

Abb. 15

techniken belegt. Die Patientin führte an sieben aufeinanderfolgenden Tagen für je eine Stunde diese Therapie durch. Die Kontrollaufnahmen wurden zwei Monate nach der MBST®-Kernspintherapie angefertigt (Abb. 16).

Weiterhin wurde auch zur Mitbehandlung der Kiefergelenkläsionen rechts die KernspintHERAPIE sinngemäß zur Schmerzreduktion und Regeneration der lädierten Strukturen des Diskus articularis nach Distraction weitergeführt.

Parallel zu den Kernspintresonanz-Therapien nach dem MBST®-Verfahren zur Gesichts- und Dekolleté-Behandlung (Abb. 18) wurden bei der Patientin noch sechs MedContour®-Behandlungen im Sinne der Ultraschallkavitation zum lokalen Fettabbau einmal pro Woche durchgeführt. Mit zwei großen Ultraschallköpfen werden hier die entsprechenden Problemzonen therapiert. Die zwei Ultraschallköpfe korrespondieren mit unterschiedlichen Frequenzen miteinander. Dabei zerstört eine Wellenlänge die Fettzellen, während die andere Wellenlänge die kollagenen Fasern strafft (Abb. 19).

Innerhalb dieser sechswöchigen ästhetisch-kosmetischen Begleitbehandlungen wurde der Zahnersatz mit diversen Anproben und (gelenkelektronischen) Funktionskontrollen (Zebriß® und Freecorder®) hergestellt.

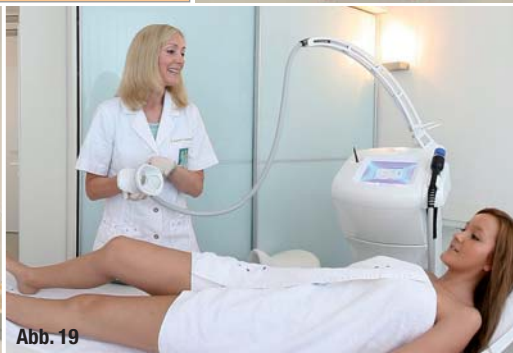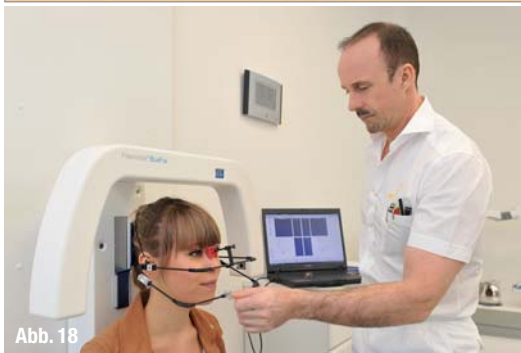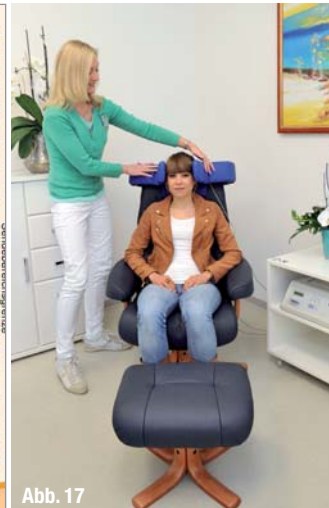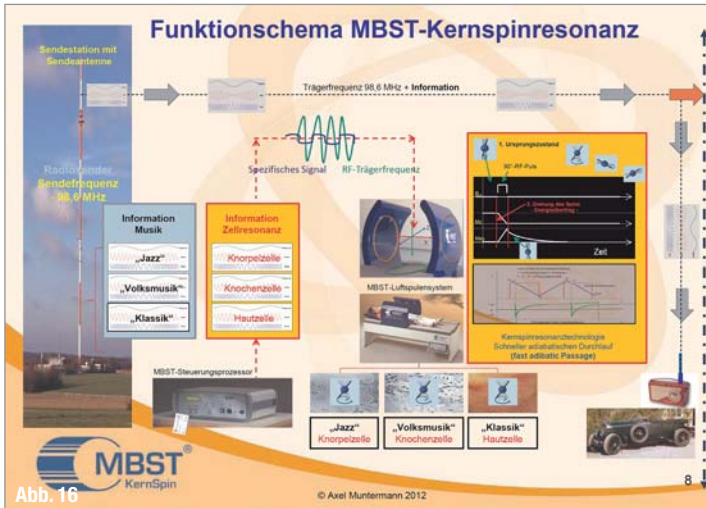


Abb. 16_ Funktionsschema der Kernspinresonanztherapie MBST®.
 Abb. 17_ Kernspinresonanztherapie der Kiefergelenke nach dem MBST®-Prinzip.
 Abb. 18_ Registrierung des funktionellen Gelenkraumes FGR mit dem Freecorder nach Klett.
 Abb. 19_ Beispiel einer MedContour-Behandlung.
 Abb. 20a-f_ Behandlungsergebnis.

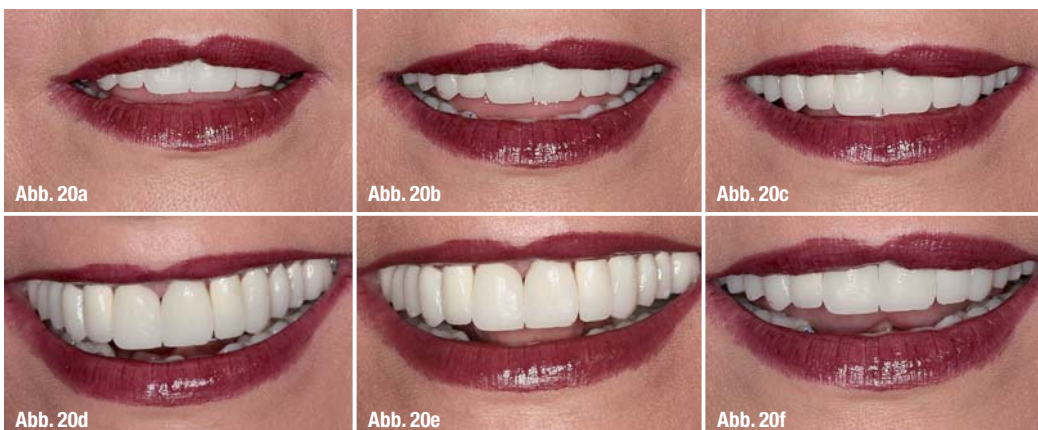
Die Abbildungen 20a-f des Behandlungsabschlusses spiegeln die Zufriedenheit der Patientin über das Ergebnis der Gesamtbehandlung wider.

_Fazit

Es hat sich gezeigt, dass insbesondere Patientinnen bereit sind, ihre Zähne verschönern zu lassen und in ihr besseres Aussehen zu investieren. Dies impliziert oft größere Restaurationen. Solche Eingriffe in die Funktion des stomatognathen Systems erfordern zum einen zwingend eine ausgedehnte funktionsanalytische und -therapeutische Vorbehandlung sowie Imaging-Verfahren, die der späteren Ästhetik gerecht werden müssen.

Die Patientenbindung wird zum anderen aber auch deutlich verstärkt, wenn dentale Versorgungseinrichtungen schonende, d. h. nichtinvasive und gleichermaßen nutzbringende Adjuvanzverfahren anbieten können, die wie z.B. die Kiefergelenk-MBST®-Therapie kausal die Hauptproblematik einer Kiefergelenkdysfunktion mitbehandeln.

Andere Behandlungsmethoden wie z.B. MedContour®, SpinRepair, Ernährungsberatung, Physio- und Manualtherapie werden von den Patienten zunehmend begrüßt und dankbar angenommen. Das Prinzip der modernen „Patient Care Philosophy“ hat sich funktionell-ästhetisch erweitert und ist dabei schonender geworden.



_Kontakt **cosmetic dentistry**

Vis. Prof. Dr. Dr. Andreas Valentin
 Zahnmedizinische Klinik
 am Wasserturm Mannheim
 ZKW, 07, 13
 68161 Mannheim

Infos zum Autor

Dr. rer. nat. Karen M. Valentin
 med. BodyForming
 Mannheim
 07, 13
 68161 Mannheim

Infos zu MedBodyForming