

Direkte Kompositrestaurationen mit den neuen Matrizen **V4-Clear Metal Matrix**

Autoren_Francesco Simoni, Lorenzo Vanini

In der konservierenden Zahnheilkunde sowie in der gesamten Zahnheilkunde sind eine detaillierte Röntgenaufnahme (Bissflügelaufnahme oder Röntgenstatus) sowie die Verwendung von Vergrößerungshilfen¹ unerlässlich für eine korrekte Diagnose. Nach dem Erstellen des Behandlungsplanes werden eventuell vorhandene Zahnfleischentzündungen behandelt. Der Patient wird über die notwendigen Mundhygieneschritte aufgeklärt und es wird eine professionelle Zahnreinigung oder eine geschlossene Parodontaltherapie² durchgeführt. Anschließend kann die Karies beseitigt werden. Dieser Artikel be-

schreibt die wichtigsten Schritte, die für eine korrekte Klasse II-Füllung unter Verwendung der neuen V4-Ring-Teilmatrizen von Micerium erforderlich sind.

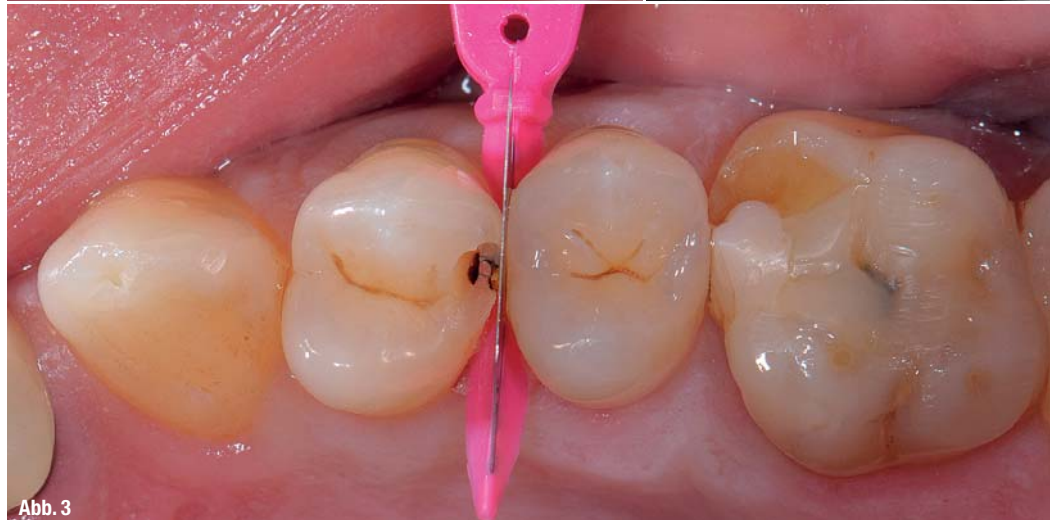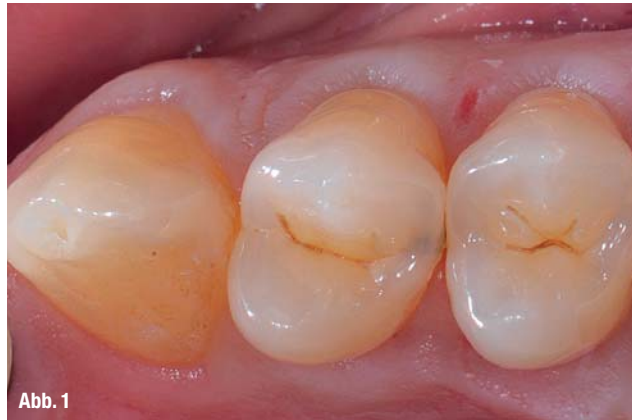Klinischer Fall

Nachdem die distale Karies auf dem zweiten oberen Prämolaren auf der linken Seite (Abb. 1 und 2) klinisch und radiologisch bewertet wurde, wird eine Plexusanästhesie mit Articain im Verhältnis 1:100.000 vorgenommen. Vor dem Entfernen der Karies sollte man den Nachbarzahn mit einer Ma-

Abb. 1_Klinisches Bild der distalen Karies auf 24.

Abb. 2_Röntgenaufnahme der distalen Karies auf 24.

Abb. 3_Erster Zugang zur distalen Karies auf 24 und Schutz von 25 mit einer Matrize und einem Keil.

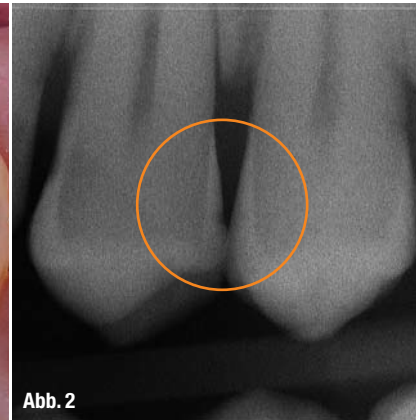

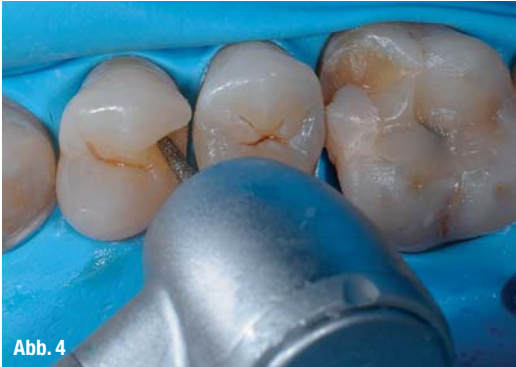


Abb. 4

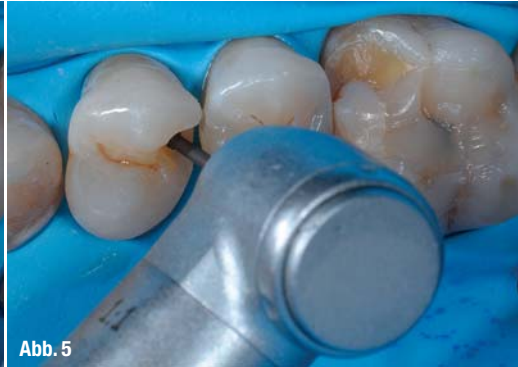

Abb. 5

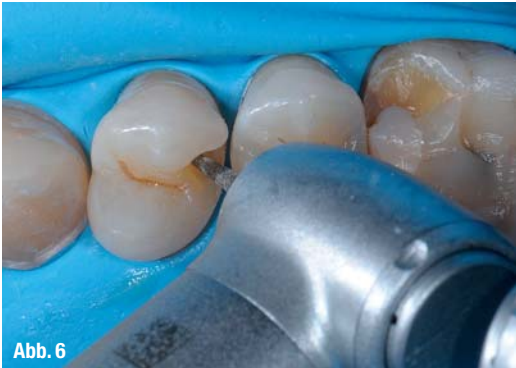

Abb. 6

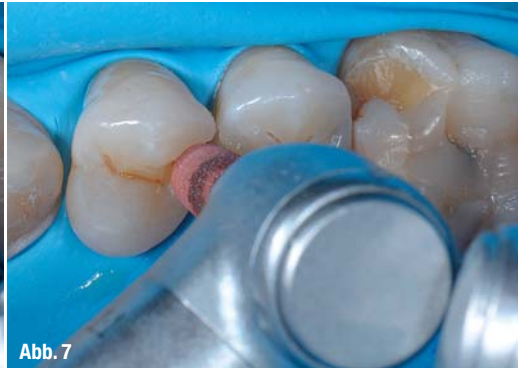

Abb. 7

Abb. 4_ Entfernung der Karies unter Verwendung eines konischen Bohrers mit mittlerer Körnung.
Abb. 5_ Entfernung der Karies mit einem Rosenbohrer.
Abb. 6_ Nachbearbeitung mit einem Bohrer mit geringer Körnung.
Abb. 7_ Polieren des Zahnschmelzes mit einem roten Gummipolierer.

trize und einem Keil schützen (Abb. 3). Nach Überprüfung der Wirkung der Anästhesie erfolgt der Zugang zur Kavität und das Anlegen des Kofferdams. Nach Isolierung des Operationsbereiches wird die Karies entfernt. Zu diesem Zweck wird zunächst ein konischer Bohrer mit mittlerer Körnung in einem roten Winkelstück (Abb. 4) und danach ein Rosenbohrer in einem blauen Handstück (Abb. 5) eingesetzt. Die Feinpräparation erfolgt mit einem Diamanten geringer Körnung im roten Winkel-

stück (Abb. 6) und einem roten Gummipolierer im blauen Winkelstück (Abb. 7). Für die Präparation der marginalen Kavität werden zunächst Metallbänder (Abb. 8) und anschließend Papierstreifen (Abb. 9) verwendet. Jeder einzelne Schritt ist von grundlegender Bedeutung, angefangen bei der Beseitigung der Karies bis hin zur Nachbearbeitung der Kavität. Jede Ungenauigkeit kann das langfristige Ergebnis und den ästhetischen Aspekt der Restaurationen kompromittieren.³ Nachdem die Präpara-

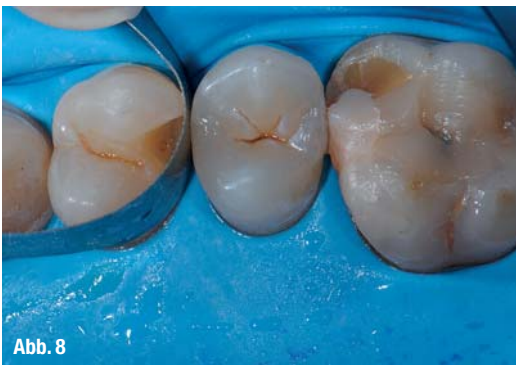

Abb. 8

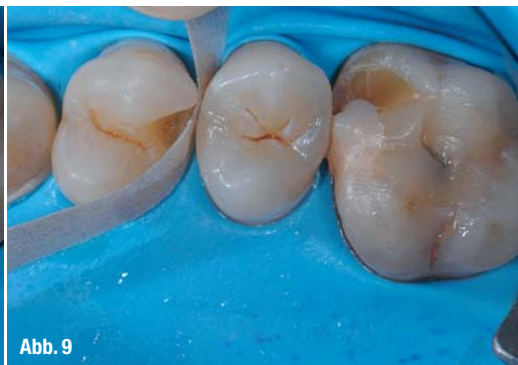

Abb. 9

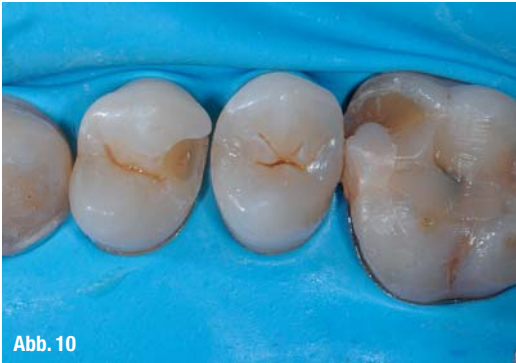

Abb. 10

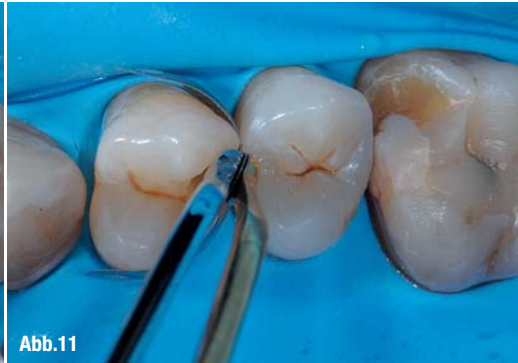

Abb. 11

Abb. 8_ Optimierung der interproximalen Fläche unter Einsatz eines Metallbandes.
Abb. 9_ Optimierung der interproximalen Fläche unter Einsatz eines Papierstreifens.
Abb. 10_ Die Kavität fertiggestellt.
Abb. 11_ Einsetzen der V4-Ring-Matrize mittels Spezialpinzette. Die auf den Matrizen angebrachten Ösen vereinfachen das Halten und Platzieren wesentlich.

Abb. 12_ Matrize mit komplett transparentem Keil und Ring am Zahn.

Abb. 13_ V4-Matrize mit transparentem Keil.

Abb. 14_ V4-Teilmatrizen von Micerium, man beachte die Lichtdurchlässigkeit der Matrize.

Abb. 15_ Komplett transparenter Keil.

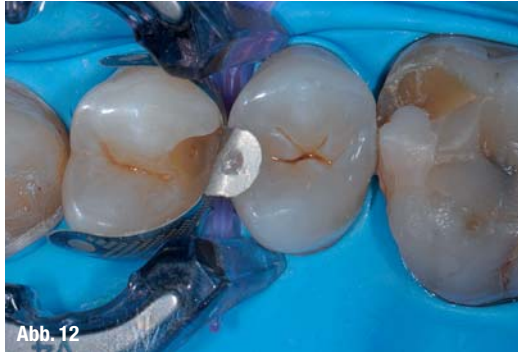

Abb. 12

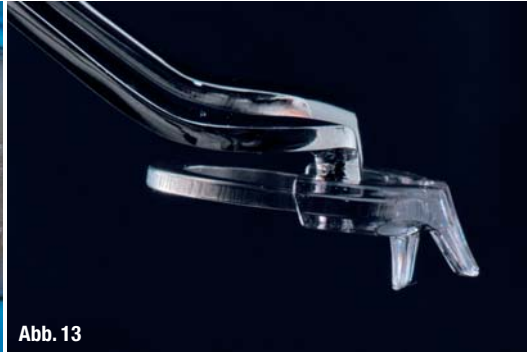


Abb. 13



Abb. 14

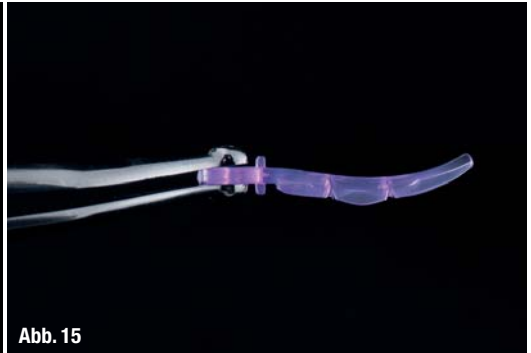


Abb. 15

tion fertiggestellt ist, wird die V4-Matrize (Micerium, LOSER, Leverkusen) (Abb. 10 und 11) mittels einer Spezialpinzette platziert. Durch die Halteöse an der Matrize wird deren Handhabung und das Einbringen erheblich erleichtert (Abb. 11). Nach Überprüfung des korrekten Sitzes werden der Interdentalkeil und der V4-Matrizenring eingesetzt. V4-Ringe und -Matrizenbänder sind transparent (Abb. 12 bis 15) und ermöglichen somit eine zuverlässige Lichtdurchlässigkeit und damit eine vollständige Polymerisation des Füllungskomposits.

Nach dem Einsetzen der Matrizen beginnen die Schritte zur Vorbereitung der adhäsiven Füllung. Zu diesem Zweck wird zunächst für 30 Sekunden das Ätzgel ENAetch aufgetragen. Für die gleichmäßige Verteilung der Säure wird eine Bürste verwendet (Abb. 17), dann wird 30 Sekunden lang mit Wasser und anschließend mit Chlorhexidindigluconat 0,2%⁴ gespült (Abb. 18). Danach wird für 60 Sekunden ENAbond appliziert (Abb. 19) und 40 Sekunden lang polymerisiert⁵ (Abb. 20). Anschließend wird für 30 Sekunden lang ENAseal aufgetragen (Abb. 21 und

Abb. 16_ 30 Sekunden langes Ätzen mit ENAetch. Für die gleichmäßige Verteilung des Säuregels kann eine Bürste verwendet werden.

Abb. 17_ 30 Sekunden Spülen mit Wasser und anschließend mit Chlorhexidindigluconat 0,2%.

Abb. 18_ Auftragen von ENAbond mit einer Bürste für 60 Sekunden.

Abb. 19_ Polymerisieren für 20 Sekunden.

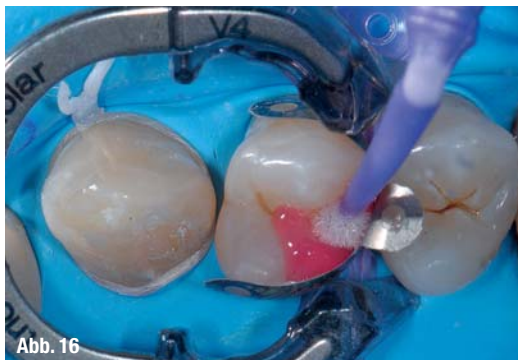

Abb. 16

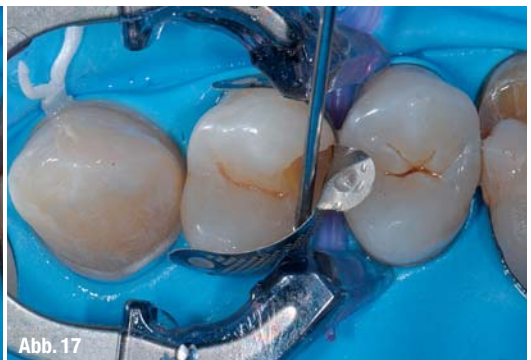

Abb. 17

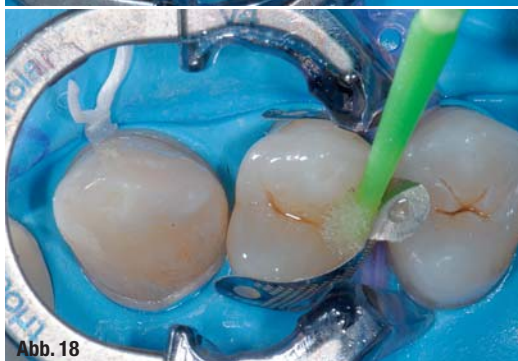

Abb. 18

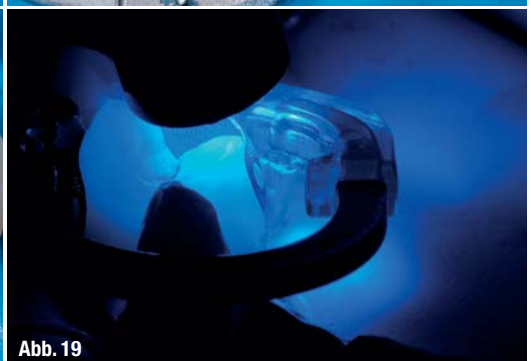

Abb. 19

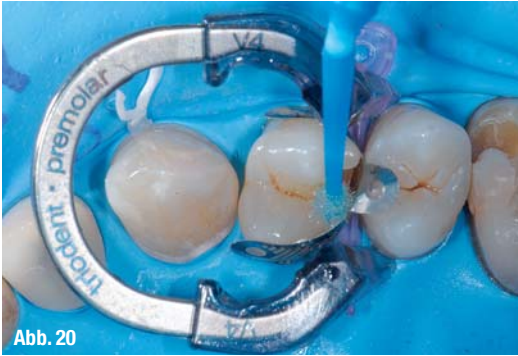

Abb. 20_ Auftragen von ENAseal mit einer Bürste für 30 Sekunden.
Abb. 21_ Polymerisation für 40 Sekunden.

22).⁷ Zum Schluss wird erneut für 40 Sekunden polymerisiert (Abb. 23).⁶ Nach abgeschlossener Rekonstruktion kann man eine maximale Integration der Restauration feststellen. Die Einhaltung der adhäsiven Reihenfolge ist unabdingbar für die Vermeidung der postoperativen Sensibilität und die Gewährleistung einer langen Lebensdauer der Restauration, ohne dabei das Risiko einer Sekundärkaries einzugehen.⁸ Nach Abschluss der adhäsiven Prozesse wird unter Verwendung von ENAMEL Plus Function UE 2⁹ die interproximale Fläche rekonstruiert. Anschließend ist es dank der neuen Teilmatrizen V4-Ring möglich, eine vestibuläre, palatinale und okklusale Polymerisation vorzunehmen. Nachdem die Rekonstruk-

tion mit der Dentinmasse ENAMEL Plus UD3 und der Seitenzahn-Schmelzmasse ENAMEL Plus Function 2 fertiggestellt wurde, werden die Fissuren mit Stain Brown 2 und die Randleisten mit Intensiv White charakterisiert.^{10, 11} Nach Abschluss der Modellation wird die Rekonstruktion im interproximalen Bereich mit einem Finierstreifen nachbearbeitet. Es werden eine Kontrolle der Okklusion (Abb. 22) und eine Röntgenkontrolle (Abb. 23) durchgeführt, um die Restauration anschließend mit einer umfassenden Politur abzuschließen. Eine sorgfältig polierte Restauration ist in der Tat weniger anfällig für bakteriellen Zahnbelag, sie schont die parodontalen Gewebe und sieht auf lange Zeit besser aus (Abb. 24).³⁻¹²

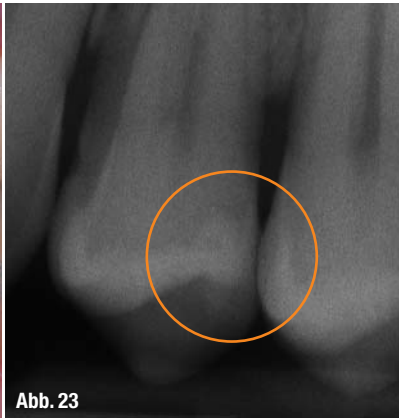
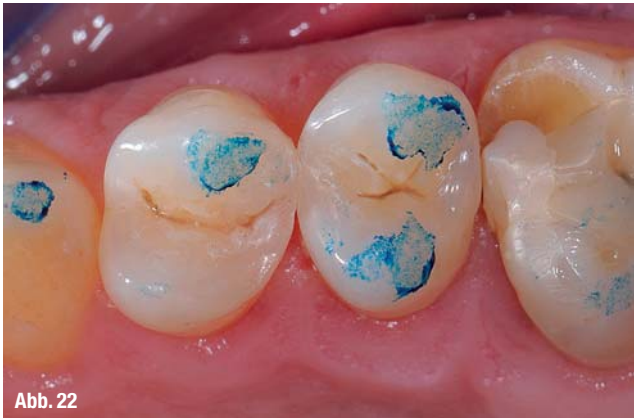
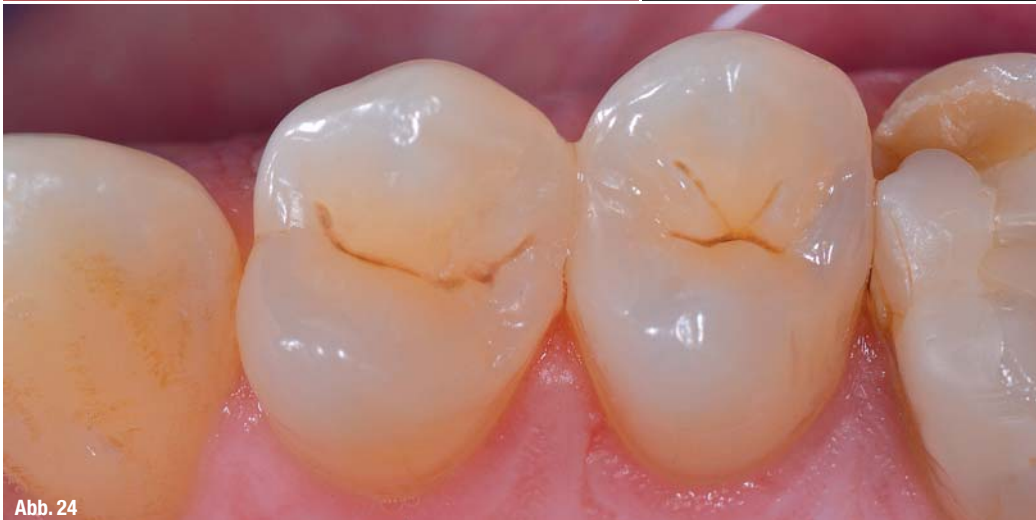Abb. 22_ Kontrolle der Okklusion.
Abb. 23_ Radiologische Kontrolle.
Abb. 24_ Okklusalanzeige der abgeschlossenen Restauration.



_Kontakt **cosmetic**
dentistry

Francesco Simoni
Lido di Camaiore
Lucca, Italy
francesco@studiofrancescosimoni.it

Lorenzo Vanini
Chiasso, Switzerland
studiovainini@bluewin.ch
www.studiovaininiodontoiatria.com

Literatur