Guided Surgery mit ExpertEase

Autor_Alexander Fischer

Abb. 20

Abb. 1a und b_ Die Ausgangssituation nach Extraktion des Zahns 23, im Unterkiefer Abrasionsrestgebiss mit durchgeschliffener VMK-Krone und Innenteleskopen.

Abb. 2_ OPG prä OP: starker Knochenabbau im 2. Quadranten, vor allem im posterioren Bereich.

Abb. 3_ Scanschablonen für zahngetragene Bohrschablonen: Die Bohrungen in Zahnachse durch die Prothesenzähne geben die erwünschte Zahnachse wieder. Durch das Prinzip der Tiefziehschiene erhalten wir eine Biss-Sperrung während des DVTs.

Abb. 20_ Das zufriedene Lächeln der Patientin.

_Die implantatprothetische Rekonstruktion in stark atrophierten Kieferbereichen stellt an den Behandler hohe Ansprüche.[1] In solchen Situationen sind anatomische Strukturen wie der Nervus alveolaris oder der Sinus maxillaris besonders gefährdet.[2] Hier kann die Unterstützung einer geeigneten Planungssoftware und das operative Vorgehen mittels Guided Surgery den Behandlungserfolg entscheidend unterstützen. Im Folgenden möchten wir einen Fall vorstellen, der mittels der ExpertEase-Software gelöst werden konnte.

Eine 58-jährige Patientin stellte sich im Jahr 2010 in unserer Praxis vor. Der Ausgangsbefund zeigte Kronen auf den Zähnen 17, 16, 13 und 23. Zahn 16 war stark kariös und benötigte eine endodontische Behandlung, Zahn 23 war nicht erhaltungswürdig. Im Unterkiefer waren die Zähne 33, 34 und 44 überkront (Abb. 1a und 1b). Röntgenologisch war ein ausgeprägter Knochenabbau insbesondere im zweiten Quadranten posterior und im dritten Quadranten zu erkennen (Abb. 2). Der Kieferkamm des vierten Quadranten stellte sich ausgesprochen schmal dar, was anhand der Situationsmodelle gut zu erkennen war. Die Patientin wünschte eine gaumenfreie Versorgung im Oberkiefer, möglichst minimalinvasiv ohne großen Knochenaufbau.

Abb. 1a

Abb. 1b

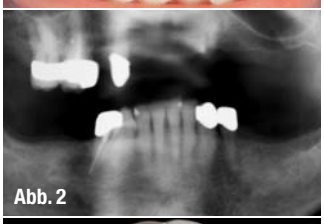
Abb. 2

Abb. 3

Im Unterkiefer sollte die Versorgung festsitzend sein und die Ästhetik durch Vollkeramik-Kronen verbessert werden.

Dem Wunsch der Patientin entsprechend, sah die Behandlungsplanung drei Implantate im zweiten Quadranten sowie eine gaumenfreie Teleskop-Prothese im Oberkiefer vor. Im Unterkiefer wurden zwei endständige Implantate sowie die Versorgung mit vollkeramischen Kronen und Brücken geplant. Zu Beginn der Behandlung erfolgte eine IPR-Vermessung (intraoral pressure dependent registration, IPR-Systeme GmbH) des Unterkiefers sowie eine Bisshebung.

_Scanschablonen

Auf den Situationsmodellen fertigte der Zahntechniker ein Wax-up. Nach erfolgreicher Anprobe wurde dieses doubliert und eine Scanschablone erstellt. Die fehlenden Zähne wurden für das Backward Planning aus bariumsulfathaltigen Zähnen aufgestellt, um den prothetischen Austrittspunkt – das Emergenzprofil – und die funktionellen Interkonnektionen zur geplanten Prothetik darzustellen (Abb. 3).

Die Planung der Implantatpositionierung erfolgte mit der ExpertEase-Planungssoftware. Virtuelle Zylinder mit dem Außendurchmesser der Schablonenhülsen über den geplanten Ankylos-Implantaten geben die Platzverhältnisse in der Bohrschablone wieder. Im Unterkiefer ist der Abstand der Implantate zum Nervus alveolaris gut zu erkennen.

Im Oberkiefer sieht man, dass das Implantat in Regio 23 ohne Augmentation nicht in der optimalen Achsrichtung gesetzt werden kann (Abb. 4a und 4b). Die Abbildung 5 zeigt die exakte intraossäre Ausrichtung der Implantate. Die Planung wurde sowohl mit wie auch ohne virtuelles Abutment vorgenommen. In Regio 25 wurde deutlich, dass eine interne Sinusbodenelevation zur Platzierung des Implantats unumgänglich ist. Die dreidimensionale Pla-

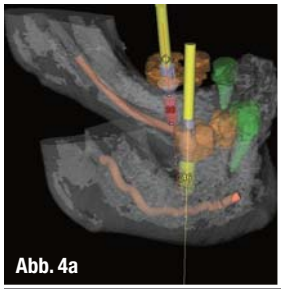
Abb. 4a


Abb. 4b

Abb. 5

Im Anschluss an die Planung erfolgte die Herstellung der individuellen Bohrschablonen bei Materialise. Aufgrund der geringen Platzverhältnisse wurden die Bohrhülsen im Unterkiefer lingual offen gestaltet. Die Bohrschablonen zeigten bei der Anprobe einen perfekten Sitz im Mund der Patientin (Abb. 7a und 7b).

_Bohrprotokoll im Oberkiefer

Entgegen dem klassischen Bohrprotokoll wurde zunächst die Schleimhaut gestanzt und die Stanzungen mit einem scharfen Löffel versäubert. Anschließend wurde die Bohrschablone wieder eingesetzt und das Bohrprotokoll fortgeführt (Abb. 8). Die Bohrung in Regio 25 musste kürzer ausfallen, um erst mit dem konischen Ausreiber die Grünholzfraktur zur Kieferhöhle zu vollziehen und somit die Unversehrtheit der Schneider'schen Membran zu gewährleisten. Das Knochenersatzmaterial wurde durch den Bohrstollen geschoben. Die Insertion der ANKYLOS-Implantate erfolgte mit einem Einbringinstrument, das eine spannungsfreie Platzierung erlaubt. Die Befestigung der Schablone erfolgte mit Stabilisierungsaufbau zum sicheren Arbeiten – gerade bei reduziertem Restzahnbestand (Abb. 9). Die Abbildung 10 zeigt die klinische Situation nach Einbringen der Implantate im Unterkiefer sowie die exakte Position

Abb. 4a und b_ Bildschirmfotos aus der Planung in der ExpertEase-Software: Im Unterkiefer sieht man die prothetische Ausrichtung der Implantate sowie den Abstand zum Nerv. **Abb. 5**_ Schnittbild aus der ExpertEase-Software, um die exakte intraossäre Ausrichtung der Implantate darzustellen. **Abb. 6**_ Dreidimensional dargestellte Planung der Implantate im Unterkiefer mit virtuellen Abutments.

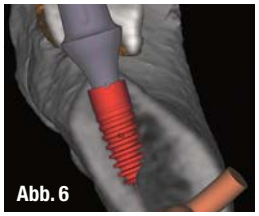
Abb. 6

nung der Unterkiefer-Implantate mit virtuellen Abutments gibt Planungssicherheit bezüglich Achse, Knochenangebot und der Distanz zum Nervus alveolaris und der lingualen kortikalen Begrenzung (Abb. 6).

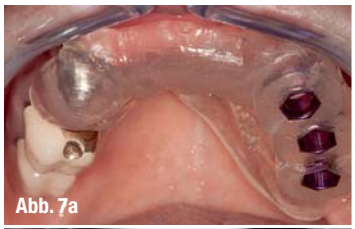
Abb. 7a

Abb. 7b

Abb. 8

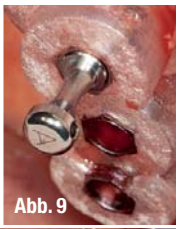
Abb. 9

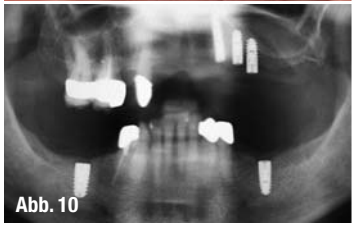
Abb. 10

Abb. 11a

Abb. 11b

Abb. 7a und b_ Genaue Vorbereitung und Überprüfung der Bohrschablonen gewährleisten den perfekten Sitz der Schablonen im Mund der Patientin: Die Modelle wurden im Partnerlabor gescannt und die Daten nach Belgien zu Materialise geschickt. **Abb. 8**_ Bohrprotokoll im Oberkiefer: Alle Bohrungen verlaufen geführt durch die Sleeve-on-Drill-Führungshülsen. Innenkühlung kann in allen Schritten gewährleistet werden. **Abb. 9**_ Stabilisierungsaufbauten in situ. **Abb. 10**_ OPG post OP: Die Implantate stehen exakt wie geplant. Mit ExpertEase schafft man die optimalen Voraussetzungen für eine ästhetische prothetische Versorgung. **Abb. 11a und b**_ Freilegung nach drei Monaten und Insertion der Gingivaformer. Die Höhenangabe der Gingivaformer erfolgte nach Messung in der ExpertEase-Software.

Abb. 12a und b_ Vorbereitung der Verklebung der Galvano-Außenteleskope mit dem Tertiärgerüst im Mund der Patientin. Die individuellen Abutments fungieren hierbei als Innenteleskope und verbleiben im Mund. **Abb. 13**_ Situation mit allen Innenteleskopen: verblockte Innenteleskope distal zur Vermeidung von Aufbaufüllungen, adhäsiv verklebt mit Calibra von DENTSPLY DeTrey.

tionierung im Röntgenbild. Drei Monate nach Insertion der Implantate erfolgte die Freilegung und Insertion der Gingivaformer (Abb. 11a und 11b).

_Definitive prothetische Versorgung

Zur prothetischen Versorgung wurden die individuellen Keramikabutments im Oberkiefer als Innenteleskope gestaltet.
Die Außenteleskope wurden in Galvanotechnik gefertigt und mit dem Tertiärgerüst nach der von Weigl beschriebenen Technik spannungsfrei im Mund der Patientin verklebt (Abb. 12 bis 14).[3] Anschließend erfolgte die Sammelabformung des Tertiärgerüsts mit den verklebten Sekundärteleskopen und die Eingliederung der weichbleibend unterfütterten Reiseprothese (Abb. 15). Die Abbildung 16 zeigt die grazil gestaltete gaumenfreie Teleskopbrücke im Oberkiefer. Die Montage der Abutments im Unterkiefer erfolgte mittels Einbringschlüsseln aus Pattern Resin (Abb. 17). Die definitive Versorgung des Unterkiefers erfolgte mit Vollkeramik-Kronen und -Brücken (Abb. 18). Die fertige Restauration von Ober- und Unterkiefer zeigte ein gutes ästhetisches und funktionelles Ergebnis und eine zufriedene Patientin (Abb. 19 und 20).

Der beschriebene Fall zeigt, dass sich moderne Techniken – wie die navigierte Implantologie oder die Herstellung individueller Abutments – gut kombinieren lassen mit schon länger bewährten Vorgehensweisen – wie der Weigl-Technik zum spannungsfreien Verkleben von Sekundär- und Tertiärstruktur – und somit zu einem sehr zufriedenstellenden Ergebnis führen._

Literaturverzeichnis unter www.dentsply-friadent.com/identity

_Kontakt

digital dentistry

Alexander Fischer
Zahnarztpraxis
Alexander Fischer
Billerbecker Weg 104
13507 Berlin
Tel.: 030 32531055
Fax: 030 32531056
E-Mail: info@zahnfischer.de
www.zahnfischer.de

Autor

Abb. 14_ Situation mit eingesetzten Galvano-Außenteleskopen im Mund, Überprüfung des spannungsfreien Sitzes des Tertiärgerüsts, Verklebung mit AGC Cem von Wieland. **Abb. 15**_ Überabformung: Sammelabformung des Tertiärgerüsts mit den verklebten Sekundärteleskopen. **Abb. 16**_ Innenansicht der Arbeit mit Blick auf die Galvanoteleskope. **Abb. 17**_ Situation der Abutments im Mund. **Abb. 18**_ Fertige vollkeramische Versorgung im Mund der Patientin. **Abb. 19**_ Komplette Arbeit im Patientenmund.