Der Patientenfall zeigt eine Kronenfraktur eines endodontisch behandelten Zahnes, der mit einem Wurzelstiftsystem mit extrem kurzer Schaftlänge behandelt wurde, sodass trotz wenig verbleibender Zahnhartsubstanz eine gute Prognose gegeben ist.

Komet Dental
[Infos zum Unternehmen]

Rekonstruktionsoption für frakturierte endodontisch behandelte Zähne

Prof. Dr. Michael Naumann

Die restaurative Versorgung endodontisch behandelter Zähne bleibt auch 2017 ein schwieriges und komplexes Thema. Zahnärzte werden mit einer kontinuierlich steigenden Zahl von verschiedenen Materialien für die postendodontische Restauration konfrontiert, aber auch gleichzeitig mit einer steigenden Zahl endodontisch zu behandelnder Zähne.[1] Es wurde und wird sehr viel zum Thema „Postendo" wissenschaftlich publiziert, sodass an anderer Stelle bereits von einer „Flut" gesprochen wurde.[2] Und doch bleiben viele Aussagen widersprüchlich. Weitgehende Einigkeit besteht darin, dass ein sogenannter Fassreifeneffekt wichtig ist; dieser sollte 2 mm oder mehr betragen.[3] Zusätzlich spielt die Defektgröße eine Schlüsselrolle in Bezug auf die Wahrscheinlichkeit mechanischen Versagens[4–9], sodass eine zahnsubstanzschonende Behandlung, bereits beginnend bei der Zugangskavität, empfehlenswert ist. Der Oberkieferfrontzahnbereich ist der Hochrisikobereich für mechanisches Versagen, da hier im Vergleich zum Molarenbereich die Kaulast zwar geringer, aber durch die schräge Krafteinleitung deutlich ungünstiger ist.[10,11] Es besteht ein bisher noch nicht vollständig verstandenes Wechselspiel von Defekt und Restaurationsart (direkt vs. indirekt). Es lässt sich verkürzt sagen, dass je mehr Zahnhartsubstanz vorhanden ist, desto höher ist die Überlebenswahrscheinlichkeit. In den letzten zehn Jahren stand der Aufbaustift i.d.R. im Zentrum der wissenschaftlichen Diskussion. Die Anwendung adhäsiver Verfahren zur Stiftsetzung und der Aufbau des Dentinkerns mit Komposit sind mittlerweile sehr populär und Stand der Technik.[12] An dieser Stelle soll nicht erneut die Diskussion über das biodynamisch geeignetste Stiftmaterial, bzw. wann es überhaupt zur Anwendung kommen sollte, geführt werden. Nur insoweit kann man zur Kenntnis nehmen, dass vermutlich sowohl konfektionierte glas- bzw. quarzfaserbasierte oder auch konfektionierte Stifte auf Titanbasis geeignet sind, wenn ein 2-mm-Fassreifen vorhanden ist. Dies wurde durch eine randomisierte Langzeitstudie belegt.[13] Darüber hinaus spielen für das „mechanische Überleben" endodontisch behandelter Zähne einige Parameter eine Rolle, die nur teilweise vom Zahnarzt beeinflusst werden können, wie z. B. die Anzahl der Approximalkontakte[14,15], okklusale Kontakte[16], die Position im Zahnbogen (Front- vs. Seitenzähne)[17,18], die Kollagendegradation[19], das intermolekulare cross-linking des Wurzeldentins[20], die verbleibende Wurzelwandstärke[18,21–23] und die Art der finalen Versorgung.[15,17,24–26] Wie die eben geschilderten Zusammenhänge zeigen, liegt ein großes klinisches Problem in der Unbeeinflussbarkeit der Risikofaktoren. Das erklärt auch die Berichte aus der Praxis im Rahmen einer bundesweiten repräsentativen Umfrage unter Zahnärzten in Deutschland, die zeigen, dass endodontische Probleme und Kronenfrakturen die am häufigsten berichteten Komplikationen darstellen.[12] Im Folgenden soll ein klinischer Fall aus der Praxis geschildert und kurz und knapp eine Lösung für dieses häufige Problem präsentiert werden.

Wurzelstiftsystem mit 6 mm Schaftlänge

Für den Fall der Kronenfraktur eines endodontisch behandelten Zahnes wird ein Wurzelstiftsystem benötigt, welches auch dann mit hoher Wahrscheinlichkeit funktionieren sollte, wenn nur noch wenig Zahnhartsubstanz vorhanden ist, welches unter einer bestehenden Restauration inserierbar, aufbauerleichternd und in Sachen Aufbereitung/Stiftbettpräparation effizient und gut handhabbar ist. 2016 wurde der Wurzelstift DentinPost X Coated (DPXCL6, Komet Dental) vorgestellt. Der DPXCL6 ist ein Glasfaserstift, der durch seinen ausgeprägten Retentionskopf eine Restauration auch von tiefer zerstörten Zähnen ermöglichen soll. Seine kurze Schaftlänge von 6 mm sorgt dafür, dass die Wurzel nur minimal geschwächt wird. Die wurzelkongru-

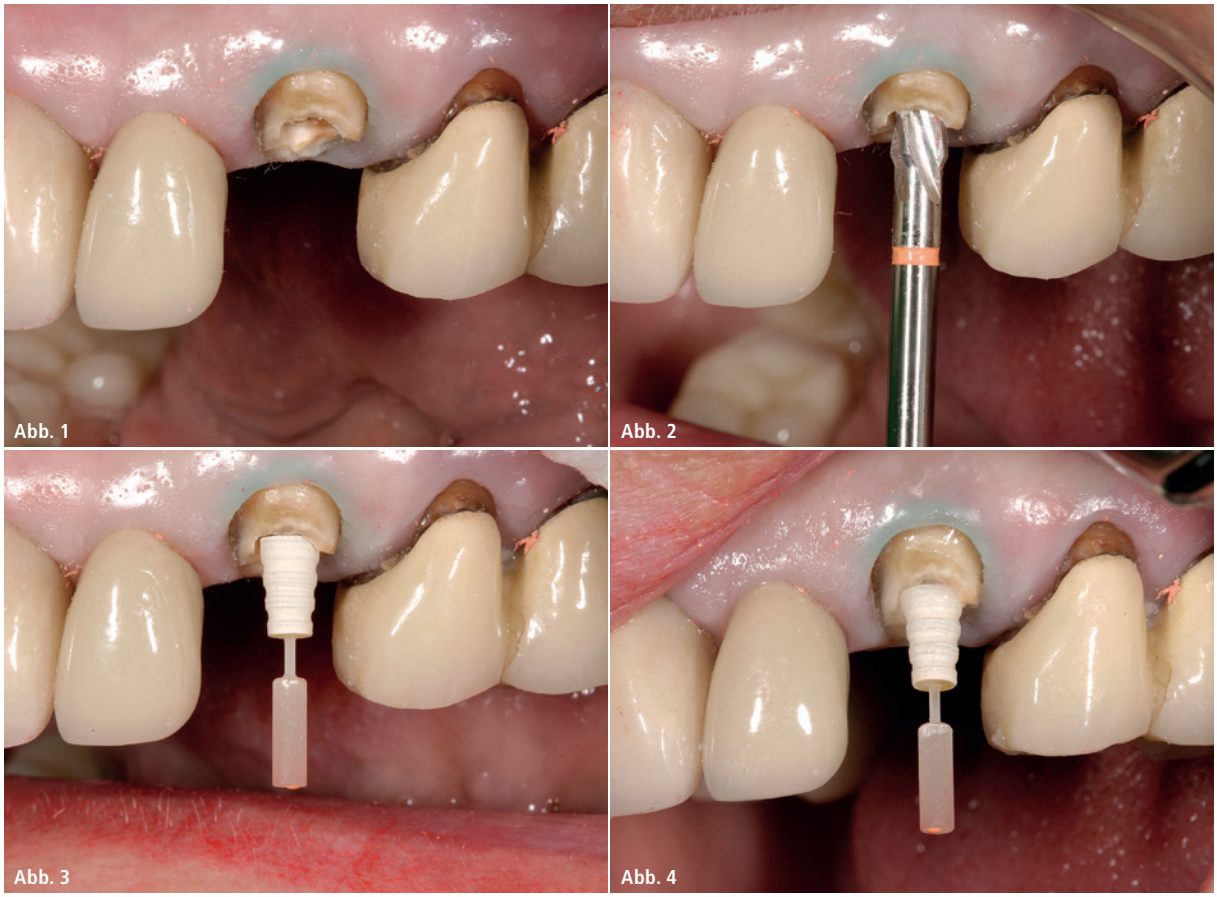

Abb. 1: Ausgangssituation – vollkeramischer einzelkronenversorgter frakturierter Zahn 23, Fassreifen noch vorhanden, Retraktionsfaden gelegt, Ansicht von vestibulär. – **Abb. 2:** Situation nach Pilotbohrung mit dem Pilotbohrer 183LB und Stiftbettbohrung mithilfe des Erweiterers 196S (beides Komet Dental), um den Retentionskasten und gleichzeitig das Stiftbett zu präparieren. Ansicht von vestibulär. – **Abb. 3:** Einprobe des DentinPost X Coated (DPXCL6, Komet Dental), Anpassung an zu rezementierende Vollkeramikkrone. – **Abb. 4:** DPXCL6 adhäsiv mit DentinBond Evo und DentinBuild Evo (Komet Dental) befestigt.

ente, konische Stiftform orientiert sich am ER-System. Die Oberfläche ist vollständig silikanisiert, silanisiert und mit einer haftvermittelnden Polymerschicht versehen, um identische Grenzflächen zwischen Stift und Aufbau- bzw. Befestigungskomposit von apikal bis koronal zu schaffen.

Patientenfall

Eine 70-jährige Patientin stellte sich einen Tag vor ihrem Urlaub mit einem auf Gingivaniveau frakturierten, endodontisch behandelten Zahn 23 vor. Der Zahn wurde im Rahmen einer Komplettsanierung sieben Jahre zuvor alio loco mit einer Vollkeramikkrone versorgt. Ein Aufbaustift wurde damals nicht inseriert, da nur eine Zugangskavität vorlag. Die Dame hatte die Krone dabei. Sie zeigte keine Schäden und ließ sich gut reponieren, da sogar ein Fassreifen von ca. 1,5 mm erhalten blieb. Der Zahn selbst war auf Gingivaniveau frakturiert und weitgehend frei von Sekundärkaries (Abb. 1). Die Patientin wurde über mögliche Therapiealternativen aufgeklärt und wünschte die sofortige „Rettung" der Situation und den Heilversuch der adhäsiven stiftunterstützten Rezementierung. Da die Stiftbettaufbereitung an sich stets das nicht zu unterschätzende Risiko der Perforation mit sich bringt, ist es vernünftig, eine lange Aufbereitung zu vermeiden. Es ist davon auszugehen, dass eine Stiftlänge von mindestens 5 mm ausreicht, mehr als 8 mm sind nicht sinnvoll. Seit letztem Jahr gibt es hier eine neue Option. Das ER-System ist eigentlich für sein abgestimmtes Instrumentarium bekannt. Hier stellt der DPXCL6 aufgrund der nur 6 mm Schaftlänge eine Ausnahme dar: Zuerst wird die Wurzelfüllung mithilfe des Pilotbohrers 183LB entfernt. Anschließend erspart der Erweiterer 196S einen Arbeitsschritt, da Retentionskasten und Stiftbett gleichzeitig präpariert werden (Abb. 2). Die Kastenpräparation soll unter Biegebeanspruchung bei weiter oben beschriebener schräger Auflast eine mechanische Abstützung auf der Zahnsubstanz ermöglichen. Mit dem Aufrauinstrument 196D wird die Wurzelkanalwand durch zwei- bis dreimaliges druckloses manuelles Rotieren aufgeraut. Die Insertion des DPXCL6 geschieht nur mit geringem Druck, ein unbeschichtetes Handlingteil vereinfacht die Positionierung des Stiftes. Unter leicht drehender Bewegung wird das Handlingteil einfach abgeknickt, der Aufbaustift wird einprobiert (Abb. 3). Da der Aufbau eine konfektionierte konische Form hat, muss eine Anpassung an das Kronenlumen Stück für Stück durch Beschleifen des Aufbaustiftkopfes erfolgen, sodass eine Platzierung der Krone in Endposition möglich ist (Abb. 4 und 5). Im vorliegenden Fall

Abb. 5: DPXCL6, passend zur Krone gekürzt. – **Abb. 6:** Adhäsiv mit DentinBond Evo und DentinBuild Evo (Komet Dental) zementierte Krone. – **Abb. 7:** Die Zementüberschüsse wurden nach Anpolymerisation für 5 Sek. entfernt. – **Abb. 8:** Situation direkt nach Behandlung und Entfernung des Retraktionsfadens.

wurde durch einen Retraktionsfaden die Präparationsgrenze freigelegt und so ein sicheres adhäsives Rezementieren optimal ermöglicht. Im Anschluss wurden das Kanallumen und die koronalen Zahnanteile mit einem selbstätzenden, dualhärtenden Adhäsiv (DentinBond Evo, Komet Dental) gebonded. Eine Säurekonditionierung entfällt somit. Die Stiftzementierung erfolgte unter nur geringem Druck mit dem korrespondierenden dualhärtenden Aufbau- und Befestigungskomposit DentinBuild Evo (Komet Dental). In einem zweiten Arbeitsgang zur Stiftzementierung wurde die zuvor gereinigte, ausgestrahlte Krone (mit dem Adhäsiv innen bestrichen, um die Benetzbarkeit zu erhöhen) zu zwei Dritteln mit DentinBuild Evo aufgefüllt und sofort auf dem Zahnstumpf platziert (Abb. 6). Das Komposit wurde für 5 Sekunden von vestibulär und palatinal anpolymerisiert, Überschüsse lassen sich so leicht entfernen (Abb. 7). Ich bevorzuge hier ein Skalpell für approximal und einen Scaler. Je besser die Krone noch passt, umso leichter gelingt die Entfernung. Im Anschluss wurde jeweils für 20 Sekunden lichtpolymerisiert. Die Dunkelhärtung wurde für 4 Minuten erlaubt, bevor die Okklusion überprüft wurde. Das Abschlussbild zeigt die Situation nach Fadenentfernung direkt zu Behandlungsende (Abb. 8).

Zusammenfassung

Mit dem längenreduzierten Stift DentinPost X Coated mit Retentionskopf steht eine komfortable Lösung zur Restauration auch tiefer zerstörter Situationen, oder, wie in diesem Fall, der Rekonstruktion frakturierter Kronen zur Verfügung. Dank der kurzen Schaftlänge von 6 mm wird die Wurzel nur minimal geschwächt. Das selbstätzende Adhäsivsystem DentinBond Evo erspart die Säurekonditionierung im Wurzelkanal und stellt durch die Dualhärtung einen Verbund in der Tiefe des Wurzelkanals sicher. Das korrespondierende Kompposit DentinBuild Evo findet als Befestigungs- und Aufbaukomposit gleichermaßen Anwendung, wodurch die Effizienz und Behandlungssicherheit gesteigert wird.

Prof. Dr. Michael Naumann
[Infos zum Autor]

Literatur

Kontakt

Zahnärzte an der Kleinmachnower Schleuse
Prof. Dr. Michael Naumann
Dr. Saskia Kießling
Wannseestraße 42
14532 Stahnsdorf
Tel.: 03329 63262
willkommen@naumann-kiessling.de
www.naumann-kiessling.de