

Kosmetische Zahnregulierung und Implantate bei Aplasien

Eine Alternative zu Brücken, Kronen oder Veneers?

Autor _ Dr. med. Richard Grimmel, Dübendorf/Schweiz

_ Fallbeispiel 1

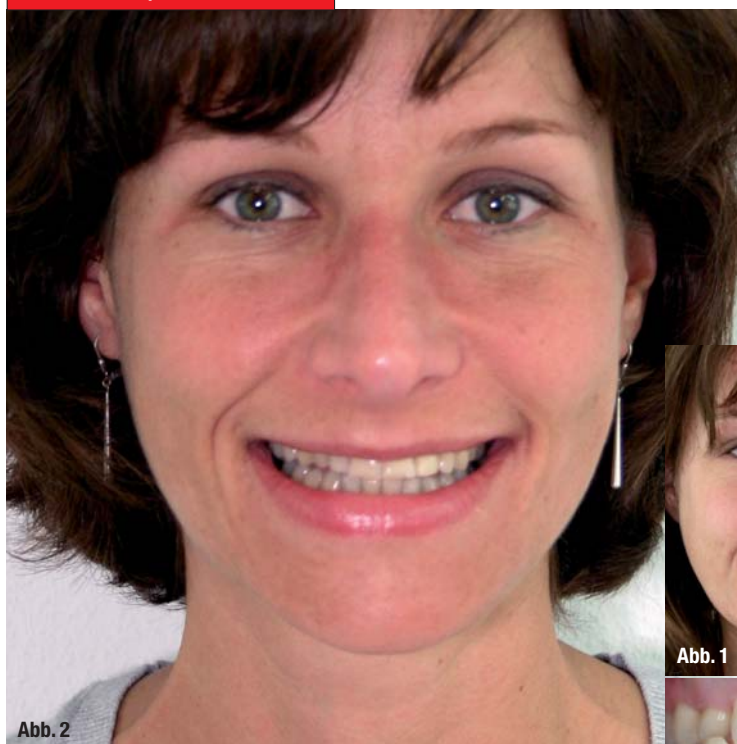


Abb. 2



Abb. 1

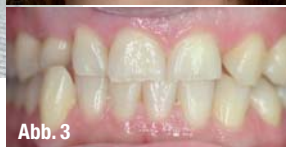

Abb. 3

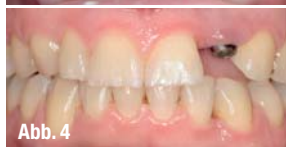

Abb. 4

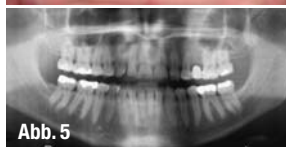

Abb. 5

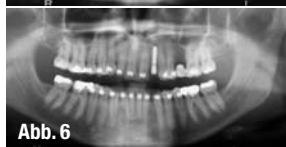

Abb. 6

Abb. 1 und 2 _ Patientin Fall 1 vor und nach der Behandlung.
Abb. 3 und 4 _ Intraorale Situation vor und nach der Behandlung.
Abb. 5 und 6 _ Orthopantomogramm vor und nach der Behandlung.

_Menschen mit einer Zahnunterzahl leiden dann besonders, wenn die nicht angelegten Zähne im sichtbaren Bereich sind. Das Lächeln wirkt für Laien „verkehrt“ und dementsprechend sind Selbstvertrauen und Selbstbewusstsein reduziert. Die Betroffenen wünschen sich angesichts der Vorbilder in den Medien ein gewinnendes Lächeln, weil sie wissen: im Beruf wie im Privatleben ist der erste Eindruck der entscheidende.

Die moderne Zahnmedizin kann diesem Wunsch viel besser Rechnung tragen als früher: Veneers, Kronen oder Brücken aus Vollkeramik und eine optimierte Klebetechnik machen es möglich. Mitunter entsteht sogar der Eindruck, Veneers oder Kronen seien – zumindest aus Sicht der behandelnden Zahnärzte – geradezu unabdingbare Voraussetzung für ein strahlendes Lächeln. Schon werden Fragen nach der Ethik gestellt (Maio 2006).

Für die behandelnden Zahnärzte ist die Therapie bei Aplasien allerdings problematisch, da eine einfache, schnelle (und lukrative) Versorgung mit Brücken, Kronen oder Veneers wegen der ungünstigen Positionierung der Zähne und der fehlenden Symmetrie unmöglich ist oder zu wenig ästhetischen Ergebnissen führen würde. Außerdem wäre eine solche substanzvernichtende Behandlung bei naturgesunden Zähnen ethisch zumindest fragwürdig.

Die kosmetische Kurzzeit-Zahnregulierung (KKZ) wurde zur Korrektur von Frontzahnengständen und Lücken in einem Zeitraum von sechs Monaten entwickelt. Sie ermöglicht aber auch im Falle von Nichtanlagen von Schneidezähnen in überschaubarer Zeit eine Korrektur der Zahnpositionen mit symmetrischer Ausrichtung der Zähne und Öffnung der Lücken. Im Anschluss kann dann eine Behandlung mit implantatgestützten Kronen zum Ersatz der nicht angelegten Zähne erfolgen.

Anhand von drei Beispielen mit jeweils einseitigen oder doppelseitigen Aplasien der seitlichen oberen Schneidezähne wird aufgezeigt, wie eine Korrektur der Zahnpositionen und ein Ersatz der fehlenden Zähne erfolgen kann. Die Patienten erhalten damit ein Lächeln, welches ein Laie als „normal“ empfindet.

Material und Methoden

Die Patienten müssen eine gute Mundhygiene betreiben und ein saniertes, parodontal gesundes Gebiss haben. Sie sollten keine Myoarthropathiesymptomatik aufweisen. Die KKZ bedient sich anerkannter kieferorthopädischer Verfahren (Graber et al. 2005) wie der Multibandtechnik mit Nickel-Titanbögen und -federn in verschiedenen Dimensionen. Das Invisalign®-Verfahren (Boyd RL 2000; Owen III 2001) eignet sich für die genannten Fälle leider nicht, weil es die erforderlichen körperlichen Bewegungen vor allem der dem Implantatbett benachbarten Zahnwurzeln aufgrund mangelnder Retention und Angriffsfläche der Aligner nicht durchführen kann.

Platz für die Bewegung und für die Lückenöffnung wird, wenn erforderlich, durch eine proximale Schmelzreduktion erzielt (Sheridan 1993; Zhong et al. 1999). Das Hauptaugenmerk wird auf die Bewegung der kosmetisch relevanten Frontzähne gelegt, Fehlbisslagen im Seitenzahnbereich werden nicht verändert. Eine gnathologisch ideale Front- und Seitenzahnbeziehung ist ausdrücklich nicht das Behandlungsziel. Gelegentlich sind die Okklusionsverhältnisse nach Abschluss der Regulierung weniger gut als zuvor. Dann ist eine konservierende (Kompositaufbau) oder prothetische Korrektur als Ergänzung zu erwägen. Diesbezüglich ist die kosmetische Zahnkorrektur ebenso eine Kompromissbehandlung, wie es die Versorgung mit Frontzahnveneers oder -kronen in einem vergleichbaren Fall wäre.

Bei den vorgestellten Fällen wurden Planungsmodelle vermessen, um die Platzverhältnisse zu analysieren und speziell die Indikation für eine proximale Schmelzreduzierung zu prüfen. Die jeweilige Planung wurde mit dem Patienten diskutiert und etwaige Risiken der Zahnregulierung oder auch der Implantatversorgung abgewogen.

Zur Regulierung wurden sukzessive NiTi-Bögen der Stärken .014 bis .018, NiTi-Federn und Elastikketten eingesetzt. Die Retention erfolgte mit Essix-Retainern (McNamara et al. 1985; Sheridan et al. 1997) oder lingualen Drahtretainern.

Aufgrund der eingeschränkten Platzverhältnisse – die seitlichen Schneidezähne sind nicht nur die

häufigsten nicht angelegten Zähne, sondern auch die von der Dimension her kleinsten Zähne im Oberkiefer – sind meist nur besonders grazile Implantate für den Ersatz geeignet. Manchmal sind selbst die hier verwendeten Implantate mit 3,3 mm Durchmesser bereits zu groß, um einen korrekten Abstand von mindestens 1,5 mm zu den Nachbarzähnen auf beiden Seiten zu haben. In solchen Fällen kann auf einteilige Mini-Implantate, die von verschiedenen Herstellern vorwiegend für Einsätze im Bereich der Totalprothetik in Durchmessern von 1,5 bis 2,3 mm angeboten werden, ausgewichen werden. Da bisher keine zahnfarbenen Implantate mit entsprechend kleinem Durchmesser zur Verfügung stehen, ist immer eine geringe Beeinträchtigung der gingivalen Ästhetik zu erwarten, weil der Metallkörper des Implantates durch Alveolarknochen und Gingiva hindurchschimmert.

Fallbeschreibungen

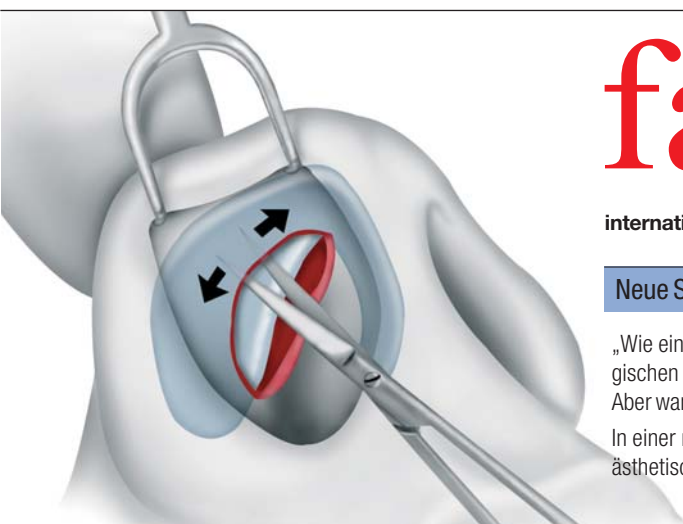
Fall 1

Die 26-jährige Patientin stört die asymmetrische Stellung ihrer Frontzähne im Oberkiefer, und sie sorgt sich über die übermäßige Abnutzung dieser Zähne. Ihre relativ neue Brücke im Oberkiefer links möchte sie ungern zur Platzgewinnung aufgeben.

Befund: Nichtraucherin, guter Allgemeinzustand, saniertes Lückengebiss, Aplasie des 22, 25 durch Inlaybrücke mit Zirkongerüstersetzt. Mittellinienverschiebung, rotierter 13, umgekehrter Überbiss 43, Kopfbisslage und Abrasionsschäden 12–21. Engstand UK-Front. 8er fehlen.

Therapie: KKZ in Ober- und Unterkiefer vom 07.03.2006 bis 12.03.2007. Approximale Schmelzreduktion erfolgte an 35–45. Ausformung der Frontzahnbögen, Derotation von 13 und Überstellung von 43 in die Regelverzahnung mit sukzessiven NiTi-Bögen (.014–.018) und NiTi-Federn. Öffnung einer Lücke distal von 21 für den zu ersetzenden 22 mit symmetrischer Angleichung an die Zahnbreite von 12. Implantation von einem Straumann NN 3,3 mm Standard-Plus Implantat Regio 22 am 03.11.2006. Procera-

ANZEIGE



face

international magazine of orofacial esthetics

Neue Serie in face ab 2009 „Approaches & Techniques“ Prof. Dr. Hans Behrbohm

„Wie ein Pianist muss der ästhetische Chirurg über ein möglichst großes Repertoire von chirurgischen Zugängen und Techniken verfügen, um für jede Situation die beste Lösung anzubieten. Aber wann ist ein Zugang oder eine Technik wirklich von Vorteil und warum?“

In einer neuen Serie werden diese Fragen kompakt dargestellt und Antworten für die Praxis der ästhetischen Gesichtschirurgie gegeben.

_Fallbeispiel 2

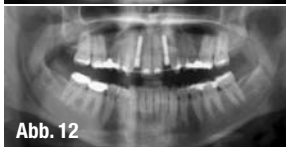
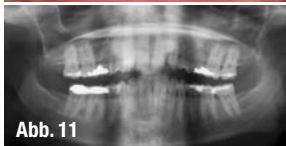
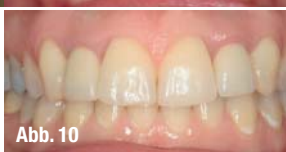
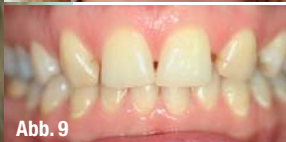
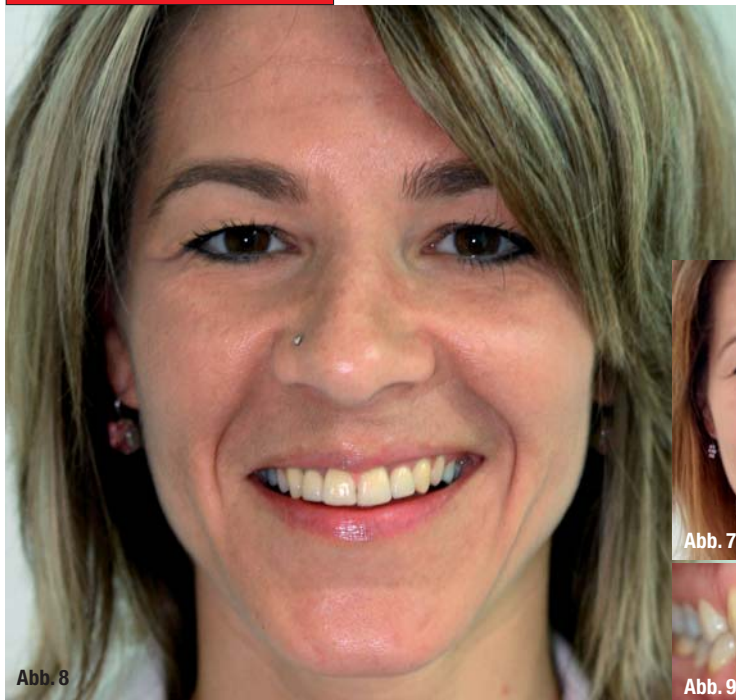Abb. 7 und 8 Patientin Fall 2 vor und nach der Behandlung.
Abb. 9 und 10 Intraorale Situation vor und nach der Behandlung.
Abb. 11 und 12 Orthopantomogramm vor und nach der Behandlung.

Krone auf Implantat 22 am 10.05.2007. Lückenstabilisierung im Oberkiefer mit einem Essix-Retainer, in den ein Prothesenzahn 22 einbezogen war. Nach prothetischer Versorgung neuer Essix-Retainer im Oberkiefer. Im Unterkiefer Drahtretainer auf 33–43.

Ergebnis: Ausformung der Fronten, Korrektur der Mittellinienverschiebung, regelrechter Überbiss, unveränderte Seitenzahnrelation. Die gingivale Ästhetik im Bereich des 22 ist erwartungsgemäß durch die fehlende Papillenausformung und die Grauverfärbung über dem Implantat beeinträchtigt.

Fall 2

Die 38-jährige Patientin ist kaufmännische Angestellte und leidet unter den schief und lückig stehenden Schneidezähnen im Oberkiefer.

Befund: Nichtraucherin, gute Allgemeingesundheit, saniertes Gebiss mit geringem horizontalen Knochenverlust, gute Mundhygiene, Lückenstand der Oberkiefer-Frontzähne bei Aplasie von 12 und 22. Die Weisheitszähne wurden früher entfernt.

Therapie: KKZ nur im Oberkiefer vom 20.07.2006 bis 12.04.2007). Ausformung der Frontzahnbögen und Lückenöffnung für die 2er mit sukzessiven NiTi-Bögen (.014-.018), NiTi-Federn und Elastik-Ketten.

Implantation von zwei Straumann NN 3,3mm Standard-Plus Implantaten am 09.03.2007. Retention mit Essix-Retainer mit integrierten Prothesenzähnen für 12 und 22. Am 19.07.2007 – und damit genau ein Jahr nach Behandlungsbeginn – Eingliederung von zwei VMK-Implantatkronen 12 und 22.

Ergebnis: Ausformung der Fronten, Mittellinie unverändert. Die gingivale Ästhetik im Bereich von 12 und 22 ist erwartungsgemäß durch die Grauverfärbung über den Implantaten geringfügig beeinträchtigt.

Fall 3

Die 22-jährige Patientin ist Dentalassistentin und möchte ihr Lächeln für ihre berufliche Vorbildfunktion einsetzen können. Dabei empfand sie die Lücke im Unterkiefer zwischen 41 und 42 nicht als störend.

Befund: Raucherin, gute Allgemeingesundheit, kariesfreies, naturgesundes Gebiss, Aplasie von 22, 38 und 48.

Therapie: KKZ im Oberkiefer vom 30.03.2006 bis 19.09.2006. Keine proximale Schmelzreduktion erforderlich. Ausformung des Frontzahnbogens mit sukzessiven NiTi-Bögen (.014-.018) und NiTi-Federn. Dabei Öffnung einer Lücke distal von 21 für den zu ersetzenden 22 mit symmetrischer Angleichung an die Zahnbreite von 12. Lückenstabilisierung mit einem Essix-Retainer, in den ein Prothesenzahn 22 einbezogen war. Anschließend Implantation und Versorgung mit einer Krone des Zahnes 22 durch den Hauszahnarzt.

Ergebnis: Ausformung der Fronten, unvermeidbare Mittellinienverschiebung aufgrund der Unterkiefersituation, unveränderte Seitenzahnrelation. Die gingivale Ästhetik im Bereich des 22 ist erwartungsgemäß durch die fehlende Papillenausformung und die Grauverfärbung über dem Implantat beeinträchtigt.

_Diskussion

Die KKZ bietet dem Zahnarzt eine Möglichkeit, Patienten mit Frontzahnfehlstellungen zu einem attraktiveren Lächeln mit geraden, natürlichen Zähnen zu verhelfen. Diese Patienten sind in der Regel besonders zahninteressiert, haben eine hohe Compliance. Sie wissen den zahnärztlichen Aufwand zu schätzen und zu würdigen. Gerade mit solchen Patienten macht die Zusammenarbeit besonders viel Freude und bringt außerordentliche Befriedigung für den Behandler.

_ Fallbeispiel 3

Mit konventionellen Methoden wie Composite-Aufbauten, Veneers oder Kronen/Brücken ist eine Problemlösung nicht oder nur ästhetisch unbefriedigend möglich oder sogar ethisch fragwürdig. Zudem wäre dabei das Risiko einer langfristigen Verschlechterung der parodontalen Situation durch überstehende und schlecht reinigungsfähige Restaurationsprofile oder -ränder zu bedenken. Der Zahnarzt müsste daher meist auf eine Behandlung dieser interessanten Patienten verzichten. Zweifelsfrei ist die KKZ bei Frontzahnfehlstellungen die konservativere, weil substanzschonende Alternative zu Veneers, Kronen oder Brücken.

Wie die meisten anderen zahnärztlichen Behandlungen ist auch die KKZ eine Kompromissbehandlung. In der kurzen Behandlungszeit können wünschenswerte Wurzelbewegungen zur optimalen Achsausrichtung oft nicht erreicht und eine Kippung der betroffenen Zähne muss akzeptiert werden.

In Kombination mit Implantaten kann auch Patienten mit einer Nicht-Anlage von Schneidezähnen zu einem „normalen“ Lächeln verholfen werden. Im Gegensatz zu Umformungsverfahren behalten Zähne dabei ihre natürliche Form und erhalten jeweils ihre natürliche Position. Der Zahnbogen und das Lächeln werden symmetrisch.

Schon vor über 20 Jahren wurde schlüssig nachgewiesen, dass die dramatische positive Lebens- und Gefühlsveränderung diejenige vom subjektiv als „hässlich“ empfundenen zum allgemein als „normal“ empfundenen Körperzustand ist, während die Veränderung vom „normalen“ zum besonders „schönen und attraktiven“ nur als eine marginale Verbesserung empfunden wird (Hatfield E et al. 1986). Bei der Bewertung ist außerdem zu bedenken, dass zwischen der Wahrnehmung einer Fehlstellung durch Kieferorthopäden, Allgemeinpraktiker und Laien erstaunliche Diskrepanzen bestehen (Kokich et al. 1999; Cochrane et al. 1997). Alle Patienten sind mit dem erreichten Resultat überauszufrieden. Sie empfinden die von Fachleuten bemerkten ästhetischen Einschränkungen wie Grauverfärbung über den Implantaten und einen im Vergleich zu einem natürlichen Zahn sichtbaren Verlust der Papillenhöhe am Implantat als vernachlässigbar.

Wünschenswert wäre dennoch die Entwicklung zahnfarbener, besonders graziler Implantate, um auch bei besonders engen Platzverhältnissen eine Versorgungsmöglichkeit zu haben und Grauverfärbungen der Gingiva über den Implantaten zu vermeiden.

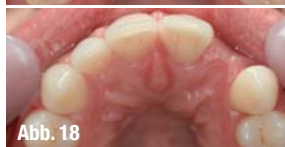
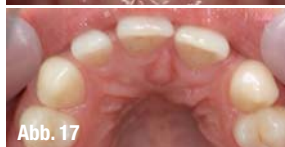
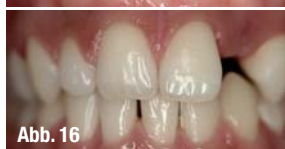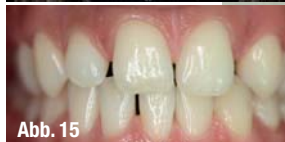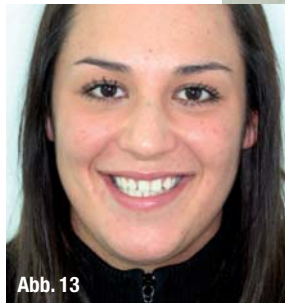Abb. 14

Abb. 13

Abb. 15

Abb. 16

Abb. 17

Abb. 18

Der Gewinn an Lebensqualität, Selbstvertrauen und Selbstbewusstsein für die Patienten ist unvergleichbar höher als bei üblichen zahnärztlichen Behandlungsmaßnahmen. Spätestens die Begeisterung der Patienten während und nach Abschluss einer solchen Behandlung wird auch den skeptischen Kollegen von dieser Technik überzeugen.

Literaturliste beim Verlag erhältlich.

Abb. 13 und 14_ Patientin Fall 3 vor und nach der Behandlung.

Abb. 15_ Intraorale Situation vor der Zahnregulierung.

Abb. 16_ Intraorale Situation nach der Zahnregulierung, vorbereitet für die Implantation.

Abb. 17_ Oberkieferaufsicht vor der Zahnregulierung.

Abb. 18_ Oberkieferaufsicht nach der Zahnregulierung, vorbereitet für die Implantation.

_Autor	face
<p>Curriculum Vitae Jahrgang 1954, Studium Medizin in Hannover, Studium Zahnmedizin in Göttingen, Niederlassung Kassenpraxis in Ludwigshafen 1983–1989, Privatpraxis in Mannheim 1990–2003, Privatpraxis in Dübendorf/ZH seit 2003, Zahnregulierungen bei Erwachsenen seit 1981, Implantationen seit 1983</p> <p>Dr. med. et. med. dent. Richard Grimmel Bungertweg 11, 8600 Dübendorf, Schweiz Tel.: +41-44/821 22 20, Fax: +41-44/821 10 76 E-Mail: praxis@grimmel.com</p>	